ISSN 2309-8147 (print), ISSN 2311-2999 (online)

Том 10, № 3, 2022

Національний університет охорони здоров'я України імені П.Л. Шупика
Громадська організація
«Асоціація дитячих офтальмологів та оптометристів України»
Громадська організація
«Асоціація фахівців з офтальмопластики та очного протезування»

АРХІВ ОФТАЛЬМОЛОГІЇ УКРАЇНИ

ZASLAVSKY Publishing house
www.mif-ua.com

Том 10, № 3, 2022
АРХІВ ОФТАЛЬМОЛОГІЇ УКРАЇНИ

«Аксімед» завжди попереду!

НА БАЗІ КЛІНІКИ «АКСІМЕД» ВІДКРИТО СУЧАСНИЙ

ЦЕНТР ПРОБЛЕМ СНУ

ЕФЕКТИВНА ДІАГНОСТИКА ТА ЛІКУВАННЯ:

- порушень дихання уві сні (нічне апное);
- усіх видів безсоння;
- синдрому неспокійних ніг.

ПРОВОДИМО НАЙСУЧАСНІШУ **ПОЛІСОМНОГРАФІЮ**

ЛІКУВАННЯ ХРАПУ

AKSIMED.UA • 044 390 00 55

Національний університет охорони здоров'я України імені П.Л. Шупика

Громадська організація
«Асоціація дитячих офтальмологів та оптометристів України»

Громадська організація
«Асоціація фахівців з офтальмопластики та очного протезування»

АРХІВ ОФТАЛЬМОЛОГІЇ УКРАЇНИ

Архів офтальмології України
Archive Of Ukrainian Ophthalmology
Arhìv oftal´mologìï Ukraïni

Спеціалізований рецензований науково-практичний журнал

Засновано у лютому 2013 року

Періодичність виходу: до 4 разів на рік

Том 10, № 3, 2022

Включений в наукометричні і спеціалізовані бази даних НБУ ім. В.І. Вернадського, «Україніка наукова», «Наукова періодика України», CrossRef, WorldCat, Google Scholar, BASE, OUCI.

Журнал реферується Інститутом проблем реєстрації інформації НАН України

mif-ua.com

ZASLAVSKY Publishing house

Open Journal System

АРХІВ ОФТАЛЬМОЛОГІЇ УКРАЇНИ

Спеціалізований рецензований науково-практичний журнал

Том 10, № 3, 2022

ISSN 2309-8147 (print)
ISSN 2311-2999 (online)
Передплатний індекс: 98063

ZASLAVSKY® Publishing house

Співзасновники:

Національний університет охорони здоров'я України імені П.Л. Шупика

Громадська організація «Асоціація дитячих офтальмологів та оптометристів України»

Громадська організація «Асоціація фахівців з офтальмопластики та очного протезування»

Адреса редакції:
вул. Зоологічна, 3Г, м. Київ, 03065, Україна,
кафедра офтальмології НУОЗУ ім. П.Л. Шупика,
тел. + 38 044 408 05 36, факс + 38 044 404 44 85,
моб. + 38 097 944 01 77 (Яковець Антоніна Іванівна)
https://ophthalm.zaslavsky.com.ua
www.mif-ua.com

Електронні адреси для звертань:

З питань публікації статей
archivophthalmukr@gmail.com

З питань передплати
info@mif-ua.com
тел. +38 (067) 325-10-26

З питань розміщення реклами та інформації про лікарські засоби
v_iliyna@ukr.net

Журнал внесено до переліку наукових фахових видань України, в яких можуть публікуватися результати дисертаційних робіт на здобуття наукових ступенів доктора і кандидата наук. Наказ МОН України від 17.03.2020 р. № 409. Категорія Б

Рекомендується до друку вченою радою НУОЗУ імені П.Л. Шупика від 21.12.2022 року, протокол № 10

Підписано до друку 27.12.2022

Українською та англійською мовами

Свідоцтво про державну реєстрацію друкованого засобу масової інформації: серія КВ № 24953-14893ПР. Видано Міністерством юстиції України 03.09.2021 р.

Формат: 60×84/8. Ум. друк. арк. 8,84
Тираж 2000 прим. Зам. 2022-aou-24.

Видавець Заславський О.Ю.
zaslavsky@i.ua
Адреса для листування: а/с 74, м. Київ, 04107
Свідоцтво суб'єкта видавничої справи
ДК № 2128 від 13.05.2005

Друк: ТОВ «Ландпресс»

Головний редактор

Риков Сергій Олександрович
(Київ, Україна)

Редакційна колегія

Бездітко П.А.
(Харків, Україна)
Венгер Л.В.
(Одеса, Україна)
Гайдамака Т.Б.
(Одеса, Україна)
Гудзь А.С.
(Львів, Україна)
Коритнюк Р.С.
(Київ, Україна)
Лаврик Н.С.
(Київ, Україна)
Могілевський С.Ю.
(Київ, Україна)
Петренко О.В.
(Київ, Україна)
Сердюк В.М.
(Дніпро, Україна)
Улянова Н.А.
(Одеса, Україна)
Шаргородська І.В.
(Київ, Україна)
Paul J. Harasymowycz
(Montreal, Canada)
Sudi Patel
(Zagreb, Croatia)
Stefan Seregard
(Stockholm, Sweden)

Редакція не завжди поділяє думку автора публікації. Відповідальність за вірогідність фактів, власних імен та іншої інформації, використаної в публікації, несе автор. Передрук та інше відтворення в якій-небудь формі в цілому або частково статей, ілюстрацій або інших матеріалів дозволені тільки при попередній письмовій згоді редакції та з обов'язковим посиланням на джерело. Усі права захищені.

© Національний університет охорони здоров'я України імені П.Л. Шупика, 2022
© Громадська організація «Асоціація дитячих офтальмологів та оптометристів України», 2022
© Громадська організація «Асоціація фахівців з офтальмопластики та очного протезування», 2022
© Заславський О.Ю., 2022

АРХІВ ОФТАЛЬМОЛОГІЇ УКРАЇНИ

Arhìv oftal´mologìï Ukraïni

Archive Of Ukrainian Ophthalmology

Specialized reviewed practical scientific journal

Volume 10, № 3, 2022

ISSN 2309-8147 (print)
ISSN 2311-2999 (online)
Subscription index: 98063 (in Ukraine)

ZASLAVSKY® Publishing house

Co-founders:

Shupyk National Healthcare University of Ukraine
Public organization "Association of pediatric ophthalmologists and optometrists"
Public organization "Association of specialists of ophthalmoplasty and ocular prosthetics"

Editorial office address:
Zoologychna st., 3G, Kyiv, 03065, Ukraine,
Department of ophthalmology, Shupyk NHUU,
tel. +38 044 408 05 36, fax +38 044 404 44 85,
mob. +38 097 944 01 77 (Yakovets Antonina Ivanivna)
https://ophthalm.zaslavsky.com.ua
www.mif-ua.com

Correspondence e-mails:

Department of publishing article
archivophthalmukr@gmail.com

Subscription department
info@mif-ua.com
tel. +38 (067) 325-10-26

Advertising and Drug Promotion Department
v_iliyna@ukr.net

The journal is included in the new List of scientific publications of the Higher attestation Commission, which can publish results of dissertations on competition of scientific degrees of doctor and candidate of Sciences. Order of the MES from 17.03.2020 № 409

Recommended for publication and circulation via the Internet on the resolution of Scientific Council of Shupyk National Healthcare University of Ukraine dated 21.12.2022, Protocol № 10

Signed for print 27.12.2022

In Ukrainian and English

Registration certificate КВ № 24953-14893ПР.
Issued by State Registration Service of Ukraine 03.09.2021

Folio 60×84/8. Printer's sheet 8,84
Circulation 2000. Order 2022-aou-24.

Publisher Zaslavsky O.Yu.
zaslavsky@i.ua
Correspondence address: P.O.B. 74, Kyiv, 04107
Publishing entity certificate ДК № 2128 dated 13/05/2005

Print: Landpress Ltd.

Editor-in-Chief

Sergiy Rykov
(Kyiv, Ukraine)

Editorial Council

P. Bezdetko
(Kharkov, Ukraine)
T. Gaidamaka
(Kyiv, Ukraine)
A. Hudz
(Lviv, Ukraine)
R. Korytnyuk
(Kyiv, Ukraine)
N. Lavryk
(Kyiv, Ukraine)
S. Mogilevskyy
(Kyiv, Ukraine)
O. Petrenko
(Kyiv, Ukraine)
V. Serdiuk
(Dnipro, Ukraine)
I. Shargorodska
(Kyiv, Ukraine)
N. Ulyanova
(Odesa, Ukraine)
L. Venger
(Odesa, Ukraine)
Paul J. Harasymowycz
(Montreal, Canada)
Sudi Patel
(Zagreb, Croatia)
Stefan Seregard
(Stockholm, Sweden)

The editorial board not always shares the author's opinion. The author is responsible for the significance of the facts, proper names and other information used in the paper. No part of this publication, pictures or other materials may be reproduced or transmitted in any form or by any means without permission in writing form with reference to the original. All rights reserved.

© Shupyk National Healthcare University of Ukraine, 2022
© Public organization "Association of pediatric ophthalmologists and optometrists", 2022
© Public organization "Association of specialists of ophthalmoplasty and ocular prosthetics", 2022
© Zaslavsky O.Yu., 2022

Зміст

Contents

Клінічна офтальмологія

Алеєва Н.М.
Дослідження нових можливостей лікування аметропій у дітей шкільного віку 6

Гавриляк І.В., Гребень Н.К., Жабоєдов Д.Г.
Вплив лактоферину на епітелізацію рогівки при непроникних травмах ока 14

Гудзь А.С., Максимців М.Л., Могілевський С.Ю., Панченко Ю.О., Бушуєва О.В., Захаревич Г.Є.
Роль порушень функціонального стану тромбоцитів у розвитку діабетичної ретинопатії при цукровому діабеті 2-го типу: заключне повідомлення 19

Кирпичников О.В.
Особливості раннього післяопераційного періоду хірургічного лікування катаракти у хворих на цукровий діабет 2-го типу 25

Санін В.В.
Аналіз факторів розвитку й прогресування глаукомної оптичної нейропатії 32

Чугаєв Д.І.
Особливості розвитку діабетичного макулярного набряку і різних стадій діабетичної ретинопатії при цукровому діабеті 2-го типу 42

Clinical Ophthalmology

N.M. Aleieva
Study of new possibilities of ametropia treatment in school-aged children 6

I.V. Gavrylyak, N.K. Hreben, D.H. Zhaboiedov
Effect of lactoferrin on corneal epithelialization in non-penetrating eye injuries 14

A.S. Hudz, M.L. Maksimtsiv, S.Yu. Mogilevskyy, Yu.O. Panchenko, O.V. Bushueva, G.E. Zakharevych
The role of platelet function disorders in the development of diabetic retinopathy in type 2 diabetes: a final report 19

O.V. Kyrpichnikov
Features of the early postoperative period after surgical treatment of cataract in patients with type 2 diabetes 25

V.V. Sanin
Analysis of the factors for the development and progression of glaucomatous optic neuropathy 32

D.I. Chugaev
Features of the development of diabetic macular edema and different stages of diabetic retinopathy in type 2 diabetes 42

Обмін досвідом

Скрипник Р.Л., Тихончук Н.А., Усенко К.О., Бушуєва О.В., Захаревич Г.Є.
Підвищення ефективності лікування рецидивуючої ерозії рогівки 49

Exchange of Experience

R.L. Skrypnyk, N.A. Tykhonchuk, K.O. Usenko, O.V. Bushueva, G.E. Zakharevych
Improving the efficiency of treatment for recurrent corneal erosion 49

Гузун О.В., Коновалова Н.В., Храменко Н.І., Бушуєва Н.М.
Клінічні особливості профілактики ускладнень та перебігу міопії під впливом комбінованого методу лікування: фотобіомодуляції та тривалої (6 місяців) нутрієнтної терапії 53

Табалюк Т.А., Ваврищук А.С., Гукалюк І.О., Табалюк А.М.
Вплив віртуального тренування Vivid Vision (США) на зорові функції школярів з міопією слабкого ступеня 61

O.V. Guzun, N.V. Konovalova, N.I. Khramenko, N.M. Bushueva
Clinical features of the prevention of complications and the course of myopia under the influence of a combined method of treatment: photobiomodulation and long-term (6 months) nutrient therapy 53

T.A. Tabalyuk, A.S. Vavryshchuk, I.O. Hukaliuk, A.M. Tabalyuk
The influence of Vivid Vision virtual training (USA) on visual functions of schoolchildren with mild myopia 61

Офтальмохірургія

Завгородня Н.Г., Дорошенко Ю.Ю.
Динаміка показників офтальмотонусу, рогівкового гістерезису та фактора резистентності рогівки на очах з міопією та міопічним астигматизмом при рефракційній хірургії методами FEMTO-LASIK та ReLEx SMILE в ранньому післяопераційному періоді 65

Ophthalmosurgery

N.G. Zavgorodnia, Y.Y. Doroshenko
Dynamics of indicators of ophthalmotonus, corneal hysteresis and corneal resistance factor in eyes with myopia and myopic astigmatism during refractive surgery using FEMTO-LASIK and ReLEx SMILE methods in the early postoperative period 65

Матеріали конференції

Шостий український «Рефракційний пленер'22» 72

Proceedings of the Conference

The sixth Ukrainian ««Refractive Plein Air'22» 72

Пам'ять

Пам'яті Вчителя Жабоєдова Геннадія Дмитровича 75

Memory

In memory of the Teacher Gennady Dmytrovych Zhaboiedov 75

АРХІВ ОФТАЛЬМОЛОГІЇ УКРАЇНИ

УДК 617.753.1/.2-053.5:612.843.721:647.754:617.751-073.581:617.7-089.24 DOI: https://doi.org/10.22141/2309-8147.10.3.2022.300

Алеєва Н.М.
Національний університет охорони здоров'я України імені П.Л. Шупика МОЗ України, м. Київ, Україна

Дослідження нових можливостей лікування аметропій у дітей шкільного віку

Резюме. ***Актуальність.*** *Сучасний засіб лікування аномалій рефракції — контактна корекція забезпечує постійну корекцію аметропії, відсутні періоди з нечітким ретинальним зображенням, що спостерігається при застосуванні окулярів. Раннє застосування контактної корекції вродженої міопії й астигматизму в дітей і підлітків сприяє соціальній реабілітації.* ***Мета дослідження****: вивчити ефективність контактної корекції міопії у дітей шкільного віку у віддалені терміни спостереження.* ***Матеріали та методи.*** *Обстежено 84 дитини (168 очей) віком від 6 до 16 років з міопічною маніфестною рефракцією та астигматизмом, у яких використовували м'які силікон-гідрогелеві асферичні контактні лінзи для корекції аметропії. Всім пацієнтам проводили дослідження гостроти зору, показників об'єктивної та суб'єктивної клінічної рефракції, аксіальної довжини ока, товщини та діаметру рогівки, показників кератометрії, а також форометричних даних (акомодація, вергенція, диспаратні ділянки окорухового апарату та їх взаємодія) на ранніх і пізніх строках спостереження.* ***Результати.*** *При застосуванні контактної корекції у дітей шкільного віку з міопією та міопічним астигматизмом статистично значуще через 3 роки спостережень відзначалося підвищення: некоригованої гостроти зору на 47 % ($t = 5,2$; $p < 0,01$), коригованої гостроти зору на 8 % ($t = 9,3$; $p < 0,01$), показника сфероеквіваленту на 17 % ($t = 3,7$; $p < 0,01$), довжини передньозаднього відрізка ока на 4 % ($t = 7,1$; $p < 0,01$), амплітуди акомодації на 27 % ($t = 14,6$; $p < 0,01$), негативної частини відносної акомодації на 17 % ($t = 7,3$; $p < 0,01$), позитивної частини відносної акомодації на 32 % ($t = 7,1$; $p < 0,01$), гнучкості акомодації на 35 % ($t = 14,2$; $p < 0,01$), співвідношення акомодаційної конвергенції до акомодації на 19 % ($t = 3,4$; $p < 0,01$), гостроти стереозору на 56 % ($t = 4,1$; $p < 0,01$); а також зменшення: показника кератометрії у сильному меридіані на 2 % ($t = 5,2$; $p < 0,01$), затримки акомодаційної відповіді на 33 % ($t = 14,2$; $p < 0,01$), форії вдалину на 16 % ($t = 10,1$; $p < 0,01$), форії зблизька на 16 % ($t = 11,3$; $p < 0,01$).* ***Висновки.*** *Використання контактних лінз дітьми шкільного віку з короткозорістю та міопічним астигматизмом може підвищити некориговану та максимально скориговану гостроту зору. Збільшення сфероеквівалентної та передньозадньої осі ока свідчить про прогресування міопії, але використання м'яких контактних лінз призводить до змін передньої поверхні рогівки: збільшення товщини в центральній зоні та її сплющування. Отримані результати свідчать про уповільнення прогресування міопії.*

Ключові слова: *міопія; астигматизм; контактна корекція; форометрія*

Вступ

Аномалії рефракції становлять 33–75 % у структурі виявленої в дітей та підлітків офтальмологічної патології, а серед усіх аномалій рефракції 80 % становить міопія. Міопія є провідною причиною порушення зору в дітей у всіх розвинутих країнах Європи й Америки. За літературними даними, короткозорість виникає у 33 % молодого населення західних країн [1–3]. У 4–6 % дітей до 1 року зустрічається міопічна рефракція, а в дошкільному віці частота виникнення міопії не перевищує 2–3 %. У дітей дошкільного віку частіше виявляється міопія слабкого ступеня. Міопія, що виявляється у дітей до часу вступу до школи, частіше вроджена [4].

Для стабілізації прогресуючої короткозорості важлива її правильна оптична корекція. Серед засобів оптичної корекції короткозорості виокремлюють окулярну, прогресивну корекцію, а також корекцію м'якими (сферичними та біфокальними), ортокератологічними лінзами. Відсутність повноцінної корекції зору в період розвитку зорової системи призводить до виражених функціональних порушень зору [5, 6].

© «Архів офтальмології України» / «Archive Of Ukrainian Ophthalmology» («Arhìv oftal´mologìï Ukraïni»), 2022
© Видавець Заславський О.Ю. / Publisher Zaslavsky O.Yu., 2022

Для кореспонденції: Алеєва Н.М., Національний університет охорони здоров'я України імені П.Л. Шупика, вул. Дорогожицька, 9, м. Київ, 04112, Україна; e-mail: redact@i.ua
For correspondence: N.M. Aleieva, Shupyk National Healthcare University of Ukraine, Dorohozhytska st., 9, Kyiv, 04112, Ukraine; e-mail: redact@i.ua

У сучасному світі корекція міопії окулярами залишається найбільш поширеним способом, однак окуляри мають цілий ряд недоліків: косметичний, обмеження полів зору, вплив на величину ретинального зображення, спотворення розмірів і контурів предметів, призматичний ефект, обмеження при корекції анізометропії та зміна глибини сприйняття [5, 7].

Контактні лінзи позбавлені вищезазначених недоліків і в офтальмопедіатрії мають ряд незаперечних переваг перед окулярами. Насамперед це косметичний ефект, відсутність обмежень фізичної активності та впливу на величину ретинального зображення [7]. При консервативному лікуванні високих аномалій рефракції, вродженої міопії, міопічної анізометропії нема альтернативи контактним лінзам, які не тільки підвищують якість зору, але й сприяють правильному розвитку зорового аналізатора у дітей [5]. До переваг контактної корекції відносять також постійність корекції аметропії, відсутність періодів з нечітким ретинальним зображенням, що спостерігається при застосуванні окулярів. М'які контактні лінзи із силікон-гідрогелю забезпечують адекватне надходження кисню до рогівки, що знижує гіпоксичні ускладнення, більш комфортні проти жорстких контактних лінз, дозволяють дітям займатися спортом. Раннє застосування контактної корекції вродженої міопії й астигматизму у дітей і підлітків сприяє соціальній реабілітації [8].

Матеріали та методи

Під спостереженням перебувало 84 дитини (168 очей) віком від 6 до 16 років з міопічною маніфестною рефракцією і астигматизмом, у яких використовували м'які силікон-гідрогелеві асферичні контактні лінзи для корекції аметропії.

У цих пацієнтів було проведено дослідження гостроти зору, показників об'єктивної та суб'єктивної клінічної рефракції, аксіальної довжини ока, товщини та діаметру рогівки, показників кератометрії, а також форометричних даних (акомодація, вергенція, диспаратні ділянки окорухового апарату та їх взаємодія) на ранніх та пізніх строках спостереження.

Для подання кількісних показників розраховувалося середнє значення змінної (M), стандартне відхилення (± σ). Для визначення статистичної значущості відмінностей середніх значень у двох незалежних групах використовували t-критерій Стьюдента. Нульову гіпотезу про відсутність ефекту відкидали і відмінності між показниками вважали статистично значущими при рівні значущості $p < 0,05$.

Строк спостереження — 3 роки.

Результати та обговорення

При огляді 84 пацієнтів (168 очей) на етапі звернення некоригована гострота зору 0,01–0,06 була на 32 очах (19,05 %), 0,08–0,2 була на 60 очах (35,7 %), 0,3–0,6 була на 76 очах (45,2 %) і в середньому становила 0,19 ± 0,11 (від 0,01 до 0,6). Максимальна гострота зору з корекцією була 0,92 ± 0,08. Показник сфероеквіваленту становив –4,2 ± 1,6 дптр, середнє значення кератометрії становило 44,02 ± 1,20 дптр у слабкому та 44,9 ± 1,2 дптр у сильному меридіані. Товщина рогівки у центральній зоні складала 539,90 ± 29,95 мкм. За даними оптичної біометрії, передньозадня вісь (ПЗВ) в середньому дорівнювала 24,65 ± 1,00 мм, горизонтальний діаметр рогівки (WTW) — 11,8 ± 0,3. Амплітуда акомодації в середньому становила 9,54 ± 1,23 дптр, негативна частина відносної акомодації — +1,26 ± 0,44 дптр, позитивна частина відносної акомодації — –0,92 ± 0,14 дптр, затримка акомодаційної відповіді становила +1,86 ± ± 0,28 дптр, гнучкість акомодації монокулярно — в середньому 7,51 ± 0,32 циклу/хв. Форія вдалину в середньому становила 5,29 ± 1,78 призмової діоптрії exo, форія зблизька — 9,25 ± 0,35 призмової діоптрії exo. Співвідношення акомодаційної конвергенції до акомодації становило 2,30 ± 0,36 призмової діоптрії. Гострота стереоскопічного зору в середньому була 153,63 ± 7,07 дугової секунди.

При огляді 84 пацієнтів (168 очей) через 1 місяць некоригована гострота зору 0,01–0,06 була на 32 очах (19,05 %), 0,08–0,2 була на 60 очах (35,7 %), 0,3–0,6 була на 76 очах (45,2 %) і в середньому становила 0,19 ± 0,14 (від 0,01 до 0,6). Максимальна гострота зору з корекцією була 0,94 ± 0,06. Показник сфероеквіваленту складав –4,1 ± 1,4 дптр, середнє значення кератометрії становило 44,06 ± 1,20 дптр у слабкому та 44,8 ± 1,2 дптр у сильному меридіані. Товщина рогівки у центральній зоні становила 537,90 ± 26,46 мкм. За даними оптичної біометрії, ПЗВ у середньому дорівнювала 24,59 ± 1,00 мм, горизонтальний діаметр рогівки (WTW) — 11,7 ± 0,2. Амплітуда акомодації в середньому становила 9,63 ± 1,28 дптр, негативна частина відносної акомодації — +1,29 ± 0,46 дптр, позитивна частина відносної акомодації — –0,96 ± 0,16 дптр, затримка акомодаційної відповіді становила +1,83 ± 0,24 дптр, гнучкість акомодації монокулярно становила в середньому 7,60 ± 0,34 циклу/хв. Форія вдалину в середньому становила 5,27 ± 1,58 призмової діоптрії exo, форія зблизька — 9,21 ± 0,33 призмової діоптрії exo. Співвідношення акомодаційної конвергенції до акомодації становило 2,40 ± 0,29 призмової діоптрії. Гострота стереоскопічного зору в середньому була 152,44 ± 6,12 дугової секунди.

При огляді 84 пацієнтів (168 очей) через 6 місяців некоригована гострота зору 0,01–0,06 була на 32 очах (19,05 %), 0,08–0,2 була на 60 очах (35,7 %), 0,3–0,6 була на 76 очах (45,2 %) і в середньому становила 0,18 ± 0,16 (від 0,01 до 0,6). Максимальна гострота зору з корекцією була 0,95 ± 0,06. Показник сфероеквіваленту становив –4,2 ± 1,5 дптр, середнє значення кератометрії становило 44,08 ± 1,30 дптр у слабкому та 44,7 ± 1,2 дптр у сильному меридіані. Товщина рогівки у центральній зоні становила 538,6 ± 34,5 мкм. За даними оптичної біометрії, ПЗВ у середньому дорівнювала 24,62 ± 1,20 мм, горизонтальний діаметр рогівки (WTW) — 11,7 ± 0,4. Амплітуда акомодації в середньому становила 9,66 ± 1,24 дптр, негативна частина відносної акомодації — +1,31 ± 0,48 дптр, позитивна частина відносної акомодації — –0,98 ± 0,17 дптр, затримка акомодаційної відповіді — +1,80 ± 0,22 дптр, гнучкість акомодації монокулярно становила в серед-

ньому 7,81 ± 0,28 циклу/хв. Форія вдалину в середньому становила 5,20 ± 1,62 призмової діоптрії ехо, форія зблизька — 9,12 ± 0,41 призмової діоптрії ехо. Співвідношення акомодаційної конвергенції до акомодації було 2,70 ± 0,42 призмової діоптрії. Гострота стереоскопічного зору в середньому становила 149,78 ± 6,08 дугової секунди.

При огляді 84 пацієнтів (168 очей) через 1 рік некоригована гострота зору 0,01–0,06 була на 32 очах (19,05 %), 0,08–0,2 була на 60 очах (35,7 %), 0,3–0,6 була на 76 очах (45,2 %) і в середньому становила 0,18 ± 0,16 (від 0,01 до 0,6). Максимальна гострота зору з корекцією була 0,95 ± 0,02. Показник сфероеквіваленту становив –4,3 ± 1,5 дптр, середнє значення кератометрії становило 44,02 ± 1,30 дптр у слабкому та 44,5 ± 1,3 дптр у сильному меридіані. Товщина рогівки у центральній зоні становила 539,7 ± 29,5 мкм. За даними оптичної біометрії, ПЗВ у середньому дорівнювала 24,64 ± 1,30 мм, горизонтальний діаметр рогівки (WTW) — 11,8 ± 0,6. Амплітуда акомодації в середньому становила 9,97 ± 1,34 дптр, негативна частина відносної акомодації — +1,36 ± 0,46 дптр, позитивна частина відносної акомодації — –1,06 ± 0,18 дптр, затримка акомодаційної відповіді — +1,78 ± 0,24 дптр, гнучкість акомодації монокулярно становила в середньому 7,94 ± 0,28 циклу/хв. Форія вдалину в середньому була 5,14 ± 1,45 призмової діоптрії ехо, форія зблизька — 8,98 ± 0,27 призмової діоптрії ехо. Співвідношення акомодаційної конвергенції до акомодації становило 2,87 ± 0,31 призмової діоптрії. Гострота стереоскопічного зору в середньому була 139,89 ± 6,17 дугової секунди.

При огляді 84 пацієнтів (168 очей) через 1,5 року некоригована гострота зору 0,01–0,06 була на 31 оці (18,45 %), 0,08–0,2 була на 61 оці (36,3 %), 0,3–0,6 була на 76 очах (45,2 %) і в середньому становила 0,21 ± 0,18 (від 0,01 до 0,6). Максимальна гострота зору з корекцією була 0,95 ± 0,06. Показник сфероеквіваленту становив –4,6 ± 1,6 дптр, середнє значення кератометрії становило 44,02 ± 1,20 дптр у слабкому та 44,5 ± 1,4 дптр у сильному меридіані. Товщина рогівки у центральній зоні була 537,6 ± 34,6 мкм. За даними оптичної біометрії, ПЗВ дорівнювала 24,9 ± 0,9 мм, горизонтальний діаметр рогівки (WTW) — 11,7 ± 0,5. Амплітуда акомодації в середньому становила 10,02 ± 1,45 дптр, негативна частина відносної акомодації — +1,35 ± ± 0,45 дптр, позитивна частина відносної акомодації — –1,05 ± 0,16 дптр, затримка акомодаційної відповіді становила +1,77 ± 0,31 дптр, гнучкість акомодації монокулярно становила в середньому 7,95 ± 0,21 циклу/хв. Форія вдалину в середньому була 5,16 ± 1,38 призмової діоптрії ехо, форія зблизька — 8,97 ± 0,22 призмової діоптрії ехо. Співвідношення акомодаційної конвергенції до акомодації становило 2,86 ± 0,32 призмової діоптрії. Гострота стереоскопічного зору в середньому була 137,71 ± 4,60 дугової секунди.

При огляді 80 пацієнтів (160 очей) через 2 роки некоригована гострота зору 0,01–0,06 була на 31 оці (19,37 %), 0,08–0,2 була на 61 оці (38,13 %), 0,3–0,6 була на 68 очах (42,5 %) і в середньому становила 0,24 ± 0,16 (від 0,01 до 0,6). Максимальна гострота зору з корекцією була 0,97 ± 0,04. Показник сфероеквіваленту становив –4,8 ± 1,7 дптр, середнє значення кератометрії становило 44,01 ± 1,20 дптр у слабкому та 44,4 ± 1,6 дптр у сильному меридіані. Товщина рогівки у центральній зоні становила 537,9 ± 34,8 мкм. За даними оптичної біометрії, ПЗВ дорівнювала 25,1 ± 0,9 мм, горизонтальний діаметр рогівки (WTW) — 11,7 ± 0,6. Амплітуда акомодації в середньому становила 10,20 ± ± 1,31 дптр, негативна частина відносної акомодації — +1,38 ± 0,46 дптр, позитивна частина відносної акомодації — –1,08 ± 0,14 дптр, затримка акомодаційної відповіді — +1,80 ± 0,24 дптр, гнучкість акомодації монокулярно становила в середньому 8,01 ± ± 0,36 циклу/хв. Форія вдалину в середньому становила 5,01 ± 1,72 призмової діоптрії ехо, форія зблизька — 8,25 ± 0,31 призмової діоптрії ехо. Співвідношення акомодаційної конвергенції до акомодації було 2,60 ± ± 0,34 призмової діоптрії. Гострота стереоскопічного зору в середньому була 121,54 ± 7,14 дугової секунди.

При огляді 80 пацієнтів (160 очей) через 2,5 року некоригована гострота зору 0,01–0,06 була на 31 оці (19,37 %), 0,08–0,2 була на 61 оці (38,13 %), 0,3–0,6 була на 68 очах (42,5 %) і в середньому становила 0,25 ± 0,16 (від 0,01 до 0,6). Максимальна гострота зору з корекцією була 0,98 ± 0,04. Показник сфероеквіваленту становив –4,8 ± 1,6 дптр, середнє значення кератометрії становило 43,98 ± 1,80 дптр у слабкому та 44,2 ± 1,5 дптр у сильному меридіані. Товщина рогівки у центральній зоні становила 542,9 ± 41,1 мкм. За даними оптичної біометрії, ПЗВ дорівнювала 25,62 ± 1,08 мм. Значення ЗВА становило 3,2 ± 0,6 дптр, горизонтальний діаметр рогівки (WTW) — 11,7 ± 0,6. Амплітуда акомодації в середньому була 11,40 ± 1,38 дптр, негативна частина відносної акомодації — +1,39 ± 0,44 дптр, позитивна частина відносної акомодації — –1,09 ± 0,19 дптр, затримка акомодаційної відповіді — +1,84 ± 0,26 дптр, гнучкість акомодації монокулярно становила в середньому 8,04 ± 0,28 циклу/хв. Форія вдалину в середньому була 5,03 ± 1,65 призмової діоптрії ехо, форія зблизька — 8,11 ± 0,32 призмової діоптрії ехо. Співвідношення акомодаційної конвергенції до акомодації становило 2,52 ± 0,37 призмової діоптрії. Гострота стереоскопічного зору в середньому була 113,84 ± 6,24 дугової секунди.

При огляді 78 пацієнтів (156 очей) через 3 роки некоригована гострота зору 0,01–0,06 була на 29 очах (18,58 %), 0,08–0,2 була на 60 очах (38,46 %), 0,3–0,6 була на 67 очах (42,94 %) і в середньому складала 0,28 ± 0,2 (від 0,01 до 0,6). Максимальна гострота зору з корекцією була 0,99 ± 0,10. Показник сфероеквіваленту становив –4,92 ± 1,70 дптр, середнє значення кератометрії — 43,95 ± 1,90 дптр у слабкому та 44,06 ± 1,80 дптр у сильному меридіані. Товщина рогівки у центральній зоні становила 544,3 ± 44,1 мкм. За даними оптичної біометрії, ПЗВ дорівнювала 25,64 ± 1,12 мм, горизонтальний діаметр рогівки (WTW) — 11,8 ± 0,5. Амплітуда акомодації в середньому становила 12,1 ± 1,22 дптр, негативна частина відносної акомодації — +1,48 ± 0,46 дптр, позитивна

частина відносної акомодації — –1,21 ± 0,16 дптр, затримка акомодаційної відповіді була +1,40 ± 0,14 дптр, гнучкість акомодації монокулярно становила в середньому 10,12 ± 0,17 циклу/хв. Форія вдалину в середньому була 4,58 ± 0,98 призмової діоптрії ехо, форія зблизька — 7,98 ± 0,31 призмової діоптрії ехо. Співвідношення акомодаційної конвергенції до акомодації становило 2,74 ± 0,26 призмової діоптрії. Гострота стереоскопічного зору в середньому була 98,76 ± 4,87 дугової секунди.

В табл. 1 наведена динаміка гостроти зору та показника сфероеквіваленту в найближчі та віддалені терміни спостереження у дітей шкільного віку з міопією і астигматизмом після застосування м'яких силікон-гідрогелевих асферичних контактних лінз (M ± σ).

Як бачимо з табл. 1, застосування контактної корекції у дітей шкільного віку дозволило статистично значуще підвищити некориговану гостроту зору на 11 % через 1,5 року спостереження (t = 2,0; p < 0,05), на 26 % через 2 роки (t = 3,0; p < 0,01), на 32 % через 2,5 року (t = 3,6; p < 0,01), на 47 % через 3 роки (t = 5,2; p < 0,01).

Також відзначалося статистично значуще підвищення коригованої гостроти зору на 2 % через 1 місяць спостереження (t = 2,3; p < 0,05), на 3 % через 6 місяців, 1 рік та 1,5 року ($t_{6\ міс.}$ = 3,5; $t_{1\ р.}$ = 3,4; $t_{1,5\ р.}$ = 3,5; p < 0,01), на 5 % через 2 роки (t = 6,0; p < 0,01), на 7 % через 2,5 року (t = 7,3; p < 0,01), на 8 % через 3 роки (t = 9,3; p < 0,01).

Що стосується показника сфероеквіваленту, незважаючи на застосування контактної корекції, відзначалося його збільшення, а саме статистично значуще під-

Таблиця 1. Динаміка гостроти зору та показника сфероеквіваленту в найближчі та віддалені терміни спостереження у дітей шкільного віку з міопією і астигматизмом після застосування м'яких силікон-гідрогелевих асферичних контактних лінз (M ± σ)

Терміни спостереження (кількість очей)	Некоригована гострота зору	Максимально коригована гострота зору	Показник сфероеквіваленту, дптр
При зверненні (n = 168)	0,19 ± 0,11	0,92 ± 0,08	–4,2 ± 1,6
Через 1 місяць (n = 168)	0,19 ± 0,14	0,94 ± 0,06*	–4,1 ± 1,4
Через 6 місяців (n = 168)	0,18 ± 5,1	0,95 ± 0,06**	–4,2 ± 1,5
Через 1 рік (n = 168)	0,18 ± 0,16	0,95 ± 0,02**	–4,3 ± 1,5
Через 1,5 року (n = 168)	0,21 ± 0,18*	0,95 ± 0,06**	–4,6 ± 1,6*
Через 2 роки (n = 160)	0,24 ± 0,16**	0,97 ± 0,04**	–4,8 ± 1,7**
Через 2,5 року (n = 160)	0,25 ± 0,16**	0,98 ± 0,04**	–4,8 ± 1,6**
Через 3 роки (n = 156)	0,28 ± 0,20**	0,99 ± 0,10**	–4,92 ± 1,70**
	$t_{звер.\ —\ 1\ міс.}$ = 0 $t_{звер.\ —\ 6\ міс.}$ = 1,0 $t_{звер.\ —\ 1\ р.}$ = 1,0 $t_{звер.\ —\ 1,5\ р.}$ = 2,0 $t_{звер.\ —\ 2\ р.}$ = 3,0 $t_{звер.\ —\ 2,5\ р.}$ = 3,6 $t_{звер.\ —\ 3\ р.}$ = 5,2	$t_{звер.\ —\ 1\ міс.}$ = 2,3 $t_{звер.\ —\ 6\ міс.}$ = 3,5 $t_{звер.\ —\ 1\ р.}$ = 3,4 $t_{звер.\ —\ 1,5\ р.}$ = 3,5 $t_{звер.\ —\ 2\ р.}$ = 6,0 $t_{звер.\ —\ 2,5\ р.}$ = 7,3 $t_{звер.\ —\ 3\ р.}$ = 9,3	$t_{звер.\ —\ 1\ міс.}$ = 0,3 $t_{звер.\ —\ 6\ міс.}$ = 0 $t_{звер.\ —\ 1\ р.}$ = 0,5 $t_{звер.\ —\ 1,5\ р.}$ = 2,0 $t_{звер.\ —\ 2\ р.}$ = 3,0 $t_{звер.\ —\ 2,5\ р.}$ = 3,1 $t_{звер.\ —\ 3\ р.}$ = 3,7

Примітки: * — рівень значущості відмінностей у порівнянні з результатами при зверненні, p < 0,05, розрахований за допомогою t-критерію Стьюдента; ** — рівень значущості відмінностей у порівнянні з результатами при зверненні, p < 0,01, розрахований за допомогою t-критерію Стьюдента.

Таблиця 2. Динаміка кератометричних показників у найближчі та віддалені терміни спостереження в дітей шкільного віку з міопією і астигматизмом після застосування м'яких силікон-гідрогелевих асферичних контактних лінз (M ± σ)

Терміни спостереження (кількість очей)	Показник кератометрії у слабкому меридіані, дптр	Показник кератометрії у сильному меридіані, дптр
При зверненні (n = 168)	44,02 ± 1,20	44,9 ± 1,2
Через 1 місяць (n = 168)	44,06 ± 1,20	44,8 ± 1,2
Через 6 місяців (n = 168)	44,08 ± 1,30	44,7 ± 1,2
Через 1 рік (n = 168)	44,02 ± 1,30	44,5 ± 1,3*
Через 1,5 року (n = 168)	44,02 ± 1,20	44,5 ± 1,4*
Через 2 роки (n = 160)	44,01 ± 1,20	44,4 ± 1,6**
Через 2,5 року (n = 160)	43,98 ± 1,80	44,2 ± 1,5**
Через 3 роки (n = 156)	43,95 ± 1,90	44,06 ± 1,8**
	$t_{звер.\ —\ 1\ міс.}$ = 0,2; $t_{звер.\ —\ 6\ міс.}$ = 0,3; $t_{звер.\ —\ 1\ р.}$ = 0,2; $t_{звер.\ —\ 1,5\ р.}$ = 0,2; $t_{звер.\ —\ 2\ р.}$ = 0,1; $t_{звер.\ —\ 2,5\ р.}$ = 0,2; $t_{звер.\ —\ 3\ р.}$ = 0,4	$t_{звер.\ —\ 1\ міс.}$ = 0,6; $t_{звер.\ —\ 6\ міс.}$ = 1,2; $t_{звер.\ —\ 1\ р.}$ = 2,5; $t_{звер.\ —\ 1,5\ р.}$ = 2,5; $t_{звер.\ —\ 2\ р.}$ = 3,1; $t_{звер.\ —\ 2,5\ р.}$ = 4,3; $t_{звер.\ —\ 3\ р.}$ = 5,2

Примітки: * — рівень значущості відмінностей у порівнянні з результатами при зверненні, p < 0,05, розрахований за допомогою t-критерію Стьюдента; ** — рівень значущості відмінностей у порівнянні з результатами при зверненні, p < 0,01, розрахований за допомогою t-критерію Стьюдента.

вищення на 10 % через 1,5 року спостережень ($t = 2,0$; $p < 0,05$), на 14 % через 2 та 2,5 року ($t_{2\,р.} = 3,0$; $t_{2,5\,р.} = 3,1$; $p < 0,01$), на 17 % через 3 роки ($t = 3,7$; $p < 0,01$).

У табл. 2 наведена динаміка кератометричних показників у найближчі та віддалені терміни спостереження в дітей шкільного віку з міопією і астигматизмом після застосування м'яких силікон-гідрогелевих асферичних контактних лінз ($M \pm \sigma$).

Як бачимо з табл. 2, застосування контактної корекції в дітей шкільного віку дозволило статистично значуще зменшити показник кератометрії у сильному меридіані на 1 % через 1; 1,5 та 2 роки спостережень ($t_{1\,р.} = 2,5$; $t_{1,5\,р.} = 2,5$; $p < 0,05$; $t_{2\,р.} = 3,1$; $p < 0,01$), на 2 % через 2,5 та 3 роки ($t_{2,5\,р.} = 4,3$; $t_{3\,р.} = 5,2$; $p < 0,01$).

У табл. 3 наведена динаміка товщини рогівки у центральній зоні в найближчі та віддалені терміни спостереження у дітей шкільного віку з міопією і астигматизмом після застосування м'яких силікон-гідрогелевих асферичних контактних лінз ($M \pm \sigma$).

Як бачимо з табл. 3, при використанні контактної корекції у дітей шкільного віку відзначається тенденція до збільшення товщини рогівки у центральній зоні через 2,5 та 3 роки спостережень, але отримані дані були статистично не значущі ($t_{2,5\,р.} = 0,8$; $t_{3\,р.} = 1,1$; $p > 0,05$).

У табл. 4 наведена динаміка ПЗВ у найближчі та віддалені терміни спостереження в дітей шкільного віку з міопією і астигматизмом після застосування м'яких силікон-гідрогелевих асферичних контактних лінз ($M \pm \sigma$).

Як бачимо з табл. 4, незважаючи на застосування контактної корекції у дітей шкільного віку, відзначається статистично значуще зростання довжини передньозаднього відрізка ока. Через 2 роки довжина ока статистично значуще зростає на 2 % ($t_{2\,р.} = 3,3$; $p < 0,01$), через 2,5 та 3 роки — на 4 % ($t = 7,1$; $p < 0,01$).

У табл. 5 наведена динаміка акомодації в найближчі та віддалені терміни спостереження у дітей шкільного віку з міопією і астигматизмом після застосування м'яких силікон-гідрогелевих асферичних контактних лінз ($M \pm \sigma$).

Як бачимо з табл. 5, при застосуванні контактної корекції у дітей шкільного віку відзначається статистично значуще зростання: амплітуди акомодації через 1 та 1,5 року на 5 % ($t_{1\,р.} = 2,4$; $p < 0,05$; $t_{1,5\,р.} = 2,7$; $p < 0,01$),

Таблиця 3. Динаміка товщини рогівки у центральній зоні в найближчі та віддалені терміни спостереження у дітей шкільного віку з міопією і астигматизмом після застосування м'яких силікон-гідрогелевих асферичних контактних лінз (M ± σ)

Терміни спостереження (кількість очей)	Товщина рогівки у центральній зоні, мкм
При зверненні (n = 168)	539,90 ± 29,95
Через 1 місяць (n = 168)	537,90 ± 26,46
Через 6 місяців (n = 168)	538,6 ± 34,5
Через 1 рік (n = 168)	539,7 ± 29,5
Через 1,5 року (n = 168)	537,6 ± 34,6
Через 2 роки (n = 160)	537,9 ± 34,8
Через 2,5 року (n = 160)	542,9 ± 41,1
Через 3 роки (n = 156)	544,3 ± 44,1
	$t_{звер.\,—\,1\,міс.} = 0,5$; $t_{звер.\,—\,6\,міс.} = 0,3$; $t_{звер.\,—\,1\,р.} = 0,1$; $t_{звер.\,—\,1,5\,р.} = 0,5$; $t_{звер.\,—\,2\,р.} = 0,5$; $t_{звер.\,—\,2,5\,р.} = 0,8$; $t_{звер.\,—\,3\,р.} = 1,1$

Примітки: * — рівень значущості відмінностей у порівнянні з результатами при зверненні, p < 0,05, розрахований за допомогою t-критерію Стьюдента; ** — рівень значущості відмінностей у порівнянні з результатами при зверненні, p < 0,01, розрахований за допомогою t-критерію Стьюдента.

Таблиця 4. Динаміка ПЗВ у найближчі та віддалені терміни спостереження в дітей шкільного віку з міопією і астигматизмом після застосування м'яких силікон-гідрогелевих асферичних контактних лінз (M ± σ)

Терміни спостереження (кількість очей)	Довжина передньозаднього відрізка ока, мм
При зверненні (n = 168)	24,65 ± 1,00
Через 1 місяць (n = 168)	24,59 ± 1,00
Через 6 місяців (n = 168)	24,62 ± 1,20
Через 1 рік (n = 168)	24,64 ± 1,30
Через 1,5 року (n = 168)	24,9 ± 0,9
Через 2 роки (n = 160)	25,1 ± 0,9**
Через 2,5 року (n = 160)	25,62 ± 1,08**
Через 3 роки (n = 156)	25,64 ± 1,12**
	$t_{звер.\,—\,1\,міс.} = 0,5$; $t_{звер.\,—\,6\,міс.} = 0,2$; $t_{звер.\,—\,1\,р.} = 0,1$; $t_{звер.\,—\,1,5\,р.} = 1,9$; $t_{звер.\,—\,2\,р.} = 3,3$; $t_{звер.\,—\,2,5\,р.} = 7,1$; $t_{звер.\,—\,3\,р.} = 7,1$

Примітки: * — рівень значущості відмінностей у порівнянні з результатами при зверненні, p < 0,05, розрахований за допомогою t-критерію Стьюдента; ** — рівень значущості відмінностей у порівнянні з результатами при зверненні, p < 0,01, розрахований за допомогою t-критерію Стьюдента.

через 2 роки на 7 % (t = 2,8; p < 0,01), через 2,5 року на 19 % (t = 9,9; p < 0,01), через 3 роки на 27 % (t = 14,6; p < 0,01), негативної частини відносної акомодації через 1 та 1,5 року на 8 і 7 % відповідно ($t_{1рік}$ = 2,5; p < 0,05; $t_{1,5\ р.}$ = 2,4; p < 0,05), через 2 та 2,5 року на 10 % ($t_{2р.}$ = 3,4; p < 0,01; $t_{2,5\ р.}$ = 3,6; p < 0,01;), через 3 роки на 17 % (t = 7,3; p < 0,01), позитивної частини відносної акомодації через 1 рік на 15 % (t = 2,7; p < 0,01), через 1,5 року на 14 % (t = 2,6; p < 0,01), через 2 роки на 17 % (t = 3,4; p < 0,01), через 2,5 року на 19 % (t = 3,6; p < 0,01), через 3 роки на 32 % (t = 7,1; p < 0,01), гнучкості акомодації через 1 та 1,5 року на 6 % ($t_{1\ р.}$ = 2,5; p < 0,05; $t_{1,5\ р.}$ = 2,6; p < 0,01), через 2 та 2,5 року на 7 % ($t_{2\ р.}$ = 2,9; p < 0,01; $t_{2,5\ р.}$ = 3,1; p < 0,01), через 3 роки на 35 % (t = 14,2; p < 0,01).

Також відзначалося статистично значуще зниження затримки акомодаційної відповіді через 3 роки на 33 % (t = 14,2; p < 0,01).

Таблиця 5. Динаміка акомодації в найближчі та віддалені терміни спостереження у дітей шкільного віку з міопією та астигматизмом після застосування м'яких силікон-гідрогелевих асферичних контактних лінз (M ± σ)

Терміни спостереження (кількість очей)	Показники акомодації				
	Амплітуда акомодації, дптр	Негативна частина відносної акомодації, дптр	Позитивна частина відносної акомодації, дптр	Акомодаційна відповідь, дптр	Гнучкість акомодації, циклів/хв
При зверненні (n = 168)	9,54 ± 1,23	+1,26 ± 0,44	–0,92 ± 0,14	+1,86 ± 0,28	7,51 ± 0,32
Через 1 місяць (n = 168)	9,63 ± 1,28	+1,29 ± 0,46	–0,96 ± 0,16	+1,83 ± 0,24	7,60 ± 0,34
Через 6 місяців (n = 168)	9,66 ± 1,24	+1,31 ± 0,48	–0,98 ± 0,17	+1,80 ± 0,22	7,81 ± 0,28
Через 1 рік (n = 168)	9,97 ± 1,34*	+1,36 ± 0,46*	–1,06 ± 0,18**	+1,78 ± 0,24	7,94 ± 0,28*
Через 1,5 року (n = 168)	10,02 ± 1,45**	+1,35 ± 0,45*	–1,05 ± 0,16**	+1,77 ± 0,31	7,95 ± 0,21**
Через 2 роки (n = 160)	10,20 ± 1,31**	+1,38 ± 0,46**	–1,08 ± 0,14**	+1,80 ± 0,24	8,01 ± 0,36**
Через 2,5 року (n = 160)	11,40 ± 1,38**	+1,39 ± 0,44**	–1,09 ± 0,19**	+1,84 ± 0,26	8,04 ± 0,28**
Через 3 роки (n = 156)	12,10 ± 1,22**	+1,48 ± 0,46**	–1,21 ± 0,16**	+1,4 ± 0,14**	10,12 ± 0,17**
	$t_{звер.\ —\ 1\ міс.}$ = 0,5 $t_{звер.\ —\ 6\ міс.}$ = 0,6 $t_{звер.\ —\ 1\ р.}$ = 2,4 $t_{звер.\ —\ 1,5\ р.}$ = 2,7 $t_{звер.\ —\ 2\ р.}$ = 2,8 $t_{звер.\ —\ 2,5\ р.}$ = 9,9 $t_{звер.\ —\ 3\ р.}$ = 14,6	$t_{звер.\ —\ 1\ міс.}$ = 1,2 $t_{звер.\ —\ 6\ міс.}$ = 1,4 $t_{звер.\ —\ 1\ р.}$ = 2,5 $t_{звер.\ —\ 1,5\ р.}$ = 2,4 $t_{звер.\ —\ 2\ р.}$ = 3,4 $t_{звер.\ —\ 2,5\ р.}$ = 3,6 $t_{звер.\ —\ 3\ р.}$ = 7,3	$t_{звер.\ —\ 1\ міс.}$ = 0,7 $t_{звер.\ —\ 6\ міс.}$ = 1,2 $t_{звер.\ —\ 1\ р.}$ = 2,7 $t_{звер.\ —\ 1,5\ р.}$ = 2,6 $t_{звер.\ —\ 2\ р.}$ = 3,4 $t_{звер.\ —\ 2,5\ р.}$ = 3,6 $t_{звер.\ —\ 3\ р.}$ = 7,1	$t_{звер.\ —\ 1\ міс.}$ = 0,6 $t_{звер.\ —\ 6\ міс.}$ = 1,5 $t_{звер.\ —\ 1\ р.}$ = 1,6 $t_{звер.\ —\ 1,5\ р.}$ = 1,8 $t_{звер.\ —\ 2\ р.}$ = 1,5 $t_{звер.\ —\ 2,5\ р.}$ = 0,4 $t_{звер.\ —\ 3\ р.}$ = 10,3	$t_{звер.\ —\ 1\ міс.}$ = 0,6 $t_{звер.\ —\ 6\ міс.}$ = 1,8 $t_{звер.\ —\ 1\ р.}$ = 2,5 $t_{звер.\ —\ 1,5\ р.}$ = 2,6 $t_{звер.\ —\ 2\ р.}$ = 2,9 $t_{звер.\ —\ 2,5\ р.}$ = 3,1 $t_{звер.\ —\ 3\ р.}$ = 14,2

Примітки: * — рівень значущості відмінностей у порівнянні з результатами при зверненні, p < 0,05, розрахований за допомогою t-критерію Стьюдента; ** — рівень значущості відмінностей у порівнянні з результатами при зверненні, p < 0,01, розрахований за допомогою t-критерію Стьюдента.

Таблиця 6. Динаміка показників м'язового балансу та співвідношення акомодаційної конвергенції до акомодації в найближчі та віддалені терміни спостереження у дітей шкільного віку з міопією і астигматизмом після застосування м'яких силікон-гідрогелевих асферичних контактних лінз (M ± σ)

Терміни спостереження (кількість очей)	Форія, призмові діоптрії exo		Співвідношення акомодаційної конвергенції до акомодації, призмові діоптрії
	вдалину	зблизька	
При зверненні (n = 168)	5,29 ± 1,78	9,25 ± 0,35	2,30 ± 0,36
Через 1 місяць (n = 168)	5,27 ± 1,58	9,21 ± 0,33	2,40 ± 0,29
Через 6 місяців (n = 168)	5,20 ± 1,62	9,12 ± 0,41	2,70 ± 0,42**
Через 1 рік (n = 168)	5,14 ± 1,45	8,98 ± 0,27	2,87 ± 0,31**
Через 1,5 року (n = 168)	5,16 ± 1,38	8,97 ± 0,22	2,86 ± 0,32**
Через 2 роки (n = 160)	5,01 ± 1,72**	8,25 ± 0,31**	2,60 ± 0,34**
Через 2,5 року (n = 160)	5,03 ± 1,65**	8,11 ± 0,32**	2,52 ± 0,37
Через 3 роки (n = 156)	4,58 ± 0,98**	7,98 ± 0,31**	2,74 ± 0,26**
	$t_{звер.\ —\ 1\ міс.}$ = 0,2 $t_{звер.\ —\ 6\ міс.}$ = 1,0 $t_{звер.\ —\ 1\ р.}$ = 1,7 $t_{звер.\ —\ 1,5\ р.}$ = 1,4 $t_{звер.\ —\ 2\ р.}$ = 3,1 $t_{звер.\ —\ 2,5\ р.}$ = 2,9 $t_{звер.\ —\ 3\ р.}$ = 10,1	$t_{звер.\ —\ 1\ міс.}$ = 0,1 $t_{звер.\ —\ 6\ міс.}$ = 0,6 $t_{звер.\ —\ 1\ р.}$ = 1,3 $t_{звер.\ —\ 1,5\ р.}$ = 1,4 $t_{звер.\ —\ 2\ р.}$ = 5,2 $t_{звер.\ —\ 2,5\ р.}$ = 6,4 $t_{звер.\ —\ 3\ р.}$ = 11,3	$t_{звер.\ —\ 1\ міс.}$ = 0,7 $t_{звер.\ —\ 6\ міс.}$ = 3,4 $t_{звер.\ —\ 1\ р.}$ = 5,4 $t_{звер.\ —\ 1,5\ р.}$ = 5,3 $t_{звер.\ —\ 2\ р.}$ = 3,1 $t_{звер.\ —\ 2,5\ р.}$ = 1,9 $t_{звер.\ —\ 3\ р.}$ = 3,4

Примітки: * — рівень значущості відмінностей у порівнянні з результатами при зверненні, p < 0,05, розрахований за допомогою t-критерію Стьюдента; ** — рівень значущості відмінностей у порівнянні з результатами при зверненні, p < 0,01, розрахований за допомогою t-критерію Стьюдента.

Таблиця 7. Динаміка гостроти стереозору в найближчі та віддалені терміни спостереження у дітей шкільного віку з міопією і астигматизмом після застосування м'яких силікон-гідрогелевих асферичних контактних лінз (M ± σ)

Терміни спостереження (кількість очей)	Гострота стереоскопічного зору, дугові секунди
При зверненні (n = 168)	153,630 ± 7,070
Через 1 місяць (n = 168)	152,44 ± 6,12
Через 6 місяців (n = 168)	149,78 ± 6,08
Через 1 рік (n = 168)	139,89 ± 6,17
Через 1,5 року (n = 168)	137,71 ± 4,60
Через 2 роки (n = 160)	121,54 ± 7,14*
Через 2,5 року (n = 160)	113,84 ± 6,24**
Через 3 роки (n = 156)	98,76 ± 4,87**
	$t_{звер. — 1 міс.}$ = 0,1; $t_{звер. — 6 міс.}$ = 0,3; $t_{звер. — 1 р.}$ = 0,9; $t_{звер. — 1,5 р.}$ = 1,1; $t_{звер. — 2 р.}$ = 2,3; $t_{звер. — 2,5 р.}$ = 2,9; $t_{звер. — 3 р.}$ = 4,1

Примітки: * — рівень значущості відмінностей у порівнянні з результатами при зверненні, p < 0,05, розрахований за допомогою t-критерію Стьюдента; ** — рівень значущості відмінностей у порівнянні з результатами при зверненні, p < 0,01, розрахований за допомогою t-критерію Стьюдента.

У табл. 6 наведена динаміка показників м'язового балансу в найближчі та віддалені терміни спостереження у дітей шкільного віку з міопією і астигматизмом після застосування м'яких силікон-гідрогелевих асферичних контактних лінз (M ± σ).

Як бачимо з табл. 6, при застосуванні контактної корекції у дітей шкільного віку статистично значуще зменшується форія вдалину через 2 роки на 6 % (t = 3,1; p < 0,01), через 2,5 року на 5 % (t = 2,9; p < 0,01), через 3 роки на 16 % (t = 10,1; p < 0,01), форія зблизька через 2 роки на 12 % (t = 5,2; p < 0,01), через 2,5 року на 14 % (t = 6,4; p < 0,01), через 3 роки на 16 % (t = 11,3; p < 0,01).

Також відзначалося статистично значуще підвищення співвідношення акомодаційної конвергенції до акомодації через 6 місяців на 17 % (t = 3,4; p < 0,01), через 1 рік на 25 % (t = 5,4; p < 0,01), через 1,5 року на 24 % (t = 5,3; p < 0,01), через 2 роки на 13 % (t = 3,1; p < 0,01), через 3 роки на 19 % (t = 3,4; p < 0,01).

У табл. 7 наведена динаміка гостроти стереозору в найближчі та віддалені терміни спостереження у дітей шкільного віку з міопією і астигматизмом після застосування м'яких силікон-гідрогелевих асферичних контактних лінз (M ± σ).

Як бачимо з табл. 7, при застосуванні контактної корекції у дітей шкільного віку відзначається статистично значуще збільшення гостроти стереозору через 2 роки спостережень на 26 % (t = 2,3; p < 0,05), через 2,5 року на 35 % (t = 2,9; p < 0,01), через 3 роки на 56 % (t = 4,1; p < 0,01).

Провідна роль у комплексі заходів з контролю міопії відводиться підбору повноцінної корекції, яка повинна створювати умови для розвитку зорового аналізатора й забезпечувати максимальну гостроту зору [9]. Контактні лінзи в цьому випадку мають низку переваг, оскільки утворюють з оком єдину оптичну систему, передають розмір зображення без викривлення та призматичного ефекту, характерного для лінз окулярів, особливо за високої рефракції. За літературними даними, при корекції контактними лінзами міопії більше ніж 6,00 дптр середня гострота зору в 1,6 раза вища, ніж при корекції окулярами. Вважається також, що при використанні контактних лінз поліпшується робота акомодації, а деякі оптичні дизайни можуть компенсувати недостатність акомодації [10].

Отже, впродовж 3 років дослідження ми встановили, що використання контактної корекції у дітей шкільного віку з міопією та міопічним астигматизмом дозволяє підвищити некориговану і максимально кориговану гостроту зору. Підвищення показника сфероеквіваленту та збільшення довжини ПЗВ ока свідчить про прогресування міопії, однак використання м'яких контактних лінз приводить до змін передньої поверхні рогівки — збільшення товщини у центральної зоні та її сплощення. Також реєструється поліпшення показників акомодації, вергенції, диспаратних ділянок окорухового апарату та їх взаємодії. Отримані результати свідчать про уповільнення прогресування міопії.

Висновки

При застосуванні контактної корекції у дітей шкільного віку з міопією та міопічним астигматизмом статистично значуще через 3 роки спостережень відзначалося підвищення: некоригованої гостроти зору на 47 % (t = 5,2; p < 0,01), коригованої гостроти зору на 8 % (t = 9,3; p < 0,01), показника сфероеквіваленту на 17 % (t = 3,7; p < 0,01), довжини передньозаднього відрізка ока на 4 % (t = 7,1; p < 0,01), амплітуди акомодації на 27 % (t = 14,6; p < 0,01), негативної частини відносної акомодації на 17 % (t = 7,3; p < 0,01), позитивної частини відносної акомодації на 32 % (t = 7,1; p < 0,01), гнучкості акомодації на 35 % (t = 14,2; p < 0,01), співвідношення акомодаційної конвергенції до акомодації на 19 % (t = 3,4; p < 0,01), гостроти стереозору на 56 % (t = 4,1; p < 0,01); а також зменшення: показника кератометрії у сильному меридіані на 2 % (t = 5,2; p < 0,01), затримки акомодаційної відповіді на 33 % (t = 14,2; p < 0,01), форії вдалину на 16 % (t = 10,1; p < 0,01), форії зблизька на 16 % (t = 11,3; p < 0,01).

Конфлікт інтересів. Автор заявляє про відсутність конфлікту інтересів та власної фінансової зацікавленості при підготовці даної статті.

Список літератури

1. *Verkicharla P.K., Ohno-Matsui K., Saw S.M. Current and predicted demographics of high myopia and an update of its associated pathological changes. Ophthalmic Physiol. Opt. 2015. 35(5). 465-475.*
2. *Ghorbani Mojarrad N., Plotnikov D., Williams C., Guggenheim J.A., for the UK Biobank Eye and Vision Consortium. Association Between Polygenic Risk Score and Risk of Myopia. JAMA Ophthalmol. 2020. 138(1). 7-13. doi: 10.1001/jamaophthalmol.2019.4421.*
3. *Rykov S.O., Orlova N.M., Kostetska A.O. Conceptual direct medical and organizational technology for optimizing monitoring will become a standard for schoolchildren. Archives of Ophthalmology of Ukraine. 2017. 5(2). 10-16.*
4. *Kurganova O.V. Clinical and economic aspects of the diagnosis of refractive errors in children with concomitant strabismus [dissertation]. Moscow: Federal State Autonomous Institution "National Medical Research Center" Interbranch Scientific and Technical Complex "Eye Microsurgery" named after Academician S.N. Fedorov of the Ministry of Health of the Russian Federation. 2018. 161 s.*
5. *Lobanova I.V., Leshchenko I.A., Markova E.Yu., Hatsenko I.E. Influence of completeness and type of correction in children and adolescents with refractive errors on the formation of visual evoked potentials. Bulletin of Ophthalmology. 2013. 129(4). 44-53.*
6. *Zaraiskaya M.M., Bodrova S.G., Pozdeeva N.A., Pashtaev N.P., Tikhonova O.I. The main methods of optical correction of progressive myopia in children. Russian Pediatric Ophthalmology. 2016. 11(3). 144-148.*
7. *Leshchenko I.A. A practical guide to the selection of soft contact lenses. SPb.: RA "VEKO", 2010. 219 s.*
8. *Linnik E.A. Experience of contact correction of children with refractive errors in the system of medical and social rehabilitation measures. Eye. 2011. (5). 6-7.*
9. *Prousali E., Haidich A.B., Fontalis A., Ziakas N., Brazitikos P., Mataşsi A. Efficacy and safety of interventions to control myopia progression in children: an overview of systematic reviews and mata-analyses. BMC Ophthalmology. 2019. 19. 106.*
10. *Neroev V.V. Ophthalmology: clinical guidelines. Moscow: GEOTAR-Media, 2019. 496 s.*

Отримано/Received 10.12.2022
Рецензовано/Revised 22.12.2022
Прийнято до друку/Accepted 25.12.2022

N.M. Aleieva
Shupyk National Healthcare University of Ukraine, Kyiv, Ukraine

Study of new possibilities of ametropia treatment in school-aged children

Abstract. ***Background.*** A modern method for treating refractive errors — a contact correction provides permanent correction of ametropia, without periods of a blurred retinal image, which is observed when using glasses. Early use of contact correction for congenital myopia and astigmatism in children and adolescents contributes to social rehabilitation. The purpose of the work: to study the effectiveness of contact correction of myopia in school-aged children in the long-term follow-up. ***Materials and methods.*** We have examined 84 children (168 eyes) aged 6–16 years with myopic manifest refraction and astigmatism, who used soft silicone hydrogel aspherical contact lenses to correct ametropia. In all patients, parameters of visual acuity, objective and subjective clinical refraction, axial eye length, corneal thickness and diameter, keratometry, and phorometric data (accommodation, vergence, disparate areas of the oculomotor apparatus and their interaction) were studied. ***Results.*** When using contact correction in school-aged children with myopia and myopic astigmatism, a statistically significant increase was observed after 3 years of observation, namely: of uncorrected visual acuity by 47 % ($t = 5.2$; $p < 0.01$), corrected acuity vision by 8 % ($t = 9.3$; $p < 0.01$), spheroequivalent indicator by 17 % ($t = 3.7$; $p < 0.01$), anteroposterior segment of the eye by 4 % ($t = 7.1$; $p < 0.01$), amplitude of accommodation by 27 % ($t = 14.6$; $p < 0.01$), negative part of relative accommodation by 17 % ($t = 7.3$; $p < 0.01$), positive part of relative accommodation by 32 % ($t = 7.1$; $p < 0.01$), flexibility of accommodation by 35 % ($t = 14.2$; $p < 0.01$), the ratio of accommodative convergence to accommodation by 19 % ($t = 3.4$, $p < 0.01$), stereovision acuity by 56 % ($t = 4.1$; $p < 0.01$), as well as a decrease in keratometry index in the steep meridian by 2 % ($t = 5.2$; $p < 0.01$), delays in accommodative responses by 33 % ($t = 14.2$; $p < 0.01$), distance phoria by 16 % ($t = 10.1$; $p < 0.01$), near phoria by 16 % ($t = 11.3$, $p < 0.01$). ***Conclusions.*** The use of contact lenses by school-aged children with myopia and myopic astigmatism can increase uncorrected and maximum corrected visual acuity. An increase in the spheroequivalent and anteroposterior axis of the eye indicates progression of myopia, but the use of soft contact lenses leads to changes of the anterior corneal surface: an increase of the thickness in the central zone, and its flattening. The results obtained indicate a slowing down of myopia progression.

Keywords: myopia; astigmatism; contact correction; phorometry

АРХІВ ОФТАЛЬМОЛОГІЇ УКРАЇНИ

УДК 617.711-002-022.7 DOI: https://doi.org/10.22141/2309-8147.10.3.2022.301

Гавриляк І.В., Гребень Н.К., Жабоєдов Д.Г.
Національний медичний університет імені О.О. Богомольця, м. Київ, Україна

Вплив лактоферину на епітелізацію рогівки при непроникних травмах ока

Резюме. ***Актуальність.*** *Травма ока є однією з найпоширеніших причин монокулярного порушення й необоротної втрати зору в усьому світі. Терапія непроникних пошкоджень рогівки направлена на лікування й профілактику інфекційних ускладнень, зменшення запальних реакцій, регенерацію рогівки й відновлення слізної плівки. Останнім часом широко вивчається можливість використання лактоферину місцевої дії для лікування захворювань передньої поверхні ока.* ***Мета:*** *вивчити ефективність застосування лактоферину при травматичних ерозіях рогівки.* ***Матеріали та методи.*** *У дослідженні взяли участь 68 пацієнтів (68 очей) з непроникними пошкодженнями рогівки. Контрольну групу становили 24 пацієнти (24 ока), які отримували стандартне місцеве лікування, що включало очні краплі з антибіотиком широкого спектра дії місцевого застосування й декспантенол. Основна група — 44 пацієнти (44 ока), які додатково отримували очні краплі на основі лактоферину. Усім пацієнтам проведено стандартне офтальмологічне обстеження: вимірювання гостроти зору, біомікроскопія, забарвлення рогівки флюоресцеїном, офтальмоскопія, оптико-когерентна томографія переднього відділу ока.* ***Результати.*** *За даними обстеження в пацієнтів основної й контрольної групи відзначалося підвищення гостроти зору: основна група — з 0,62 ± 0,21 до 0,92 ± 0,09 (p < 0,05) і контрольна — з 0,57 ± 0,20 до 0,87 ± 0,11 (p < 0,05). В основній групі спостерігалося відновлення гострити зору до початкової на 2,3 ± 1,4 дня раніше, ніж у контрольній групі. Отримані результати оптико-когерентної томографії свідчать про відновлення рогівкового дефекту гіпорефлекторним епітелієм (536,0 ± 3,8 мкм). Спостерігалося скорочення періоду лікування в основній групі порівняно з контрольною на 2,3 ± 0,6 дня (p < 0,05). Застосування лактоферину в комплексному лікуванні пацієнтів із травматичними пошкодженнями рогівки дало стабільні клінічні й функціональні результати в основний групі порівняно з контрольною (зменшення набряку рогівки, відновлення епітелію, зменшення проявів запалення рогівки й суб'єктивних ознак рогівкового синдрому).* ***Висновки.*** *Застосування лактоферину як антибактеріального, противірусного й імуномодулюючого препарату може бути прийняте в комбінації з іншими методами лікування для досягнення максимальної ефективності при травмах рогівки і запальних захворюваннях поверхні ока.*

Ключові слова: *непроникні пошкодження рогівки; травматична ерозія рогівки; епітелізація рогівки*

Вступ

Травма ока є однією з найпоширеніших причин монокулярного порушення й необоротної втрати зору в усьому світі. Частота сліпоти внаслідок травм становить від 9 до 75 на 100 000 осіб у різних країнах [1, 2]. На травми ока припадає 3 % від усіх відвідувань відділень невідкладної допомоги, 80 % з них — з приводу травматичних ерозій і сторонніх предметів рогівки [3]. Поширеність травми рогівки вища серед людей працездатного віку, вона призводить до тимчасової втрати працездатності й становить важливу медико-соціальну проблему [4].

Рогівка, як зовнішня оболонка ока, найчастіше піддається впливу несприятливих факторів навколишнього середовища й швидко залучається до патологічного процесу, що обумовлено особливістю структури, відсутністю власних кровоносних судин і уповільненими обмінними процесами [1, 4]. Розвиток запальних процесів може призводити до морфологічних і функціональних порушень рогівки [4, 5].

За даними авторів D. Willmann і Scott W. Melanson, найчастіше зустрічаються травматичні ерозії, при яких пошкоджується поверхневий шар рогівки, представле-

© «Архів офтальмології України» / «Archive Of Ukrainian Ophthalmology» («Arhìv oftal´mologìï Ukraïni»), 2022
© Видавець Заславський О.Ю. / Publisher Zaslavsky O.Yu., 2022

Для кореспонденції: Гавриляк І.В., кафедра офтальмології, Національний медичний університет імені О.О. Богомольця, бульв. Т. Шевченка, 13, м. Київ, 02000, Україна; e-mail: redact@i.ua
For correspondence: I. Gavrylyak, Department of ophthalmology, Bogomolets National Medical University, T. Shevchenko boulevard, 13, Kyiv, 02000, Ukraine; e-mail: redact@i.ua

ний багатошаровим плоским неороговілим епітелієм [1, 2]. Поверхневі ерозії в більшості випадків епітелізуються протягом перших 24–48 годин завдяки швидкій регенерації епітелію з відновленням початкової гостроти зору [1, 2, 6]. При пошкодженнях глибоких шарів рогівки виникає виразковий дефект, який, на відміну від ерозії, викликає в більшості випадків необоротні зміни нормальної будови й фізіології рогівки, що проявляється стійким помутнінням рогівки, яке різниться за величиною і формою [2, 4, 6].

Терапія непроникних пошкоджень рогівки направлена на лікування й профілактику інфекційних ускладнень, зменшення запальних реакцій, регенерацію рогівки й відновлення слізної плівки. Використовують досвід застосування альтернативних препаратів: антиоксидантів, імуномодуляторів, пробіотиків. Віддають перевагу препаратам, що впливають на декілька ланок патогенезу захворювання одночасно. Одним з цих препаратів є лактоферин, якому властива антимікробна, противірусна й імуномодулююча дія.

Лактоферин є негемовим залізозв'язуючим білком родини трансферинів. Це глобулярний глікопротеїн з молекулярною масою близько 80 кДа, який наявний у різних секреторних рідинах, таких як молоко, слина й сльози [7]. Уперше виділений у коров'ячому молоці, він природним чином виробляється й секретується епітеліальними клітинами слизової оболонки й нейтрофілами в різних видів ссавців, включно з людиною [8]. Лактоферин становить близько 25 % білків сльози із середньою концентрацією в здорових осіб 1,42 мг/мл. Проведені дослідження показують зниження рівня лактоферину сльози в пацієнтів із синдромом сухого ока, кератитами й кон'юнктивітами різної етіології [9]. Останніми роками вивчається можливість використання лактоферину місцевої дії для лікування захворювань поверхні ока [10, 11].

Широкий спектр протимікробної активності лактоферину пояснюється секвестрацією вільного заліза в сльозі і, внаслідок цього, блокуванням субстрату для росту бактерій. Інший механізм впливу полягає в безпосередній взаємодії з поверхнею бактеріальної стінки, що відповідає за бактеріостатичний ефект [11, 12]. Як багатофункціональний білок, лактоферин також виявляє ефективність при вірусних інфекціях. Зокрема, противірусна активність лактоферину відіграє ключову роль у ранній фазі інфікування, коли він перешкоджає проникненню вірусу в клітину-хазяїна. Пригнічення вірусної інфекції лактоферином відбувається за рахунок взаємодії з глікозаміногліканові рецепторами клітин вірусу або через безпосередню взаємодію з вірусними частинками. Зв'язування з поверхневими компонентами вірусу пригнічує взаємодію «вірус — клітина-хазяїн» і відповідає за противірусну активність [13].

В експерименті показано, що місцеве застосування лактоферину зменшує пошкодження епітелію рогівки, спричинене опроміненням, на моделях мишей, а також сприяє загоєнню рани рогівки після опіку лугом [14].

Мета: вивчити ефективність застосування лактоферину при травматичних ерозіях рогівки.

Матеріали та методи

У дослідженні взяли участь 68 пацієнтів (68 очей) з непроникними пошкодженнями рогівки, які спостерігалися на базі Національного медичного університету імені О.О. Богомольця — у клініці «Олександрівська клінічна лікарня» м. Києва.

Пацієнти розподілені на групи залежно від проведеного лікування. Контрольну групу становили 24 пацієнти (24 ока), які отримували стандартне лікування, що включало очні краплі з антибіотиком широкого спектра дії і декспантенол у формі очного гелю. Основну групу становили 44 пацієнти (44 ока), які додатково отримували очні краплі на основі лактоферину.

У пацієнтів кожної групи вивчали анамнез, визначали механізм травми й час з моменту її отримання, період звернення по спеціалізовану офтальмологічну допомогу, демографічні дані (вік, стать). В етіології травми переважав механічний фактор: удар металевим стороннім тілом (на виробництві чи в побуті), пальцем дитини, гілкою дерева, листком рослини. Найпоширенішими скаргами були почервоніння очей з болем, від-

Таблиця 1. Характеристика пацієнтів з травматичним пошкодженням рогівки

Характеристика	Показники	
	Основна група (n = 44)	Контрольна група (n = 24)
Стать (%): — чоловіки — жінки	 59,1 40,9	 58,3 41,7
Вік, Mean ± SD	43,5 ± 2,4	40,4 ± 2,1
Вид травми (%): — виробнича — побутова	 22,7 77,3	 33,3 66,7
Локалізація ураження (%): — центрально (оптична зона) — парацентрально — периферично	 40,9 31,8 27,3	 41,7 33,3 25,0
Глибина пошкодження (%): — поверхневе — глибоке	 63,6 36,4	 62,5 37,5

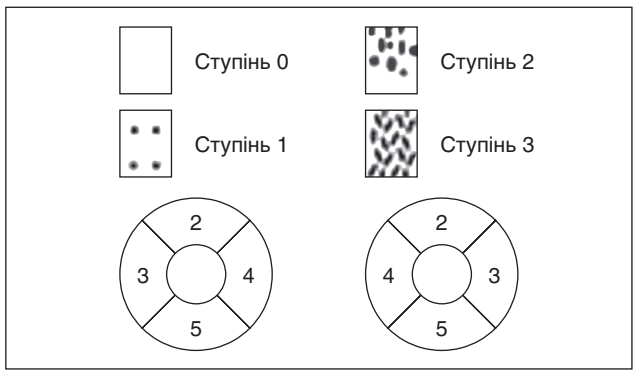

Рисунок 1. Схема рогівки National Eye Institute і шкала забарвлення флюоресцеїном

чуття стороннього предмета, сльозотеча, світлобоязнь і зниження гостроти зору.

Усім пацієнтам проведено стандартне офтальмологічне обстеження: вимірювання гостроти зору, біомікроскопію, забарвлення рогівки флюоресцеїном, офтальмоскопію. Огляд пацієнтів у динаміці проводився на першу, третю й сьому добу.

Виконувалась оцінка за такими критеріями:

1. Ступінь прояву рогівкового синдрому (сльозотеча, світлобоязнь, блефароспазм), відчуття стороннього предмета: 0 — немає, 1 — слабо виражений, 2 — помірно виражений, 3 — значно виражений.

2. Ступень гіперемії та ін'єкція кон'юнктиви очного яблука: 0 — норма; 1 — незначна змішана ін'єкція очного яблука; 2 — помірна ін'єкція очного яблука; 3 — виражена ін'єкція очного яблука.

3. Пошкодження рогівки за шкалою 5-зонної моделі рогівки National Eye Institute [12]. Зона 1 відповідає центру рогівки й має круглу форму, а 4 сегменти рівномірно розділені навколо центральної зони — це зони 2–5 (верхня, темпоральна, назальна й нижня). Ступінь забарвлення кожного сектора в 5-зонній моделі рогівки: 0 — відсутнє забарвлення; 1 — поодиноке точкове забарвлення; 2 — множинне точкове забарвлення; 3 — зливне забарвлення.

Для оцінки глибини пошкодження й моніторингу відновлення шарів рогівки проводилася оптико-когерентна томографія переднього відрізка ока.

Дослідження проведено після отримання інформованої письмової згоди пацієнтів відповідно до принципів біоетики, викладених у Гельсінській декларації WMA — «Етичні принципи медичних досліджень із залученням людей» і «Загальній декларації з біоетики та прав людини» (ЮНЕСКО). Локальний біоетичний комітет Національного медичного університету імені О.О. Богомольця схвалив дослідження (протокол засідання № 138 від 10.11.2020).

Статистична обробка проводилася за допомогою програми в пакеті EZR (Free statistical software: EZR on R Commander: R Foundation for Statistical Computing, Vienna, Austria).

Значення подані як середнє значення ± SD, $p < 0,05$ вважалося значущим для всіх статистичних аналізів.

Результати та обговорення

За даними обстеження в пацієнтів основної і контрольної групи відзначалося підвищення гостроти зору: основна група — з 0,62 ± 0,21 до 0,92 ± 0,09 ($p < 0,05$) і контрольна — з 0,57 ± 0,20 до 0,87 ± 0,11 ($p < 0,05$). Оцінка гостроти зору пацієнтів проводилася на першу, третю і сьому добу. У табл. 2 наведена динаміка гостроти зору пацієнтів основної і контрольної груп залежно від локалізації пошкодження.

Таблиця 2. Динаміка гостроти зору пацієнтів із травматичними пошкодженнями рогівки (Mean ± SD, p < 0,05)

Групи	Локалізація пошкодження	1-ша доба	3-тя доба	7-ма доба	Кількість пацієнтів
Основна	Центральна	0,39 ± 0,03	0,62 ± 0,02	0,84 ± 0,02	18
	Парацентральна	0,69 ± 0,06	0,89 ± 0,07	0,96 ± 0,04	14
	Периферична	0,86 ± 0,05	0,94 ± 0,07	0,98 ± 0,03	12
Контрольна	Центральна	0,37 ± 0,09	0,51 ± 0,08	0,77 ± 0,08	10
	Парацентральна	0,66 ± 0,05	0,70 ± 0,11	0,94 ± 0,06	8
	Периферична	0,80 ± 0,06	0,86 ± 0,07	0,95 ± 0,04	6

Таблиця 3. Динаміка клінічної оцінки пацієнтів із травматичними пошкодженнями рогівки (Mean ± SD, p < 0,05)

Групи	Критерії	1-ша доба	3-тя доба	7-ма доба	Кількість пацієнтів
Основна	Бальна оцінка кон'юнктиви	2,07 ± 0,79	0,93 ± 0,69	0,39 ± 0,62	44
	Бальна оцінка рогівки	5,68 ± 2,15	2,79 ± 1,60	0,48 ± 0,66	
	Рогівковий синдром	1,96 ± 0,75	0,86 ± 0,55	0,61 ± 0,54	
Контрольна	Бальна оцінка кон'юнктиви	2,25 ± 0,74	1,91 ± 0,78	0,88 ± 0,54	22
	Бальна оцінка рогівки	6,33 ± 2,05	5,54 ± 1,67	1,38 ± 0,77	
	Рогівковий синдром	2,13 ± 0,79	1,75 ± 0,74	0,79 ± 0,41	

В основній групі спостерігалося відновлення гостроти зору до початкової на 2,3 ± 1,4 дня раніше ($p < 0,05$), ніж у контрольній групі. Отримані результати оптико-когерентної томографії свідчать про відновлення рогівкового дефекту гіпорефлекторним епітелієм (536,0 ± 3,8 мкм), наявність демаркаційної лінії між відновленою і здоровою стромою. Спостерігалося скорочення періоду лікування в основній групі порівняно з контрольною групою на 2,3 ± 0,6 дня ($p < 0,05$).

Застосування лактоферину в лікуванні пацієнтів із травматичними пошкодженнями рогівки показало стабільні клінічні й функціональні результати в основний групі порівняно з контрольною (зменшення набряку рогівки, відновлення епітелію, зменшення проявів запалення рогівки й суб'єктивних ознак рогівкового синдрому). Дані обстеження наведені в табл. 3.

Вплив лактоферину на патогенез запалення при травматичних пошкодженнях рогівки має декілька основних аспектів. Відомо, що лактоферин є ключовим білком природного імунітету, бере участь у захисті організму від бактеріальних і вірусних агентів. Антимікробна дія визначається високою авідністю лактоферину до заліза. Відзначається активне сполучення цього протеїну з вільними іонами заліза, що приводить до окиснювального стресу, порушення проникності мембран і лізису клітин, що сповільнює ріст мікроорганізмів. Також доведено, що лактоферин має здатність зв'язуватися із зовнішньою мембраною грамнегативних бактерій, що приводить до загибелі мікроорганізмів. За допомогою такої взаємодії лактоферин здатний безпосередньо пошкоджувати бактеріальну мембрану й запобігати надходженню нейтрофілів, що в подальшому призводить до пригнічення виробництва супероксид-аніону й зниження запальної реакції [9, 10]. Отже, лактоферин запобігає інфікуванню ерозії рогівки на початкових стадіях запалення. Крім того, було показано, що лактоферин запобігає активації комплементу й утворенню шкідливих гідроксильних радикалів і впливає на функції моноцитів, гранулоцитів і лімфоцитів. У дослідженні U. Pattamatta продемонстровано позитивний ефект застосування лактоферину коров'ячого молока на епітелізацію індукованих лугом ран рогівки мишей шляхом зменшення інфільтрації клітин, пригнічення продукції IL-1a та IL-1b [14]. Ці дані свідчать про те, що лактоферин, окрім його протимікробної дії, також може брати участь у регуляції запальних захворювань. У фазі запалення, у ранній стадії процесу загоєння ран лактоферин регулює експресію запальних цитокінів, посилює міграцію і проліферацію фібробластів і сприяє епітелізації ран [15].

Висновки

Використання очних крапель на основі лактоферину скорочує період лікування, а також зменшує ризики виникнення наслідків травми рогівки. Завдяки унікальній протизапальній, антиоксидантній та антимікробній активності місцеве використання лактоферину відіграє важливу роль у підтримці здорової системи поверхні ока. Застосування лактоферину як антибактеріального, противірусного й імуномодулюючого препарату може бути прийняте в комбінації з іншими методами лікування для досягнення максимальної ефективності при травмах рогівки й запальних захворюваннях поверхні ока.

Конфлікт інтересів. Автори заявляють про відсутність конфлікту інтересів і власної фінансової зацікавленості при підготовці даної статті.

Список літератури

1. Willmann D., Fu L., Melanson S.W. Corneal Injury. [Updated 2022 Jul 18]. In: StatPearls [Internet]. Treasure Island (FL): StatPearls Publishing; 2022 Jan.

2. Kwok S.S., Shih K.C., Bu Y., Lo A.C., Chan T.C., Lai J.S., Jhanji V., Tong L. Systematic Review on Therapeutic Strategies to Minimize Corneal Stromal Scarring After Injury. Eye Contact Lens. 2019 Nov. 45(6). 347-355. doi: 10.1097/ICL.0000000000000584. PMID: 30724841.

3. Lim C.H., Turner A., Lim B.X. Patching for corneal abrasion. Cochrane Database Syst. Rev. 2016 Jul 26. 7(7). CD004764. doi: 10.1002/14651858.CD004764.pub3. PMID: 27457359; PMCID: PMC6457868.

4. Barrientez B., Nicholas S.E., Whelchel A., Sharif R., Hjortdal J., Karamichos D. Corneal injury: Clinical and molecular aspects. Exp. Eye Res. 2019 Sep. 186. 107709. doi: 10.1016/j.exer.2019.107709. Epub 2019 Jun 22. PMID: 31238077; PMCID: PMC6703935.

5. Ljubimov A.V., Saghizadeh M. Progress in corneal wound healing. Prog. Retin. Eye Res. 2015 Nov. 49. 17-45. doi: 10.1016/j.preteyeres.2015.07.002.

6. Wipperman J.L., Dorsch J.N. Evaluation and management of corneal abrasions. Am. Fam. Physician. 2013 Jan 15. 87(2). 114-20. PMID: 23317075.

7. Kell D.B., Heyden E.L., Pretorius E. The biology of lactoferrin, an iron-binding protein that can help defend against viruses and bacteria. Front. Immunol. 2020. 11. 1221. https://doi: 10.3389/fimmu.2020.01221.

8. Alexander D.B., Iigo M., Yamauchi K., Suzui M., Tsuda H. Lactoferrin: an alternative view of its role in human biological fluids. Biochem. Cell. Biol. 2012. 90(3). 279-306. https://doi:10.1139/o2012-013.

9. Vagge A., Senni C., Bernabei F., Pellegrini M., Scorcia V., Traverso C.E., Giannaccare G. Therapeutic effects of lactoferrin in ocular diseases: from dry eye disease to infections. Int. J. Mol. Sci. 2020. 21(18). 6668. https://doi.org/10.3390/ijms21186668.

10. Flanagan J.L., Willcox M.D. Role of lactoferrin in the tear film. Biochimie. 2009. 91(1). 35-43. https://doi:10.1016/j.biochi.2008.07.007.

11. Rusciano D., Pezzino S., Olivieri M., Cristaldi, M., Gagliano C., Lupo G., Anfuso C.D. Age-Related Dry Eye Lactoferrin and Lactobionic Acid. Ophthalmic Res. 2018. 60. 94-99.

12. Pellegrini M., Bernabei F., Moscardelli F., Vagge A., Scotto R., Bovone C., Scorcia V., Giannaccare G. Assessment of Corneal Fluorescein Staining in Different Dry Eye Subtypes Using Digital Image Analysis. Transl. Vis. Sci. Technol. 2019 Dec 12. 8(6). 34. doi: 10.1167/tvst.8.6.34. PMID: 31857917; PMCID: PMC6910610.

13. Zimecki M., Actor J.K., Kruzel M.L. The potential for Lactoferrin to reduce SARS-CoV-2 induced cytokine storm. Int. Im-

munopharmacol. 2021. 95. 107571. https://doi.org/10.1016/j.intimp.2021.107571.

14. Pattamatta U., Willcox M., Stapelton F., Garrett Q. Bovine lactoferrin promotes corneal wound healing and supresses IL-1 expression in alkali wounded mouse cornea. Curr. Eye Res. 2013. 38(11). 1110-1117. https://doi.org/10.3109/02713683.2013.811259.

15. Takayama Y., Aoki R. Roles of lactoferrin on skin wound healing. Biochem. Cell. Biol. 2012 Jun. 90(3). 497-503. doi: 10.1139/o11-054. Epub 2012 Feb 14. PMID: 22332789.

Отримано/Received 10.11.2022
Рецензовано/Revised 16.11.2022
Прийнято до друку/Accepted 25.11.2022

I.V. Gavrylyak, N.K. Hreben, D.H. Zhaboiedov
Bogomolets National Medical University, Kyiv, Ukraine

Effect of lactoferrin on corneal epithelialization in non-penetrating eye injuries

Abstract. ***Background.*** Eye injuries are one of the most common causes of monocular impairment and irreversible vision loss in the world. The therapy of non-penetrating corneal injury is aimed at the treatment and prevention of infectious complications, reduction of inflammatory reactions, regeneration of the cornea and restoration of the tear film. Recently, the possibility of using topical lactoferrin for the treatment of the anterior segment diseases has been widely studied. The aim: to study the effectiveness of lactoferrin in traumatic corneal erosions. ***Materials and methods.*** Sixty-eight patients (68 eyes) with non-penetrating corneal injuries participated in the study. The control group consisted of 24 patients (24 eyes) who received standard treatment, which included eye drops with a broad-spectrum local antibiotic and dexpanthenol. The main group — 44 patients (44 eyes) who additionally received lactoferrin-based eye drops. All patients underwent a standard ophthalmological examination: visual acuity test, biomicroscopy, corneal fluorescein staining, ophthalmoscopy, optical coherence tomography of the anterior part of the eye. ***Results.*** In patients of the main group and controls, an increase in visual acuity was noted, respectively: in the main group, from 0.62 ± 0.21 to 0.92 ± 0.09 ($p < 0.05$) and in the controls, from 0.57 ± 0.20 to 0.87 ± 0.11 ($p < 0.05$). In the main group, the recovery of visual acuity to the baseline level was observed 2.3 ± 1.4 earlier days than in the controls. The obtained results of optical coherence tomography indicate restoration of the corneal defect of hyporeflective epithelium (536.0 ± 3.8 μm). There was a reduction in the treatment period in the main group by 2.3 ± 0.6 days ($p < 0.05$) compared to the controls. The use of lactoferrin in the comprehensive treatment of patients with traumatic corneal erosion showed stable clinical and functional results in the main group compared to the controls (reduction of corneal edema, restoration of the epithelium, reduction in the manifestations of corneal inflammation and subjective signs of corneal syndrome). ***Conclusions.*** The use of lactoferrin as an antibacterial, antiviral and immunomodulating drug can be taken in combination with other treatment methods to achieve maximum effectiveness in corneal injuries and ocular surface inflammatory disorders.

Keywords: non-penetrating corneal injuries; traumatic corneal erosion; corneal epithelialization

АРХІВ ОФТАЛЬМОЛОГІЇ УКРАЇНИ

УДК 617.735-02:616.379-008.65-07:616.155.2-07 DOI: https://doi.org/10.22141/2309-8147.10.3.2022.302

Гудзь А.С.[1], Максимців М.Л.[1], Могілевський С.Ю.[2], Панченко Ю.О.[2], Бушуєва О.В.[1], Захаревич Г.Є.[1]
[1] Національний медичний університет імені Данила Галицького МОЗ України, м. Львів, Україна
[2] Національний університет охорони здоров´я України імені П.Л. Шупика, м. Київ, Україна

Роль порушень функціонального стану тромбоцитів у розвитку діабетичної ретинопатії при цукровому діабеті 2-го типу: заключне повідомлення

Резюме. ***Актуальність.*** *На сьогодні не до кінця встановлені всі фактори, що визначають швидкість і характер розвитку й прогресування діабетичної ретинопатії (ДР) при цукровому діабеті 2-го типу (ЦД2). Актуальною є розробка інформативних методів діагностики й прогнозування перебігу порушення інтраретинальної мікроциркуляції при ДР. Важливим чинником розвитку геморагій сітківки ока при цукровому діабеті вважаються тромбоцити (Тц).* ***Мета:*** *дослідити роль порушень функціонального стану тромбоцитів у розвитку діабетичної ретинопатії при цукровому діабеті 2-го типу.* ***Матеріали та методи.*** *Спостереження проводилося за 100 пацієнтами (100 очей) із ЦД2 і різними стадіями ДР. Дослідження пацієнтів було проведено на момент звернення пацієнта по спеціалізовану медичну допомогу, до початку лікування. У дослідженні використали наступні агоністи (індуктори агрегації): аденозиндифосфат (АДФ); адреналін; колаген; ангіотензин-2; фактор активації Тц (ФАТ). Статистичний аналіз проводили за допомогою пакета програм MedStat, MedCalc v. 17 і пакета побудови й аналізу нейромережевих моделей Statistica Neural Networks v.4.0 B.* ***Результати.*** *У результаті досліджень встановлено, що при ДР у пацієнтів неоднозначно змінюється відповідь Тц на агоністи — адреналін, колаген, ангіотензин-2, ФАТ і АДФ, яка обумовлена наявністю різних кластерів функціональної активності рецепторів. У пацієнтів з непроліферативною ДР виявлено протромбогенний (гіперадренореактивний) фенотип тромбоцитів, який може створювати умови для прогресування захворювання при дії колагену, ангіотензину-2 і ФАТ. У пацієнтів з проліферативною ДР прогресування геморагій, розвиток запалення й неоваскуляризація відбуваються за участю протромбогенного (гіперангіотензинового) фенотипу Тц, який характеризується високою реакцією на АДФ і ФАТ. На основі отриманих даних розроблена й впроваджена в практику нейромережева модель прогнозування розвитку стадій ДР.* ***Висновки.*** *1. У пацієнтів із ДР уперше встановлено підвищення функціональної активності GPVI-рецепторів до колагену, α2-адрено- і АТ1-рецепторів, пуринових (P2Y1 P2Y12) і ФАТ-рецепторів тромбоцитів, що проявлялося різними фенотипами і кластерами рецепторів. Даний феномен відображав індивідуальну реактивність пацієнтів стосовно впливу патогенетичних факторів ЦД (експозиції колагену стінки судин, активації симпатоадреналової і ренін-ангіотензинової систем, автокринної стимуляції тромбоцитів і розвитку запалення) на тромбогенез. 2. Встановлено збільшення вмісту прозапального цитокіну ІЛ-1β у сироватці крові пацієнтів із ЦД2 без змін на очному дні у два рази ($p < 0,001$) порівняно з контролем. Висока кореляція значень адреналін- ($r = 0,805$; $p < 0,001$) і ФАТ-індукованої ($r = 0,604$; $p < 0,01$) агрегації тромбоцитів з рівнем ІЛ-1β свідчила про зв'язок між реактивністю Тц і системною запальною реакцією. 3. На підставі отриманих результатів дослідження вперше була розроблена й упроваджена в практику нейромережева модель прогнозування стадій ДР. Лінійна модель прогнозування стадій захворювання заснована на аналізі двох факторних ознак — агрегації тромбоцитів, що індукована колагеном і АДФ; точність прогнозу становила 81,8 % (95% ДІ 73,5–88,8 %).*

Ключові слова: *діабетична ретинопатія; цукровий діабет 2-го типу; порушення агрегації Тц; прогнозування*

© «Архів офтальмології України» / «Archive Of Ukrainian Ophthalmology» («Arhìv oftal´mologìï Ukraïni»), 2022
© Видавець Заславський О.Ю. / Publisher Zaslavsky O.Yu., 2022

Для кореспонденції: Могілевський Сергій Юрійович, доктор медичних наук, професор кафедри офтальмології, Національний університет охорони здоров'я України імені П.Л. Шупика, вул. Дорогожицька, 9, м. Київ, 04112, Україна; e-mail: sergey.mogilevskyy@gmail.com
For correspondence: S.Yu. Mogilevskyy, MD, PhD, Professor at the Department of ophthalmology, Shupyk National Healthcare University of Ukraine, Dorohozhytska st., 9, Kyiv, 04112, Ukraine; e-mail: sergey.mogilevskyy@gmail.com

Вступ

Оцінка національного, регіонального й глобального впливу цукрового діабету (ЦД) за даними дослідження Міжнародної федерації діабету (IDF), проведеного в 111 країнах світу, показала, що у 2015 році було 415 млн (інтервал невизначеності: 340–536 млн) осіб з діабетом віком 20–79 років і 5 млн смертей, пов'язаних з діабетом, а загальні глобальні витрати на охорону здоров'я через діабет оцінювалися в 673 млрд доларів США. При цьому 75 % хворих на діабет проживали в країнах з низьким і середнім рівнем доходу. Прогнозується, що до 2040 року кількість людей з діабетом віком 20–79 років зросте до 642 млн (інтервал невизначеності: 521–829 млн) [1, 12, 14].

Є дані, що у 25,8 % пацієнтів із ЦД наявна діабетична ретинопатія (ДР): у 20,2 % — непроліферативна, у 4,7 % — проліферативна, у 0,7 % — не класифікована, а 0,1 % — сліпі внаслідок ДР. Поширеність ДР залежно від тривалості діабету становить 1,1 % при встановленні діагнозу, 6,6 % — через 0–5 років, 12 % — через 5–10 років, 24 % — через 10–15 років, 39,9 % — через 15–20 років, 52,7 % — через 20–25 років, 58,7 % — через 25–30 років і 63 % — при стажі діабету понад 30 років [6, 18–20].

На сьогодні немає чіткої концепції щодо сутності й механізмів дисфункції мікроциркуляторного русла ока за умов ДР і, головне, невідомі фактори, що визначають швидкість і характер розвитку ретинальних геморагій. У цьому контексті актуальною є розробка інформативних методів діагностики й прогнозування перебігу порушення інтраретинальної мікроциркуляції при ДР [16, 17]. Також невідомі фактори, що визначають швидкість і характер розвитку ретинальних геморагій. Важливим чинником розвитку геморагій сітківки ока при ЦД вважаються тромбоцити (Тц), які є першим і провідним елементом реакції системи крові на ушкодження ендотелію стінки судин. Однак до цього часу керування тромбоцитарною ланкою гемостазу й запальною реакцією при ДР має суто емпіричний характер, хоча очевидна необхідність аналізу функціональної відповіді Тц на системні й паракринні регулятори, що відіграють ключову роль у патогенезі ускладнень ЦД [2, 7, 9, 11, 15, 21].

Ми раніше повідомляли про основі етапи дослідження ролі порушень агрегації Тц (АТц) у розвитку й прогресуванні ДР і діабетичної макулопатії в пацієнтів із ЦД2 [4, 5, 10, 13].

У зв'язку з цим з'ясування молекулярних механізмів порушення функції тромбоцитів за умови прогресування ДР і розробка інформативних методів оцінки тромбогенезу, розвитку ретинальних геморагій і запального процесу в судинній оболонці ока є актуальним завданням сучасної офтальмології.

Мета роботи: дослідити роль порушень функціонального стану тромбоцитів у розвитку діабетичної ретинопатії при цукровому діабеті 2-го типу.

Матеріали та методи

Усі дослідження проведені з дотриманням основних біоетичних норм і вимог Гельсінської декларації, прийнятої Генеральною асамблеєю Всесвітньої медичної асоціації, Конвенції Ради Європи про права людини та біомедицину (1977 р.), відповідного положення ВООЗ, Міжнародної ради медичних наукових товариств, Міжнародного кодексу медичної етики (1983 р.) і Наказу МОЗ України № 690 від 23.09.2009. Усі пацієнти, які брали участь у дослідженні, підписували інформовану згоду.

Спостереження проводилося за 100 пацієнтами (100 очей) із ЦД2 і різними стадіями ДР. Групу пацієнтів із ДР без змін на очному дні (n = 38) становили 27 (71 %) жінок і 11 (29 %) чоловіків. Середній вік жінок — 67,3 ± 1,4 року статистично значуще не відрізнявся від такого в пацієнтів чоловічої статі — 68,9 ± 2,3 року. До групи пацієнтів із непроліферативною ДР (НПДР) (n = 31) були включені 19 (61,3 %) жінок і 12 (38,7 %) чоловіків. Вік жінок 73,0 ± 2,9 року не відрізнявся від показника в пацієнтів чоловічої статі — 66,5 ± 1,9 року ($p > 0,05$). Міжгрупові зіставлення показали, що вік пацієнтів з ДР без змін на очному дні і хворих з НПДР статистично значуще не відрізнявся ($p > 0,05$). За результатами офтальмологічних, клінічних і лабораторних обстежень легка стадія НПДР була в 19 пацієнтів, середній вік — 69,7 ± 2,1 року; помірна стадія НПДР — у 12 пацієнтів, середній вік — 67,2 ± 2,2 року. Серед пацієнтів з проліферативною ДР (ПДР) (n = 31) було 23 (74,2 %) жінки, вік яких становив 69,0 ± 3,2 року, і 8 (25,8 %) чоловіків віком 63,5 ± 1,3 року.

Група контролю включала 10 здорових осіб, які проходили діагностичне обстеження і не мали клінічних і лабораторних ознак цереброваскулярної та кардіальної патології. Контрольна група була порівнянна за віком із пацієнтами із ЦД 2-го типу і ДР без змін на очному дні.

Дослідження пацієнтів було проведено на момент їх звернення по спеціалізовану медичну допомогу, до початку лікування. Усі пацієнти обстежувалися в ендокринолога для визначення типу ЦД і призначення консервативної терапії, за необхідності — у нефролога й хірурга. Також збирали анамнез захворювання і анамнез життя. Особливу увагу приділяли відомостям про тривалість ЦД і наявність у близьких родичів (батька, матері, рідних братів і сестер) діабетичної ангіопатії.

Усім пацієнтам виконували загальний аналіз крові, дослідження рівня глюкози, венозної плазми крові натще й глікозильованого гемоглобіну, коагулограму, аналіз сечі, біохімічне дослідження крові, оцінку водно-електролітного балансу, визначення рівня ІЛ-1β у сироватці крові, а також електрокардіографію і флюорографію. При аналізі гемограми визначали кількість формених елементів, лейкоцитарну формулу й абсолютну кількість різних видів лейкоцитів, оцінювали швидкість осідання еритроцитів.

Також досліджували агрегацію Тц турбідиметричним методом відповідно до стандарту Європейських рекомендацій щодо стандартизації агрегометрії. У дослідженні ми використали наступні агоністи (індуктори агрегації): АДФ, який вивільняється з щільних гранул Тц для ініціації автокринної стимуляції Тц після активації пуринових Р2-рецепторів;

адреналін, який індукує АТц унаслідок активації α_2-адренорецептора; колаген — системний чинник, рівень якого зростає внаслідок ремоделювання базальної мембрани судин, що супроводжується стимуляцією Тц унаслідок активації їх GPVI-рецепторів; ангіотензин-2 — гуморальний чинник, який відображає активацію ренин-ангіотензинової системи; зв'язується з АТ2-рецептором, асоційованим з Gq-білком, наслідком чого є зростання внутрішньоклітинного вмісту Ca^{2+}; ФАТ (фактор активації Тц) зв'язується з ФАТ-рецептором, асоційованим з Gq-білком; агоніст модулює *in vitro* взаємодію лейкоцитів і Тц при запальній реакції. На Тц здорових волонтерів (контрольна група) реєстрували агрегацію при зростаючій концентрації агоністів, що дозволило визначити EC50 (ефективну концентрацію агоніста на рівні 50,0 ± 5,0 %). Визначення такої концентрації дозволяє зазначити рівень нормореактивності Тц. EC_{50} для АДФ становила 5,0 мкМ, адреналіну — 5,0 мкМ, колагену — 2,0 мг/мл, ФАТ — 150,0 мкМ і ангіонтензину-2 — 2,0 мкМ.

Офтальмологічні дослідження включали візометрію, рефрактометрію, тонометрію, гоніоскопію, біомікроскопію, фотографування очного дна в 7 ділянках згідно з протоколами дослідження ETDRS на фундус-камері, вимірювання центральної товщини сітківки й центрального об'єму сітківки методом оптичної когерентної томографії (протокол Cross-Line і EMM5: вимірювання найменшої товщини й об'єму сітківки в проєкції фовеа в режимі Cross Line).

Діагноз ДР встановлювали при відповідності захворювання наступним критеріям: наявність ЦД2, факторів ризику виникнення діабетичної ангіопатії (артеріальна гіпертензія, гіперліпідемія, підвищений індекс маси тіла) та об'єктивно виявлених змін на очному дні (за даними офтальмоскопії, флюоресцентної ангіографії та комп'ютерної томографії).

Вираженість ДР оцінювали за шкалою ETDRS [3]. При цьому враховували загальну кількість балів, набрану кожним окремим пацієнтом. Відповідно до чинної класифікації [8] і залежно від кількості нарахованих балів у досліджених пацієнтів виявлені наступні стадії ДР: ДР без змін на очному дні (немає ДР, рівень тяжкості 10); легка й помірна стадії НПДР; виражена стадія ПДР.

Статистичний аналіз результатів клінічних досліджень проводили за допомогою пакета програм MedStat (Лях Ю.Є., Гур'янов В.Г., 2004–2012), MedCalc v. 17.6 (MedCalc SoftWare bvba, 1993–2017) і пакета побудови й аналізу нейромережевих моделей Statistica Neural Networks v.4.0 B (StatSoft Inc., 1999).

Для проведення точкової оцінки кількісних показників величин розраховувалися середнє арифметичне ознаки ($\bar{x}$) або її медіана (Me) і відповідна стандартна похибка (m). Для якісних характеристик використовували показник частоти ознаки (%) і його стандартну похибку (m %). При аналізі міжгрупових розбіжностей у випадку двох груп застосовували критерій Стьюдента (для нормального закону розподілу кількісних характеристик), критерій Вілкоксона (у випадку відмінності закону розподілу від нормального), метод кутового перетворення Фішера (у випадку порівняння частоти якісних ознак). У всіх випадках відмінність вважалася статистично значущою при $p < 0,05$.

Для виявлення зв'язку між ознаками застосовували кореляційний аналіз: розраховували коефіцієнт кореляції Пірсона R (у випадку нормального закону розподілу) або показник рангової кореляції Спірмена (у випадку відмінності закону розподілу від нормального).

Кількісна оцінка величини ефекту для якісних ознак проводилася за показником співвідношення шансів (Odds Ratio), для узагальнення отриманих результатів розраховувався також 95% довірчий інтервал (95% ДІ; 95% Confidence Interval).

Для аналізу факторів, пов'язаних з ризиками розвитку патологічних процесів, були залучені методи побудови математичних моделей: моделей множинної регресії, однофакторних і багатофакторних моделей логістичної регресії. Для побудови й аналізу нелінійних моделей використані методи нейромережевого моделювання. Визначення факторних ознак, пов'язаних з прогнозованим ризиком, проводилося з використанням методу покрокового відкидання (Backward).

Для оцінки адекватності моделей використовувався метод аналізу кривих операційних характеристик (ROC — Receiver Operating Characteristic curve analysis), при цьому розраховувалася площа під ROC-кривою (AUC — Area under the ROC curve). Модель вважалася адекватною при статистично значущій відмінності величини AUC від 0,5. Метод аналізу ROC-кривих було використано для вибору оптимального порогу тестів (математичних моделей). Для оцінки прогностичних характеристик моделей розраховувалися їх чутливість, специфічність, прогностичність позитивного й негативного результату тестів і відповідні 95% ДІ.

Результати та обговорення

За результатами проведених нами офтальмологічних, клінічних і лабораторних обстежень було встановлено, що ДР без змін на очному дні визначена в 38 пацієнтів (38 %, 38 очей); середній вік становив 67,9 ± 1,5 року. У досліджених осіб встановлена тенденція ($p > 0,05$) до зростання внутрішньоочного тиску, товщини в центральній зоні й об'єму макулярної сітківки при збільшенні тривалості ЦД2. Також у пацієнтів із ДР без змін на очному дні виявлено протромбогенний фенотип Тц, для якого характерна домінуюча активність GPVI-рецепторів (1-й кластер) чи α2-адренорецепторів (2-й кластер). Нами було доведено, що зростання концентрації катехоламінів і/або експозиції колагену в пацієнтів із ЦД2 було фактором ризику тромбогенезу й порушення мікроциркуляції сітківки. Вивчення механізмів тромбогенезу також продемонструвало, що послідовне введення в суспензію Тц адреналіну і ФАТ у субпорогових концентраціях супроводжувалося зростанням агрегації, яке

перевищувало ізольований ефект кожного агоніста ($p < 0,001$). Тим самим уперше встановлена можливість посилення протромбогенної активності Тц у ситуації, коли присутні два патогенетичних фактора ЦД — активація симпатоадреналової системи (САС) і запалення. У контексті визначення ролі запалення в розвитку ДР було встановлено, що рівень прозапального цитокіну ІЛ-1β у сироватці крові варіював залежно від адренореактивності організму; більше того, наявність високої кореляції ($r = 0,805$; $p < 0,001$) між значеннями адреналін-індукованої АТц і рівнем цитокіну ІЛ-1β свідчила про зв'язок між адренореактивністю організму й системною запальною реакцією. Виявлений кореляційний зв'язок ($r = 0,604$; $p < 0,01$) між рівнем ІЛ-1β у сироватці крові і ФАТ-індукованою агрегацією підтверджував участь Тц у розвитку запалення шляхом формування тромбоцитарно-лейкоцитарних агрегатів і значущість ФАТ у тесті з Тц для експрес-моніторингу запалення в пацієнтів із ДР і ЦД2.

Легка стадія НПДР (2-га група) була визначена в 19 пацієнтів (19 %, 19 очей), середній вік — 69,7 ± 2,1 року. Зіставлення результатів дослідження пацієнтів з легкою стадією НПДР (2-га група) і ДР без змін на очному дні (1-ша група) не виявило статистично значущої різниці основних показників функціонального й морфологічного стану ока. При порівнянні підгрупи без діабетичного макулярного набряку виявлялися зміни, які підтверджували прогресування ДР; зокрема, товщина в центральній зоні й об'єм макулярної сітківки в пацієнтів 2-ї групи були більше ($p < 0,001$), ніж у пацієнтів 1-ї групи. Виявлений протромбогенний (гіперадренореактивний) фенотип Тц характеризувався 3-м і 4-м кластерами функціонального стану рецепторів, які відрізнялися за ступенем індукуючого впливу колагену.

Помірна стадія НПДР (3-тя група) була визначена у 12 пацієнтів (12 %, 12 очей), середній вік — 67,2 ± 2,2 року. Зіставлення морфофункціонального стану ока в пацієнтів з легкою і помірною стадіями НПДР виявило зниження корегованої гостроти зору ($p = 0,004$), зростання товщини центральної зони сітківки ($p = 0,019$) і об'єму макулярної сітківки ($p = 0,009$) при прогресуванні ДР. У 3-й групі була гіперреактивність Тц (АТц > 55 %) стосовно чотирьох агоністів: адреналіну, ангіотензину-2, колагену і ФАТ. Однак провідним фактором індукції агрегації був адреналін, стосовно якого ефект колагену, ангіотензину-2, АДФ і ФАТ був менше ($p < 0,01$). Отже, при прогресуванні НПДР зберігався протромбогенний (гіперадренореактивний) фенотип Тц. 5-й кластер рецепторів відбивав зростання активності РАС, а 6-й кластер — запалення. Наведені факти, на нашу думку, відображали зростання реактивності Тц за рахунок активації САС і РАС і формування лейкоцитарно-тромбоцитарних агрегатів при реалізації запалення.

ПДР (4-та група) була діагностована в 31 пацієнта (31 %, 31 око), середній вік становив 61,2 ± 2,4 року. У цього контингенту пацієнтів при даному об'ємі дослідження не була виявлена залежність морфофункціонального стану ока від тривалості ЦД2 і стадії компенсації захворювання. Встановлено статистично значуще зниження максимально корегованої гостроти зору, зростання товщини й об'єму макулярної сітківки ($p < 0,05$) порівняно з відповідними показниками пацієнтів із НПДР. Нами було виявлено, що в пацієнтів із ПДР був наявний протромбогенний (ангіотензин-реактивний) фенотип, який характеризується 7-м і 8-м кластерами функціонального стану рецепторів. У 7-му кластері реактивність Тц стосовно ФАТ перевищувала таку у 8-му кластері ($p < 0,001$), тоді як у 8-му кластері реакція Тц на АДФ була більше, ніж у 7-му кластері ($p < 0,001$). Для визначення провідних детермінант розвитку стадій ДР проведено математичний аналіз з використанням методів побудови багатофакторних нейромережевих і логістичних регресійних моделей. Прогнозування стадії ДР у двофакторній лінійній нейромережевій моделі ґрунтувалося на АТц, індукованій АДФ (X1) і колагеном (X2) *in vitro*, тобто на аналізі проагрегантного статусу Тц; точність прогнозу становила 81,8 % (95% ДІ 73,5–88,8 %).

Для виявлення наявності більш складних нелінійних зв'язків між основними агоністами агрегації Тц і стадією ДР нами була зроблена спроба створити нелінійну нейромережеву модель. Завдання було виконане на тих же цифрових даних дослідження пацієнтів із ДР після відбору найбільш значущих ознак, такими були визнані 4 факторні ознаки: стимулюючий вплив ангіотензину-2, АДФ, адреналіну й колагену на Тц *in vitro*. На цих чотирьох ознаках була побудована нейромережева модель (типу багатошаровий персептрон — MLP) з одним прихованим шаром (2 нейрони в прихованому шарі), архітектура якої подана на рис. 1.

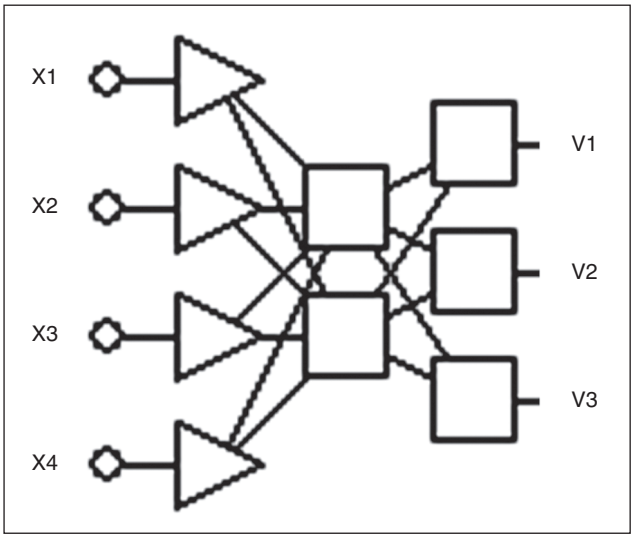

Рисунок 1. Архітектура чотирифакторної нелінійної нейромережевої MLP моделі (з одним прихованим шаром) прогнозування стадії ДР. X1, X2, X3, X4 — АТц, що індукована, відповідно, ангіотензином-2 (1,0 мкМ), АДФ (2,5 мкМ), адреналіном (2,5 мкМ) і колагеном (1,0 мг/мл). Значення вихідних ознак V1, V2, V3 можуть бути інтерпретовані як імовірність ДР без змін на очному дні, НПДР і ПДР відповідно

Висновки

1. У пацієнтів із ДР уперше встановлено підвищення функціональної активності GPVI-рецепторів до колагену, α2-адрено- і АТ1-рецепторів, пуринових (P2Y1 P2Y12) і ФАТ-рецепторів тромбоцитів, що проявлялося різними фенотипами й кластерами рецепторів. Даний феномен відображав індивідуальну реактивність пацієнтів стосовно впливу патогенетичних факторів ЦД (експозиції колагену стінки судин, активації симпатоадреналової і ренін-ангіотензинової систем, автокринної стимуляції тромбоцитів і розвитку запалення) на тромбогенез.

2. Встановлено збільшення вмісту прозапального цитокіну ІЛ-1β у сироватці крові пацієнтів із ЦД2 без змін на очному дні у два рази ($p < 0,001$) порівняно з контролем. Висока кореляція значень адреналін- ($r = 0,805$; $p < 0,001$) і ФАТ-індукованої ($r = 0,604$; $p < 0,01$) агрегації тромбоцитів з рівнем ІЛ-1β свідчила про зв'язок між реактивністю Тц і системною запальною реакцією.

3. На підставі отриманих результатів дослідження вперше була розроблена й впроваджена в практику нейромережева модель прогнозування стадій ДР. Лінійна модель прогнозування стадій захворювання заснована на аналізі двох факторних ознак — агрегації тромбоцитів, що індукована колагеном і АДФ; точність прогнозу становила 81,8 % (95% ДІ 73,5–88,8 %).

Конфлікт інтересів. Автори заявляють про відсутність конфлікту інтересів і власної фінансової зацікавленості при підготовці даної статті.

Список літератури

1. *Baxter M., Hudson R., Mahon J., Bartlett C., Samyshkin Y., Alexiou D. et al. Estimating the impact of better management of glycaemic control in adults with Type 1 and Type 2 diabetes on the number of clinical complications and the associated financial benefit. Diabetic medicine. 2016. 33. 1575-81.*

2. *Buch A., Kaur S., Nair R., Jain A. Platelet volume indices as predictive biomarkers for diabetic complications in type 2 diabetic patients. JLab. Physicians. 2017. 9. 84-8. doi: 10.4103/0974-2727.199625.*

3. *Chew E.Y., Klein M.L., Ferris F.L. Association of elevated serum lipid levels with retinal hard exudate in diabetic retinopathy. Early treatment diabetic retinopathy study (ETDRS) Report 22. Arch. Ophthalmol. 1996. 114(9). 1079-084.*

4. *Гудзь А.С., Максимців М.Л. Дослідження тромбоцитів in vitro: пошук лабораторних показників прогресування непроліферативної діабетичної ретинопатії. Архів офтальмології України. 2017. 5(1). 21-7.*

5. *Гудзь А.С., Могілевський С.Ю., Максимців М.Л. Функціональний стан тромбоцитів у хворих на цукровий діабет II типу при відсутності діабетичних змін на очному дні. Офтальмологічний журнал. 2017. 1. 10-4.*

6. *Jehanzeb M., Khan N.U., Hussain M., Subrina J., Ayub S., Mustafa A. Association of candidate genes (ALR2, RAGE, and VEGF) polymorphisms with diabetic retinopathy in type 2 diabetic patients of Khyber Pakhtunkhwa, Pakistan. Mol. Biol. Rep. 2022. doi: 10.1007/s11033-022-08057-x.*

7. *Ji S.F., Ning X.N., Zhang J. Neutrophil to lymphocyte ratio for diagnosis of diabetic retinopathy: a meta-analysis. Ophthalmol. China. 2018. 27. 442-6.*

8. *Kohner E.M. Diabetic retinopathy: preventing blindness in the 1990's. Diabetologia. 1991. 34(11). 844-5.*

9. *Li S., Cao W., Sun X. Role of platelet parameters on neovascular glaucoma. A retrospective case — control study in China. PLoS ONE. 2016. 11. e166893.*

10. *Могілевський С.Ю., Панченко Ю.О., Зябліцев С.В. Роль порушень реактивності тромбоцитів в прогресуванні діабетичної макулопатії та виникненні діабетичного макулярного набряку при цукровому діабеті 2 типу. Вісник проблем біології і медицини. 2018. 4(1). 107-11.*

11. *Müberra A., Yasemin U.B., Kagan H. The association of hematologic inflammatory markers with atherogenic index in type 2 diabetic retinopathy patients. Clin. Ophthalmol. 2016. 10. 1797-1801. doi: 10.2147/OPTH.S110749.*

12. *Ogurtsova K., Rocha Fernandes J.D., Huang Y., Cavan D., Shaw J.E., Makaroff L.E. IDF diabetes atlas: Global estimates for the prevalence of diabetes for 2015 and 2040. Diabetes research and clinical practice. 2017. 128. 40-50.*

13. *Panchenko I. Role of platelet reactivity disorders in development of diabetic macular edema in non-proliferative diabetic retinopathy. European Society of Ophthalmology. 2019 June 13–16. Nice, France; 2019. P. 151.*

14. *Sabanayagam C., Banu R., Chee M.L. et al. Incidence and progression of diabetic retinopathy: a systematic review. Lancet diabetes endocrinology. 2019. 7. 140-9. doi:10.1016/S2213-8587(18)30128-1.*

15. *ShuaiFei Ji, Jie Zhang, XiuDe Fan, XiQiang Wang, XiaoNa Ning, BaBo Zhang et al. The relationship between mean platelet volume and diabetic retinopathy: a systematic review and meta-analysis. Diabetology & Metabolic Syndrome. 2019. 11. 25. doi: 10.1186/s13098-019-0420-3.*

16. *Silambarasan M., Tan J.R., Karolina D.S. MicroRNAs in hyperglycemia induced endothelial cell dysfunction. Int. J. Mol. Sci. 2016. 17(4). 518.*

17. *Tangjai P., Chingchana P., Taweerutchana R. Glycated haemoglobin and diabeticretinopathyin type 2 diabetic patients in HRH Princess Maha Chakri Sirindhorn medical center. J. Med. Assoc. Thai. 2015. 98(10). 135-42.*

18. *Voiht M., Schmidt S., Lehmann T., Köhler B., Kloos C., Voigt U. et al. Prevalence and Progression rate of diabetic retinopathy in type 2 diabetes patients in correlation with the duration of diabetes. Exp. Clin. Endocrinol. Diabetes. 2018. 126(9). 570-576. doi: 10.1055/s-0043-120570.*

19. *Wang X.L., Cai F.R., Gao Y.X., Zhang J., Zhang M. Changes and significance of retinal blood oxygen saturation and oxidative stress indexes in patients with diabetic retinopathy. World J. Diabetes. 2022. 13(5). 408-16. doi: 10.4239/wjd.v13.i5.408.*

20. *Zabadi H., Taha I., Zagha R.J. Clinical and molecular characteristics of diabetic retinopathy and its severity complications among diabetic patients: a multicenter cross-sectional study. Clin. Med. 2022. 11(14). 3945. doi: 10.3390/jcm11143945.*

21. *Zhou X.Y., Liu Q., Bai H.L., Liang L. Clinical significance of mean platelet volume and neutrophil-to-lymphocyte ratio in patients with diabetic retinopathy. Int. Eye Sci. 2016. 16. 981-3.*

Отримано/Received 14.11.2022
Рецензовано/Revised 29.11.2022
Прийнято до друку/Accepted 02.12.2022

A.S. Hudz[1], M.L. Maksimtsiv[1], S.Yu. Mogilevskyy[2], Yu.O. Panchenko[2], O.V. Bushueva[1], G.E. Zakharevych[1]
[1] Danylo Halytsky Lviv National Medical University, Lviv, Ukraine
[2] Shupyk National Healthcare University of Ukraine, Kyiv, Ukraine

The role of platelet function disorders in the development of diabetic retinopathy in type 2 diabetes: a final report

Abstract. ***Background.*** To date, all the factors that determine the speed and nature of the development and progression of diabetic retinopathy (DR) in type 2 diabetes mellitus (T2DM) have not been fully established. The development of informative methods to diagnose and predict the course of intraretinal microcirculation disorders in DR is relevant. Platelets are considered an important factor in the development of retinal hemorrhages in diabetes. Purpose: to investigate the role of platelet function disorders in the development of diabetic retinopathy in type 2 diabetes. ***Materials and methods.*** Observation involved 100 patients (100 eyes) with T2DM and various stages of DR. Examination was carried out at the time of the patient's application for specialized medical care before the start of treatment. The following agonists (aggregation inducers) were used in the study: adenosine diphosphate (ADP); adrenalin; collagen; angiotensin II; platelet-activating factor (PAT). Statistical analysis was performed using the MedStat, MedCalc v. 17 and the package for building and analyzing neural network models Statistica Neural Networks v. 4.0B. ***Results.*** The research has found that in patients with DR, platelet response to agonists such as adrenaline, collagen, angiotensin II, PAT, and ADP changes ambiguously, which is due to the presence of different clusters of receptor functional activity. In patients with non-proliferative DR, a prothrombogenic (hyperadrenoreactive) phenotype of platelets was found, which can create conditions for the progression of the disease under the influence of collagen, angiotensin II and PAT. In patients with proliferative DR, the progression of hemorrhages, the development of inflammation, and neovascularization occur with the participation of prothrombogenic (hyperangiotensin) phenotype of platelets, which is characterized by a high response to ADP and PAT. Based on the obtained data, a neural network model for predicting the development of DR stages was developed and put into practice. ***Conclusions.*** 1. An increase in the functional activity of glycoprotein VI receptors to collagen, α2 adrenergic and angiotensin I receptors, purinergic (P2Y1 P2Y12) and PAT receptors of platelets was detected for the first time in patients with DR, it manifested by different phenotypes and receptor clusters. This phenomenon reflected the individual reactivity of patients to the influence of pathogenetic factors of DM (exposure of vascular wall collagen, activation of the sympathoadrenal and renin-angiotensin systems, autocrine stimulation of platelets and the development of inflammation) on thrombogenesis. 2. A two-fold increase was found in the serum content of the pro-inflammatory cytokine interleukin-1β without changes in the fundus ($p < 0.001$) in patients with T2DM compared to controls. A high correlation of adrenaline- ($r = 0.805$; $p < 0.001$) and PAT-induced ($r = 0.604$; $p < 0.01$) platelet aggregation with the level of interleukin-1β testified to the relationship between platelet reactivity and systemic inflammatory response. 3. Based on the research results, a neural network model for predicting the stages of DR was developed and put into practice for the first time. The linear model for predicting disease stages is based on the analysis of two factors: platelet aggregation induced by collagen, and ADP; the prediction accuracy was 81.8 % (95% CI 73.5–88.8 %).

Keywords: diabetic retinopathy; type 2 diabetes; disorders of platelet aggregation; prediction

АРХІВ ОФТАЛЬМОЛОГІЇ УКРАЇНИ

УДК 617.741-004.1-06-089.168.1:616.379-008.64 DOI: https://doi.org/10.22141/2309-8147.10.3.2022.303

Кирпичников О.В.
Національний медичний університет імені О.О. Богомольця, м. Київ, Україна
Медичний центр «Зір 100 %», м. Київ, Україна

Особливості раннього післяопераційного періоду хірургічного лікування катаракти у хворих на цукровий діабет 2-го типу

Резюме. Актуальність. *Катаракта — основна причина сліпоти в усьому світі, яка також є одним із найчастіших очних ускладнень, що супроводжують ЦД. Золотим стандартом хірургії катаракти сьогодні є факоемульсифікація (ФЕК) з імплантацією задньокамерної інтраокулярної лінзи (ІОЛ). Через вихідне пошкодження гематоофтальмічного бар'єра у хворих на ЦД ризик розвитку неінфекційного запалення після ФЕК вищий на понад 30 %, якщо порівняти із соматично здоровими пацієнтами.* ***Матеріали та методи.*** *Під спостереженням перебувало 80 пацієнтів (146 очей) із катарактою, хворих на цукровий діабет 2-го типу, яким виконувалася ФЕК з імплантацією ІОЛ. У всіх пацієнтів супутньою була непроліферативна діабетична ретинопатія. Пацієнтам до операції та у післяопераційному періоді проводили дослідження гостроти зору, внутрішньоочного тиску, ендотеліальну біомікроскопію, оптичну когерентну томографію сітківки, біомікроскопію.* ***Результати.*** *Виконання ФЕК з імплантацією ІОЛ у хворих на цукровий діабет 2-го типу дозволило: статистично значуще підвищити некориговану гостроту зору в 7 разів на 1-шу, 10-ту добу та через 3 місяці ($t_{до\ опер.\ —\ 1\text{-ша доба}} = 8,75$, $t_{до\ опер.\ —\ 10\text{-та доба}} = 9,30$, $t_{до\ опер.\ —\ 3\ міс.} = 8,19$; $p = 0,0000$), у 6 разів через 1 місяць ($t_{до\ опер.\ —\ 1\ міс.} = 7,45$; $p = 0,0000$) спостережень після оперативного втручання; статистично значуще підвищити максимально кориговану гостроту зору в 5 разів на 1-шу добу, через 1 та 3 місяці ($t_{до\ опер.\ —\ 1\text{-ша доба}} = 6,95$, $t_{до\ опер.\ —\ 1\ міс.} = 5,95$, $t_{до\ опер.\ —\ 3\ міс.} = 6,43$; $p = 0,0000$), у 6 разів на 10-ту добу ($t_{до\ опер.\ —\ 10\text{-та доба}} = 7,32$; $p = 0,0000$) спостережень після оперативного втручання; статистично значуще знизити ВОТ на 7 % через 1 місяць ($t_{до\ опер.\ —\ 1\ міс.} = 2,94$; $p = 0,004$) і на 10 % через 3 місяці ($t_{до\ опер.\ —\ 3\ міс.} = 5,34$; $p = 0,0000$) та середню кількість ендотеліальних клітин на 16 % на 1-шу добу, 10-ту добу, через 1 і 3 місяці ($t_{до\ опер.\ —\ 1\text{-ша доба}} = 12,76$, $t_{до\ опер.\ —\ 10\text{-та доба}} = 12,63$, $t_{до\ опер.\ —\ 1\ міс.} = 12,92$, $t_{до\ опер.\ —\ 3\ міс.} = 13,14$, $p = 0,0000$) спостережень після оперативного втручання; а також підвищити товщину фовеальної зони сітківки на 10 % на 1-шу добу ($t_{до\ опер.\ —\ 1\text{-ша доба}} = 14,14$; $p = 0,0000$), на 12 % на 10-ту добу ($t_{до\ опер.\ —\ 10\text{-та доба}} = 18,37$; $p = 0,0000$), на 16 % через 1 місяць ($t_{до\ опер.\ —\ 1\ міс.} = 23,79$; $p = 0,0000$) та на 19 % через 3 місяці ($t_{до\ опер.\ —\ 3\ міс.} = 26,73$; $p = 0,0000$) спостережень після оперативного втручання.*

Ключові слова: *катаракта; факоемульсифікація; післяопераційні ускладнення; цукровий діабет 2-го типу*

Вступ

Цукровий діабет (ЦД) — це хронічне системне захворювання, що вражає майже кожного восьмого дорослого у всьому світі. Згідно з даними Міжнародної федерації цукрового діабету, поширеність ЦД неухильно збільшується та до 2030 року становитиме понад 439 мільйонів людей [1—3]. Однією з найважливіших проблем, що погіршують якість життя хворих на діабет, є сліпота. Понад 600 тисяч осіб серед тих, хто страждає на ЦД, щороку повністю втрачають зір. Як доводить статистика Всесвітньої організації охорони здоров'я, 51 % усіх випадків сліпоти у світі викликані помутнінням кришталика різного ступеня.

© «Архів офтальмології України» / «Archive Of Ukrainian Ophthalmology» («Arhìv oftal´mologìï Ukraïni»), 2022
© Видавець Заславський О.Ю. / Publisher Zaslavsky O.Yu., 2022

Для кореспонденції: Кирпичников Олег Володимирович, лікар-офтальмолог, заочний аспірант кафедри офтальмології, Національний медичний університет імені О.О. Богомольця, м. Київ, Україна; e-mail: kir290971@gmail.com; контактний тел.: +380 (98) 218-32-42
For correspondence: Oleh Kyrpichnikov, ophthalmologist, PhD-student at the Department of ophtalmology, Bogomolets National Medical University, Kyiv, Ukraine; e-mail: kir290971@gmail.com; contact phone: +380 (98) 218-32-42

Катаракта — основна причина сліпоти, яка також є одним із найчастіших очних ускладнень, що супроводжують ЦД [4]. У результаті інтенсивного поширення ЦД у всьому світі зросла й захворюваність на діабетичну катаракту. Серед причин низького зору при ЦД катаракта посідає друге місце [5]. Загальноприйнято розрізняти істинну діабетичну катаракту та старечу ускладнену катаракту, що виникає на тлі ЦД. У хворих на діабет початок катаракти припадає на молодший вік, переважає у жінок і, як правило, виявляється на обох очах. Катаракта на тлі ЦД прогресує дуже швидко й може розвинутися протягом кількох місяців або днів, особливо після діабетичного кризу. Поширеність катаракти у хворих на ЦД пропорційно збільшується з віком. За даними різних досліджень, частота розвитку вікової ускладненої катаракти у хворих на ЦД безпосередньо залежить від тривалості захворювання на ЦД [6–8].

Золотим стандартом хірургії катаракти на сьогодні є факоемульсифікація з імплантацією задньокамерної інтраокулярної лінзи (ІОЛ). Проведення факоемульсифікації катаракти (ФЕК) знижує травматичність хірургічного лікування, сприяє швидкій соціально-трудовій реабілітації пацієнтів і забезпечує стабільно високу гостроту зору. У світі щорічно виконується близько 10 млн оперативних втручань, пов'язаних із катарактою [9]. Операція з видалення катаракти є поширеною та безпечною процедурою, але вона може мати загрозливі ускладнення у хворих на діабет, такі як діабетичний макулярний набряк, післяопераційний макулярний набряк, прогресування діабетичної ретинопатії, помутніння задньої капсули, запальні процеси тощо [10]. Упровадження мікроінвазивних технологій дозволило знизити частоту розвитку післяопераційних запальних ускладнень у хірургії катаракти [9, 11]. Через вихідне пошкодження гематоофтальмічного бар'єра у хворих на ЦД ризик розвитку неінфекційного запалення після ФЕК вищий на понад 30 %, якщо порівняти із соматично здоровими пацієнтами [12].

Мета роботи: дослідити особливості раннього післяопераційного періоду хірургічного лікування катаракти у хворих на цукровий діабет 2-го типу.

Матеріали та методи

Під спостереженням перебувало 80 пацієнтів (146 очей) із катарактою, хворих на цукровий діабет 2-го типу, яким виконувалася ФЕК з імплантацією ІОЛ. У всіх пацієнтів супутньою була непроліферативна діабетична ретинопатія.

Клінічні дослідження виконували відповідно до біоетичних вимог Гельсінської декларації, прийнятої Генеральною асамблеєю Всесвітньої медичної асоціації, Конвенції Ради Європи про права людини та біомедицину (1977 р.), актуальних положень Всесвітньої організації охорони здоров'я, Міжнародної ради медичних наукових товариств, Міжнародного кодексу медичної етики (1983 р.) та законів України й наказу Міністерства охорони здоров'я України від 23.09.2009 р. № 690.

Пацієнти, дані яких використовували у дисертаційному дослідженні, давали інформовану згоду.

Факоемульсифікацію катаракти у пацієнтів з ЦД 2-го типу виконували наступним чином. Усі оперативні втручання були виконані одним хірургом із використанням техніки Stop and Chop. Перед установкою блефаростата проводили інстиляційну анестезію 0,5% розчином алкаїну. Наступним етапом виконували рогівковий самогерметизуючий тунельний розріз зі скроневої сторони, тобто на меридіані 9 годин для правого ока, на меридіані 3 години для лівого ока. Тунельний розріз виконували шириною 2,2 мм для мікрокоаксіальної факоемульсифікації. Далі виконували 2 рогівкові парацентези на меридіанах 2 і 8 годин. Після цього вводили в передню камеру маркаїн з мезатоном. Наступним етапом проводили забарвлення передньої капсули кришталика та вводили віскоеластик за технікою soft-shell. Для виконання капсулорексису застосовували «циркулярну» техніку з використанням капсульного цангового пінцета, який вводили через парацентез. Далі виконували гідродисекцію та гідроделінеацію. Критерієм успіху цього етапу була поява золотистого кільця на межі зовнішньої та внутрішньої частин ядра. Далі вводили в передню камеру ока факоемульсифікаційну голку розміром 0,9 мм та видаляли вільний кортекс. Розлом ядра кришталика проводили за допомогою факошпателя Koch. Наступним етапом виконували аспірацію кортикальних мас, використовуючи бімануальну систему іригації-аспірації. Перед імплантацією інтраокулярної лінзи капсульний мішок заповнювали віскоеластиком. Імплантацію гнучкої асферичної ІОЛ AcrySof IQ Natural (Alcon, США) здійснювали в капсульний мішок. Після імплантації ретельно вимивали залишки віскоеластику. Проводили гідратацію операційних доступів. Виконували інстиляцію крапель дексаметазону. Одягали захисні окуляри.

Пацієнтам до операції та у післяопераційному періоді в динаміці проводили дослідження рефкератометрії, гостроти зору, внутрішньоочного тиску, біомікроскопію, ендотеліальну біомікроскопію, оптичну когерентну томографію сітківки, оптичну когерентну томографію сітківки в режимі ангіо та en face.

Для подання кількісних показників розраховувалося середнє значення змінної (M), стандартна помилка (± m). Для визначення статистичної значущості відмінностей середніх значень у двох незалежних групах використовували t-критерій Стьюдента. Нульову гіпотезу про відсутність ефекту відкидали, відмінності між показниками вважали статистично значущими при рівні значущості $p < 0,05$.

Термін спостереження — 3 місяці.

Результати

При огляді 80 пацієнтів (146 очей) до оперативного втручання некоригована гострота зору в середньому становила 0,079 ± 0,005, максимально коригована гострота зору в середньому становила 0,13 ± 0,08. Рівень внутрішньоочного тиску в середньому був 16,75 ± 0,20 мм рт.ст., середня кількість ендотеліальних клітин (CD/mm^2) — 2169,95 ± 20,80, товщина сітківки в макулярній ділянці становила 226,41 ± 0,61 мкм.

У ході проведення факоемульсифікації на 2 очах (1,37 %) у межах тунельного розрізу та на 2 очах (1,37 %) в ділянці парацентезу діагностовано незначне відшарування десцеметової оболонки. Інтраопераційний floppy iris syndrome (IFIS) розвинувся на 3 очах (2,05 %) на етапі гідродисекції та гідроделінеації. Надрив передньої капсули факоголкою без переходу на задню капсулу розвинувся на 2 очах (1,37 %), де діаметр переднього капсулорексису був меншим ніж 4,5 мм, та на 1 оці (0,68 %) на етапі іригації-аспірації кришталикових мас. На 2 очах (1,37 %) на етапі іригації-аспірації кришталикових мас діагностовано розрив задньої капсули без ушкодження передньої гіалоїдної мембрани, на цих очах проведено задній капсулорексис для блокування розриву. На 5 очах (3,42 %) інтраопераційно діагностовано діаліз циннових зв'язок, що потребувало імплантації стандартного внутрішньокапсульного кільця. На 3 очах (2,05 %) у кінці операції діагностовано мікрогіфему, що потребувало додаткового вимивання передньої камери за допомогою іригаційно-аспіраційної системи. На всіх очах ІОЛ було імплантовано у капсульний мішок.

При огляді пацієнтів у першу добу після операції некоригована гострота зору в середньому становила 0,55 ± 0,02. Максимально коригована гострота зору в середньому становила 0,69 ± 0,01. Рівень внутрішньоочного тиску в середньому був 16,42 ± 0,30 мм рт.ст., середня кількість ендотеліальних клітин (CD/mm^2) — 1870,07 ± 10,95, за даними ОКТ (шкала ETDRS) товщина фовеальної зони сітківки становила 248,14 ± 1,41 мкм.

Нами було проаналізовано ранні післяопераційні ускладнення хірургічного лікування катаракти у хворих на цукровий діабет 2-го типу. На 10 очах (6,85 %) була зафіксована офтальмогіпертензія, цим пацієнтам призначена додатково місцева гіпотензивна терапія у вигляді інстиляцій β-блокаторів. При біомікроскопії око спокійне, рогівка прозора на 134 очах (91,78 %), на 12 очах (8,22 %) виявлено набряк рогової оболонки різного ступеня вираженості, складки десцеметової оболонки. Цим пацієнтам були додатково призначені місцево краплі з осмотичною дією 2–3 рази на день. Передня камера середньої глибини. Волога прозора на 136 очах (93,15 %), на 4 очах (2,74 %) розвинулася гіфема, що потребувало промивання передньої камери в умовах операційної. На 6 очах (4,11 %) завись клітин у вигляді ефекту Тиндаля. На 7 очах (4,79 %) спостерігався іридоцикліт. Артифакія. ІОЛ чиста, центрована у капсульному мішку на 142 очах (97,26 %), на 4 очах (2,74 %) розвинувся TASS-синдром у вигляді ниток фібрину на передній поверхні ІОЛ. Очне дно: ДЗН блідо-рожевий, межі чіткі, у макулярній ділянці мікроаневризми, мікрогеморагії, на периферії без грубої патології на всіх очах.

Усі пацієнти з ексудативно-запальною реакцією додатково до стандартної терапії отримували субкон'юнктивальні ін'єкції дексаметазону й антибіотика широкого спектра дії протягом 3–5 днів, а також інстиляції мідріатиків короткої дії. Пацієнтам із фібринною реакцією додатково одноразово були призначені субкон'юнктивальні ін'єкції лідази (32 Од).

При огляді пацієнтів на десяту добу після операції некоригована гострота зору в середньому становила 0,58 ± 0,02. Максимально коригована гострота зору в середньому становила 0,72 ± 0,01. Рівень внутрішньоочного тиску в середньому був 16,34 ± 0,30 мм рт.ст., середня кількість ендотеліальних клітин (CD/mm^2) — 1874,27 ± 10,73, за даними ОКТ (шкала ETDRS) товщина фовеальної зони сітківки становила 254,13 ± 1,38 мкм.

При біомікроскопії око спокійне, рогівка прозора на 142 очах (97,26 %), на 4 очах (2,74 %) зберігався незначний набряк рогової оболонки, складки десцеметової оболонки. Ці пацієнти продовжили інстиляції крапель з осмотичною дією 2–3 рази на день. Передня камера середньої глибини. Волога прозора на всіх очах. Артифакія. ІОЛ чиста, центрована у капсульному мішку. Очне дно: ДЗН блідо-рожевий, межі чіткі, у макулярній ділянці мікроаневризми, мікрогеморагії, на периферії без грубої патології на всіх очах.

При обстеженні 80 пацієнтів (146 очей) через 1 місяць після оперативного лікування некоригована гострота зору в середньому становила 0,48 ± 0,02. Максимально коригована гострота зору в середньому становила 0,61 ± 0,01. Рівень внутрішньоочного тиску в середньому був 15,69 ± 0,30 мм рт.ст., середня кількість ендотеліальних клітин (CD/mm^2) — 1868,31 ± 10,62, за даними ОКТ (шкала ETDRS) товщина фовеальної зони сітківки становила 263,18 ± 1,42 мкм.

При біомікроскопії око спокійне, рогівка прозора на всіх очах. Передня камера середньої глибини. Волога прозора. Артифакія. ІОЛ чиста, центрована у капсульному мішку. Очне дно: ДЗН блідо-рожевий, межі чіткі, у макулярній ділянці мікроаневризми, мікрогеморагії на всіх очах, на 15 очах (10,27 %) визначалася відсутність макулярного рефлексу, згладженість контурів фовеа, на периферії без грубої патології. У цих пацієнтів за даними ОКТ визначався макулярний набряк, що потребувало субтенонового введення 1 мл бетаметазону.

При обстеженні 80 пацієнтів (146 очей) через 3 місяці після оперативного лікування некоригована гострота зору в середньому становила 0,52 ± 0,02. Максимально коригована гострота зору в середньому становила 0,66 ± 0,02. Рівень внутрішньоочного тиску в середньому був 15,24 ± 0,2 мм рт.ст., середня кількість ендотеліальних клітин (CD/mm^2) — 1864,21 ± 10,41, за даними ОКТ (шкала ETDRS) товщина фовеальної зони сітківки становила 268,21 ± 1,44 мкм.

При біомікроскопії око спокійне, рогівка прозора на всіх очах. Передня камера середньої глибини. Волога прозора. Артифакія. ІОЛ чиста, центрована у капсульному мішку. На 6 очах (4,12 %) діагностовано вторинну катаракту, що потребувало YAG-лазерної дисцизії. Очне дно: ДЗН блідо-рожевий, межі чіткі, у макулярній ділянці мікроаневризми, мікрогеморагії на всіх очах, на 16 очах (10,96 %) визначалася відсутність макулярного рефлексу, згладженість контурів фовеа, а також збільшення мікрогеморагій, інтраретиналь-

них мікросудинних аномалій (ІРМА), на периферії без грубої патології. У цих пацієнтів за даними ОКТ визначався діабетичний макулярний набряк, що потребувало інтравітреального введення інгібіторів VEGF. На 20 очах (13,7 %) проведено панретинальну лазеркоагуляцію сітківки.

Макулярний набряк (Ірвіна — Гасса) та діабетичний макулярний набряк розрізняли між собою за ознаками ОКТ.

ОКТ-ознака макулярного набряку (Ірвіна — Гасса) — патерн набряку макулярної ділянки у вигляді пелюсток квітки, симетричний по горизонтальній осі, проведеній через центр фовеа. ОКТ-ознаки діабетичного макулярного набряку — асиметричний патерн набряку по горизонтальній осі, проведеній через центр фовеа, зі збільшенням товщини сітківки в ділянці мікроаневризм і розширених судин, а також наявність гіперрефлективних фокусів на рівні зовнішнього плексиформного шару, що відповідає твердим ексудатам.

У табл. 1 наведена динаміка некоригованої гостроти зору після ФЕК з імплантацією ІОЛ у хворих на ЦД 2-го типу в найближчі терміни спостереження (M ± m).

Як бачимо з табл. 1, виконання ФЕК з імплантацією ІОЛ у хворих на цукровий діабет 2-го типу дозволило статистично значуще підвищити некориговану гостроту зору в 7 разів у першу добу, на десяту добу та через 3 місяці ($t_{\text{до опер. — 1-ша доба}} = 8{,}75$, $t_{\text{до опер. — 10-та доба}} = 9{,}30$, $t_{\text{до опер. — 3 міс.}} = 8{,}19$; $p = 0{,}0000$), у 6 разів через 1 місяць ($t_{\text{до опер. — 1 міс.}} = 7{,}45$; $p = 0{,}0000$) спостережень після оперативного втручання.

У табл. 2 наведена динаміка максимально коригованої гостроти зору після ФЕК з імплантацією ІОЛ у хворих на ЦД 2-го типу в найближчі терміни спостереження (M ± m).

Як бачимо з табл. 2, виконання ФЕК з імплантацією ІОЛ у хворих на цукровий діабет 2-го типу дозволило статистично значуще підвищити максимально кориговану гостроту зору в 5 разів у першу добу, через 1 та 3 місяці ($t_{\text{до опер. — 1-ша доба}} = 6{,}95$, $t_{\text{до опер. — 1 міс.}} = 5{,}95$, $t_{\text{до опер. — 3 міс.}} = 6{,}43$; $p = 0{,}0000$) спостережень після оперативного втручання.

У табл. 3 подана динаміка ВОТ після ФЕК з імплантацією ІОЛ у хворих на ЦД 2-го типу в найближчі терміни спостереження (M ± m).

Як бачимо з табл. 3, після виконання ФЕК з імплантацією ІОЛ у хворих на цукровий діабет 2-го типу статистично значуще знижується ВОТ на 7 % через 1 місяць ($t_{\text{до опер. — 1 міс.}} = 2{,}94$; $p = 0{,}004$) та на 10 % через 3 місяці ($t_{\text{до опер. — 3 міс.}} = 5{,}34$; $p = 0{,}0000$) спостережень після оперативного втручання.

У табл. 4 подана динаміка середньої кількості ендотеліальних клітин (CD/mm^2) після ФЕК з імплантацією ІОЛ у хворих на ЦД 2-го типу в найближчі терміни спостереження (M ± m).

Як бачимо з табл. 4, після виконання ФЕК з імплантацією ІОЛ у хворих на цукровий діабет 2-го типу статистично значуще знижується середня кількість ендотеліальних клітин на 16 % у першу добу, на десяту добу, через 1 та 3 місяці ($t_{\text{до опер. — 1-ша доба}} = 12{,}76$, $t_{\text{до опер. — 10-та доба}} = 12{,}63$, $t_{\text{до опер. — 1 міс.}} = 12{,}92$, $t_{\text{до опер. — 3 міс.}} = 13{,}14$; $p = 0{,}0000$) спостережень після оперативного втручання.

Таблиця 1. Динаміка некоригованої гостроти зору після ФЕК з імплантацією ІОЛ у хворих на ЦД 2-го типу в найближчі терміни спостереження (M ± m)

Показники	Терміни спостереження (кількість очей)				
	До операції (n = 146)	Перша доба (n = 146)	Десята доба (n = 146)	Через 1 місяць (n = 146)	Через 3 місяці (n = 146)
Некоригована гострота зору	0,079 ± 0,005	0,55 ± 0,02*	0,58 ± 0,02*	0,48 ± 0,02*	0,52 ± 0,02*
Статистичний показник, *p*	$t_{\text{до опер. — 1-ша доба}} = 8{,}75$; $p = 0{,}0000$ $t_{\text{до опер. — 10-та доба}} = 9{,}30$; $p = 0{,}0000$ $t_{\text{до опер. — 1 міс.}} = 7{,}45$; $p = 0{,}0000$ $t_{\text{до опер. — 3 міс.}} = 8{,}19$; $p = 0{,}0000$				

Примітка: * — рівень значущості відмінностей порівняно з результатами до операції, p < 0,01, розрахований за допомогою t-критерію Стьюдента.

Таблиця 2. Динаміка максимально коригованої гостроти зору після ФЕК з імплантацією ІОЛ у хворих на ЦД 2-го типу в найближчі терміни спостереження (M ± m)

Показники	Терміни спостереження (кількість очей)				
	До операції (n = 146)	Перша доба (n = 146)	Десята доба (n = 146)	Через 1 місяць (n = 146)	Через 3 місяці (n = 146)
Максимально коригована гострота зору	0,13 ± 0,08	0,69 ± 0,01*	0,72 ± 0,01*	0,61 ± 0,01*	0,66 ± 0,02*
Статистичний показник, *p*	$t_{\text{до опер. — 1-ша доба}} = 6{,}95$; $p = 0{,}0000$ $t_{\text{до опер. — 10-та доба}} = 7{,}32$; $p = 0{,}0000$ $t_{\text{до опер. — 1 міс.}} = 5{,}95$; $p = 0{,}0000$ $t_{\text{до опер. — 3 міс.}} = 6{,}43$; $p = 0{,}0000$				

Примітка: * — рівень значущості відмінностей порівняно з результатами до операції, p < 0,01, розрахований за допомогою t-критерію Стьюдента.

У табл. 5 подана динаміка товщини фовеальної зони сітківки за даними ОКТ (шкала ETDRS) після ФЕК з імплантацією ІОЛ у хворих на ЦД 2-го типу в найближчі терміни спостереження (M ± m).

Як бачимо з табл. 5, після виконання ФЕК з імплантацією ІОЛ у хворих на цукровий діабет 2-го типу статистично значуще збільшується товщина фовеальної зони сітківки на 10 % у першу добу ($t_{\text{до опер. — 1-ша доба}}$ = 14,14; p = 0,0000), на 12 % на 10-ту добу ($t_{\text{до опер. — 10-та доба}}$ = 18,37; p = 0,0000), на 16 % через 1 місяць ($t_{\text{до опер. — 1 міс.}}$ = 23,79; p = 0,0000) та на 19 % через 3 місяці ($t_{\text{до опер. — 3 міс.}}$ = 26,73; p = 0,0000) спостережень після оперативного втручання.

Обговорення

На сучасному етапі розвитку офтальмохірургії стандартом лікування катаракти визнано факоемульсифікацію з імплантацією еластичної задньокамерної інтраокулярної лінзи. На поточний момент ця технологія є найпоширенішою в усіх країнах світу. Зменшення обсягу операційної травми, малий самогерметизуючий розріз, внутрішньокапсульна фіксація ІОЛ — усе це сприяє зниженню частоти розвитку запальних ускладнень, досягненню високих показників післяопераційної гостроти зору. Але, незважаючи на останні технічні досягнення в галузі хірургії катаракти (мінімізацію операційного розрізу, зниження часу впливу та потужності ультразвуку), дозована фізична травма ока під час операції, як і раніше, залишається провідною причиною розвитку післяопераційної неінфекційної ексудативно-запальної реакції [13].

Пацієнти з цукровим діабетом у поєднанні з катарактою часто літні люди, тому ймовірне пошкодження рогівки під час хірургічного втручання призводить до неминучої дисфункції ендотелію рогівки. У бага-

Таблиця 3. Динаміка ВОТ після ФЕК з імплантацією ІОЛ у хворих на ЦД 2-го типу в найближчі терміни спостереження (M ± m)

Показники	Терміни спостереження (кількість очей)				
	До операції (n = 146)	Перша доба (n = 146)	Десята доба (n = 146)	Через 1 місяць (n = 146)	Через 3 місяці (n = 146)
ВОТ, мм рт.ст.	16,75 ± 0,20	16,42 ± 0,30	16,34 ± 0,30	15,69 ± 0,30*	15,24 ± 0,20*
Статистичний показник, *p*	$t_{\text{до опер. — 1-ша доба}}$ = 0,92; p = 0,36 $t_{\text{до опер. — 10-та доба}}$ = 1,14; p = 0,26 $t_{\text{до опер. — 1 міс.}}$ = 2,94; p = 0,004 $t_{\text{до опер. — 3 міс.}}$ = 5,34; p = 0,0000				

Примітка: * — рівень значущості відмінностей порівняно з результатами до операції, p < 0,01, розрахований за допомогою t-критерію Стьюдента.

Таблиця 4. Динаміка середньої кількості ендотеліальних клітин (CD/mm²) після ФЕК з імплантацією ІОЛ у хворих на ЦД 2-го типу в найближчі терміни спостереження (M ± m)

Показники	Терміни спостереження (кількість очей)				
	До операції (n = 146)	Перша доба (n = 146)	Десята доба (n = 146)	Через 1 місяць (n = 146)	Через 3 місяці (n = 146)
Середня кількість ендотеліальних клітин (CD/mm²)	2169,95 ± 20,80	1870,07 ± 10,95*	1874,27 ± 10,73*	1868,31 ± 10,62*	1864,21 ± 10,41*
Статистичний показник, *p*	$t_{\text{до опер. — 1-ша доба}}$ = 12,76; p = 0,0000 $t_{\text{до опер. — 10-та доба}}$ = 12,63; p = 0,0000 $t_{\text{до опер. — 1 міс.}}$ = 12,92; p = 0,0000 $t_{\text{до опер. — 3 міс.}}$ = 13,14; p = 0,0000				

Примітка: * — рівень значущості відмінностей порівняно з результатами до операції, p < 0,01, розрахований за допомогою t-критерію Стьюдента.

Таблиця 5. Динаміка товщини фовеальної зони сітківки за даними ОКТ (шкала ETDRS) після ФЕК з імплантацією ІОЛ у хворих на ЦД 2-го типу в найближчі терміни спостереження (M ± m)

Терміни спостереження (кількість очей)	Товщина фовеолярної зони сітківки, μm	Статистичний показник, *p*
До операції (n = 146)	226,41 ± 0,61	$t_{\text{до опер. — 1-ша доба}}$ = 14,14; p = 0,0000 $t_{\text{до опер. — 10-та доба}}$ = 18,37; p = 0,0000 $t_{\text{до опер. — 1 міс.}}$ = 23,79; p = 0,0000 $t_{\text{до опер. — 3 міс.}}$ = 26,73; p = 0,0000
Перша доба (n = 146)	248,14 ± 1,41*	
Десята доба (n = 146)	254,13 ± 1,38*	
Через 1 місяць (n = 146)	263,18 ± 1,42*	
Через 3 місяці (n = 146)	268,21 ± 1,44*	

Примітка: * — рівень значущості відмінностей порівняно з результатами до операції, p < 0,01, розрахований за допомогою t-критерію Стьюдента.

тьох дослідженнях повідомлялося про морфологічну трансформацію та функціональні пошкодження рогівки при цукровому діабеті на додаток до відстроченого післяопераційного набряку [4]. Після операції макулярний набряк може розвинутися у пацієнтів із тривалим стажем цукрового діабету, який зберігається або погіршується залежно від загального стану пацієнта. Тому раннє хірургічне втручання у поєднанні з 6-місячним післяопераційним спостереженням зменшує ускладнення ретинопатії, а також дає можливість швидкого лазерного втручання для запобігання втраті зору [14].

Отже, у процесі дослідження впродовж 3 місяців після ФЕК з імплантацією ІОЛ у хворих на ЦД 2-го типу ми встановили, що найчастішим ускладненням у першу добу після оперативного лікування був набряк рогівки, його частота становила 8,22 %. Запальні ускладнення в середньому становили 11,64 % та були зафіксовані вже у першу добу після оперативного лікування. В інші терміни спостереження запальних ускладнень не спостерігалося. На десяту добу спостерігався набряк рогівки у 2,74 % випадків. Через 1 місяць найчастішим і єдиним ускладненням був макулярний набряк, який діагностовано в 10,27 % випадків. Через 3 місяці найчастішим ускладненням був діабетичний макулярний набряк, його частота становила 10,96 %. За даними сучасних українських дослідників, макулярний набряк після неускладненої ФЕК у пацієнтів без цукрового діабету розвивається в 6 % випадків через 1 та 3 місяці, тому можна дійти висновку, що цукровий діабет також є провокуючим фактором розвитку макулярного набряку [15].

Виконання ФЕК з імплантацією ІОЛ у хворих на ЦД 2-го типу дозволило отримати високі функціональні результати (поліпшити некориговану та максимально кориговану гостроту зору).

Висновки

1. Факоемульсифікація з імплантацією ІОЛ є ефективним методом хірургічного лікування катаракти у хворих на ЦД 2-го типу.

2. Виконання ФЕК з імплантацією ІОЛ у хворих на ЦД 2-го типу дозволило через 3 місяці статистично значуще підвищити некориговану гостроту зору в 7 разів ($t_{\text{до опер. – 3 міс.}}$ = 8,19; p = 0,0000), максимально кориговану гостроту зору в 5 разів ($t_{\text{до опер. – 3 міс.}}$ = 6,43; p = 0,0000).

3. Типовими ускладненнями раннього післяопераційного періоду після ФЕК з імплантацією ІОЛ у хворих на ЦД 2-го типу були: офтальмогіпертензія — 6,85 %, набряк рогової оболонки — 8,22 %, гіфема — 2,74 %, ексудативно-запальна реакція — 11,64 % (у вигляді ефекту Тиндаля, іридоцикліту та TASS-синдрому), макулярний набряк — 10,27 % та діабетичний макулярний набряк — 10,96 %.

4. Через 3 місяці після ФЕК з імплантацією ІОЛ у хворих на ЦД 2-го типу статистично значуще знижується ВОТ на 10 % ($t_{\text{до опер. – 3 міс.}}$ = 5,34; p = 0,0000) та середня кількість ендотеліальних клітин на 16 % ($t_{\text{до опер. – 3 міс.}}$ = 13,14, p = 0,0000).

5. Товщина фовеальної зони сітківки за шкалою ETDRS після проведення ФЕК з імплантацією ІОЛ у хворих на ЦД 2-го типу статистично значуще підвищується через 3 місяці на 19 % ($t_{\text{до опер. – 3 міс.}}$ = 26,73; p = 0,0000).

Конфлікт інтересів. Автор заявляє про відсутність конфлікту інтересів і власної фінансової зацікавленості при підготовці даної статті.

Список літератури

1. Wild S., Roglic G., Green A., Sicree R., King H. Global prevalence of diabetes: estimates for the year 2000 and projections for 2030. Diabetes Care. 2004 May 1. 27(5). 1047-53.

2. Ragab M., Rashed L.A. EfPHACOt of experimentally induced diabetes mellitus on the exocrine part of pancreas of adult male albino rat and the possible protective role of Silymarin: light and electron microscopic study. Journal of Advanced Pharmacy Education & Research. Jan-Mar. 2018. 8(1).

3. Khazaii R., Kamareh S. Relationship between Diabetes and Periodontal Disease: A Review of Literature. Annals of Dental Specialty. 2018 Jan 1. 6(1). 57.

4. Mohammadi S.F., Hashemi H., Mazouri A., Rahman A.N., Ashrafi E., Mehrjardi H.Z., et al. Outcomes of cataract surgery at a referral center. Journal of Ophthalmic & Vision Research. 2015 July. 10(3). 250.

5. Patel P.M., Jivani N., Malaviya S., et al. Cataract: A major secondary diabetic complication. Int. Curr. Pharm. J. 2012. 1(7). 180-185.

6. L Wan X.H., Zhao G.H. Meta-analysis of the risk of cataract in type 2 diabetes. BMC Ophthalmol. 2014. 14. 8.

7. Olafsdottir E., Andersson D.K., Stefansson E. The prevalence of cataract in a population with and without type 2 diabetes mellitus. Acta Ophthalmol. 2012. 90(4). 334-340.

8. Machan C.M., Hrynchak P.K., Irving E.L. Age-related cataract is associated with type 2 diabetes and statin use. Optom. Vis. Sci. 2012. 89(8). 1165-1171.

9. Malot J. Cost of cataract surgery in public hospital. Fr. Opthtal. 2011. 34(1). 10-16.

10. Peterson S.R., Silva P.A., Murtha T.J., Sun J.K. Cataract Surgery in Patients with Diabetes: Management Strategies. Semin. Ophthalmol. 2018. 33(1). 75-82.

11. Draganic V., Vukosavljevic M., Milivojevic M., et al. Evolution of cataract surgery: smaller incision — less complications. Vojnosanit Pregl. 2012. 69(5). 385-388.

12. Haddad N.M., Sun J.K., Abujaber S., et al. Cataract surgery and its complications in diabetic patients. Semin. Ophthalmol. 2014. 29(5-6). 329-337.

13. Muller M., Kohnen T. Incisions for biaxial and coaxial microincision cataract surgery. Ophthalmologe. 2010. 107 (2). 108-115.

14. Gupta A., Gupta V. Diabetic maculopathy and cataract surgery. Ophthalmology Clinics of North America. 2001 Dec. 14(h). 625-zshch.

15. Стебловська І.С. Оптимізація хірургічного лікування вікової катаракти: автореф. дис. ... канд. мед. наук. Київ, 2018. 18 с.

Отримано/Received 14.11.2022
Рецензовано/Revised 26.11.2022
Прийнято до друку/Accepted 03.12.2022

O.V. Kyrpichnikov
Bogomolets National Medical University, Kyiv, Ukraine
Medical Center "Vision 100 %", Kyiv, Ukraine

Features of the early postoperative period after surgical treatment of cataract in patients with type 2 diabetes

Abstract. ***Background.*** Cataract is the main cause of blindness worldwide, which is also one of the most common eye complications associated with diabetes mellitus. Currently, the gold standard of cataract surgery is phacoemulsification (PHACO) with posterior chamber intraocular lens (IOL) implantation. Due to the initial damage of the blood-ocular barrier in patients with diabetes, the risk of developing non-infectious inflammation after PHACO is higher by more than 30 % compared to somatically healthy patients. ***Materials and methods.*** Eighty patients (146 eyes) with cataract and type 2 diabetes who underwent PHACO with IOL implantation were under observation. All of them had concomitant non-proliferative diabetic retinopathy. Patients were examined for visual acuity, intraocular pressure, and underwent endothelial biomicroscopy, optical coherence tomography, and biomicroscopy before and after surgery. ***Results.*** Performing PHACO with IOL implantation in patients with type 2 diabetes made it possible: to statistically significantly increase the uncorrected visual acuity by 7 times on days 1, 10 and in 3 months ($t_{preoper. - day\ 1} = 8.75$, $t_{preoper. - day\ 10} = 9.30$, $t_{preoper. - 3\ months} = 8.19$; $p = 0.0000$), by 6 times in 1 month ($t_{preoper. - 1\ month} = 7.45$; $p = 0.0000$) of follow-up; to increase statistically significantly the maximum corrected visual acuity by 5 times on the first day, in 1 and 3 months ($t_{preoper. - day\ 1} = 6.95$, $t_{preoper. - 1\ month} = 5.95$, $t_{preoper. - 3\ months} = 6.43$; $p = 0.0000$), by 6 times on day 10 ($t_{preoper. - day\ 10} = 7.32$; $p = 0.0000$); to reduce statistically significantly the IOP by 7 % after 1 month ($t_{preoper. - 1\ month} = 2.94$; $p = 0.004$), and by 10 % after 3 months ($t_{preoper. - 3\ months} = 5.34$; $p = 0.0000$) and the average number of endothelial cells by 16 % on day 1, 10, in 1 and 3 months ($t_{preoper. - day\ 1} = 12.76$, $t_{preoper. - day\ 10} = 12.63$, $t_{preoper. - 1\ month} = 12.92$, $t_{preoper. - 3\ months} = 13.14$; $p = 0.0000$), as well as to increase the thickness of the foveal zone of the retina by 10 % on the first day ($t_{preoper. - day\ 1} = 14.14$; $p = 0.0000$), by 12 % on day 10 ($t_{preoper. - day\ 10} = 18.37$; $p = 0.0000$), by 16 % after 1 month ($t_{preoper. - 1\ month} = 23.79$; $p = 0.0000$) and by 19 % three months ($t_{preoper. - 3\ months} = 26.73$; $p = 0.0000$) after surgery.

Keywords: cataract; phacoemulsification; postoperative complications; type 2 diabetes

АРХІВ ОФТАЛЬМОЛОГІЇ УКРАЇНИ

УДК 612.842.6+617.7073.178+577.352.38+612.018.2+577.175.522+576.311.347 DOI: https://doi.org/10.22141/2309-8147.10.3.2022.304

Санін В.В.
Національний університет охорони здоров´я України імені П.Л. Шупика МОЗ України, м. Київ, Україна

Аналіз факторів розвитку й прогресування глаукомної оптичної нейропатії

Резюме. ***Актуальність.*** *Глаукома — хронічне багатофакторне постійно прогресуюче захворювання, що призводить до необоротної сліпоти. Однак на сьогодні не до кінця вивчено можливості відомих і нових методів дослідження рівня глаукомної оптичної нейропатії.* ***Метою*** *наших досліджень було вивчення впливу окиснювального стресу на розвиток і прогресування глаукоми низького тиску й визначення можливостей його корекції.* ***Матеріали та методи.*** *Експериментальні дослідження проводили з використанням самців щурів лінії Вістар. Здійснювали забір тканин ока для дослідження ультраструктури й біохімічних показників. Протягом клінічної частини дослідження оглянуто 64 пацієнтів (128 очей), яким проводили комплексне офтальмологічне обстеження. Термін спостереження за пацієнтами становив два роки.* ***Результати.*** *Встановлено наслідки катехоламінових пошкоджень ультраструктури сітківки ока. Визначено зміни показників окисного стресу в щурів при моделюванні глаукоми, а саме їх збільшення. Введення N-ацетилкарнозин-вмісного препарату як антиоксидантного засобу при моделюванні глаукоми супроводжувалось зниженням показників розвитку окисного стресу. Доведено збільшення маркерів окиснювального стресу й зниження маркерів антиоксидативного стресу в сироватці крові пацієнтів з глаукомою низького тиску, які корелювали зі стадією глаукомного процесу. Відзначена наявність сильних кореляційних зв'язків між геморагіями і виїмкою нейроретинального паска в нижньому сегменті, вогнищевою втратою шару нервових волокон сітківки в ділянці геморагій та індексом кровотоку перипапілярних судин диска зорового нерва в поверхневій капілярній сітці нижньотемпорального сегмента в ділянці геморагій ($p < 0,05$).* ***Висновки.*** *Отримані результати щодо визначення маркерів окиснювального стресу й антиоксидативного стресу в сироватці крові хворих на глаукому можуть служити обґрунтуванням їх клінічного застосування в практичній офтальмології. Результати експериментальних і клінічних досліджень підтверджують доцільність застосування місцевих і загальних антиоксидантних і мембраностабілізуючих засобів у комплексній терапії глаукомної оптичної нейропатії. Виявлення крововиливів у диск зорового нерва відіграє істотну роль у визначенні прогнозу захворювання, тому що вони є передвісником прогресуючої функціональної втрати зору при глаукомі.*

Ключові слова: *глаукома низького тиску; окиснювальний стрес; маркери антиоксидативного стресу; нейропротекція*

Вступ

Дослідження останніх років свідчать, що глаукома посідає перше місце серед основних інвалідизуючих захворювань органів зору як у всьому світі, так і в Україні. Це хронічне постійно прогресуюче захворювання, що характеризується специфічними ураженнями головки зорового нерва й пошкодженнями поля зору і призводить до необоротної сліпоти. Хоча протягом багатьох років глаукома традиційно була пов'язана з високим внутрішньоочним тиском (ВОТ), тепер вона розглядається як багатофакторне захворювання. У цьому контексті ВОТ є найважливішим відомим фактором ризику для розвитку й прогресування глаукоматозного ураження зорового нерва. Навіть при глаукомі низького тиску (ГНТ) зниження ВОТ може бути корисним для зупинки прогресування пошкодження поля зору [1].

© «Архів офтальмології України» / «Archive Of Ukrainian Ophthalmology» («Arhìv oftal´mologìï Ukraïni»), 2022
© Видавець Заславський О.Ю. / Publisher Zaslavsky O.Yu., 2022

Для кореспонденції: Санін Володимир Володимирович, аспірант кафедри офтальмології, Національний університет охорони здоров'я України імені П.Л. Шупика, вул. Дорогожицька, 9, м. Київ, 04112, Україна; e-mail: epkophthalmology@gmail.com
For correspondence: Volodymyr Sanin, PhD-student at the Department of ophthalmology, Shupyk National Healthcare University of Ukraine, Dorohozhytska st., 9, Kyiv, 04112, Ukraine; e-mail: epkophthalmology@gmail.com
Full list of author information is available at the end of the article.

Однак зниження ВОТ може бути недостатньо, оскільки різні механізми, які залежать або не залежать від рівня ВОТ, будуть сприяти цьому пошкодженню. Визначені механізми включають ішемію [2], обструкцію аксоплазматичного потоку [3] і депривацію одного або кількох трофічних факторів [4], ексайтотоксичність [5] і пошкодження, викликане окисним стресом [6].

ВОТ не підвищується на всіх очах, які мають ознаки глаукомної нейродегенерації, але експериментальне підвищення ВОТ викликає окиснювальний стрес у сітківці [7].

Відомо, що водяниста волога містить кілька активних окиснювачів, таких як перекис водню й супероксид-аніон. Низькомолекулярні антиоксиданти, такі як глутатіон (GSH), а також аскорбат разом із молекулами, які мають властивості поглинання вільних радикалів цистеїном і тирозином, були виявлені в рідині передньої камери ока. Аскорбат також присутній у внутрішньокамерній волозі у високих концентраціях (1–2 мМ) [8], як і ферменти антиоксидантної системи: супероксиддисмутаза, каталаза й глутатіонпероксидаза [9, 10], що присутні в мітохондріях.

Недостатність антиоксидантної системи призводить до надмірної продукції активних форм кисню (АФК), які разом із активними формами азоту, такими як пероксинітрит ($ONOO^-$), окиснюють біомолекули (ДНК, білки, ліпіди) і спричинюють розвиток дисфункції клітини та її загибель. Ці процеси є актуальними і для сітківки ока й зорового нерва.

Дослідження деяких вчених [11] показали, що хронічний окиснювальний стрес, викликаний цими агентами, може порушити функцію трабекулярної сітки (ТС) — головного шляху відтоку водянистої рідини з передньої камери. Протягом життя ТС піддається хронічному окиснювальному стресу. Попередні спостереження довели, що швидкість втрати клітин ТС є лінійною і дорівнює приблизно 0,58 % на рік від народження до 81 року [11]. Але точна етіологія цього процесу залишається невідомою. Найбільш прийнятна теорія постулює, що це віковий процес накопичення аномального еластичного матеріалу [12], який є найбільш частою причиною вторинної відкритокутової глаукоми [13]. Це генералізований віковий розлад позаклітинного матриксу з аномаліями базальних мембран. Останнім часом з'являється все більше доказів того, що аскорбінова кислота відіграє важливу роль у захисних механізмах очних тканин проти пошкодження вільними радикалами [10, 14].

Однак на сьогодні не до кінця вивчено можливості відомих і нових методів дослідження рівня глаукомної оптичної нейропатії. Особливо важливою є проблема вибору алгоритму лікування ГНТ, коли компенсаторні можливості вичерпані, зорові функції перебувають на межі при нормальних рівнях ВОТ [15].

Отже, аналіз результатів є свідченням необхідності подальшої оцінки біомаркерів оксидативного стресу й визначення можливостей їх практичного застосування в повсякденній офтальмологічній практиці.

Метою наших досліджень було вивчення впливу окиснювального стресу на розвиток і прогресування глаукоми низького тиску і визначення можливостей його корекції.

Матеріали та методи

Експериментальні дослідження проводили з використанням самців щурів лінії Вістар масою 330–350 г віком 10 місяців, які утримувались на стандартному раціоні віварію Інституту фізіології ім. О.О. Богомольця НАН України. Тварини були розподілені на три групи. Контрольна група не зазнавала жодних впливів. У дослідній групі I проводили моделювання глаукоми у тварин (гіперкатехолемії) за відомою методикою [16]. У дослідній групі II моделювали глаукому і вводили препарат N-ацетилкарнозин (NAC).

У всіх тварин проводили вимірювання ВОТ із застосуванням апланаційного тонометра Tonovet (Icare, Фінляндія). Здійснювали забір тканин ока для дослідження ультраструктури або біохімічних показників.

Усі морфологічні й морфометричні дослідження виконували на фотографіях сітківки ока, які отримані за допомогою електронного мікроскопу ПЕМ-125К (Україна). Препарати для електронно-мікроскопічних досліджень виготовляли за загальноприйнятою методикою [17]. Ультратонкі зрізи товщиною 40–60 нм контрастували 1% розчинами уранілацетату й цитрату свинцю за описаною методикою [18].

За допомогою комп'ютерної програми Image Tool на 130–150 полях для кожної серії досліджень визначали середню загальну кількість мітохондрій (МХ) — nMX; середню кількість структурно змінених МХ — sdMX; середній діаметр МХ — d.

На електронних мікрофотографіях проводили також морфометричну оцінку середньої арифметичної товщини гістогематичного бар'єра (ГГБ) сітківки (τ) і його окремих шарів за принципом випадкового відбору зразків (по 80 при кожному впливі) [19, 20].

Для біохімічних досліджень здійснювали забір зразків сітківки ока. Інтенсивність оксидативного метаболізму оцінювали за зміною швидкості генерації нестабільних вільних радикалів кисню — супероксидного аніон-радикалу ($O_2^{\cdot -}$) і ·OH-радикалу, і кінцевих продуктів перекисного окиснення ліпідів (ПОЛ) — малонового діальдегіду (МДА), дієнових кон'югатів (ДК), а також ейкозаноїду лейкотрієну C_4 [20].

Отримані результати експериментальної частини дослідження наводили у вигляді M ± m, вірогідність відмінностей між показниками оцінювали за t-тестом Стьюдента.

Протягом клінічної частини дослідження оглянуто 64 пацієнтів (128 очей), яким проводили комплексне офтальмологічне обстеження. Усі пацієнти були обізнані про характер дослідження й підписали інформовану згоду. Пацієнти були розподілені на дві групи: основну та порівняння. В основну групу увійшли 46 пацієнтів (92 ока) з глаукомою низького тиску I (48 очей — 52,17 %) і II (44 ока — 47,83 %) стадії захворювання. Середній рівень внутрішньоочного тиску в пацієнтів основної групи дорівнював 18,1 ± 2,7 мм рт.ст. У групу

порівняння включили 18 пацієнтів (36 очей) з гіперметропією до 1,0 дптр без глаукоми. Внутрішньоочний тиск у пацієнтів групи порівняння коливався в середньому в межах 18,61 ± 3,10 мм рт.ст. Обидві групи були порівнянні за віком і статтю.

Пацієнтам обох груп проводили повне комплексне офтальмологічне обстеження. Термін спостереження за пацієнтами становив два роки, протягом цього часу оцінку офтальмологічного статусу проводили через 3 місяці (другий візит), 6 місяців (третій візит), 12 місяців (четвертий візит), 18 місяців (п'ятий візит) і 24 місяці (шостий візит).

Офтальмологічне обстеження включало: *клінічні методи* — збір скарг та анамнезу захворювання, візометрію, біомікроскопію, офтальмоскопію (SL-3C, Topcon Corporation, Japan; Ocular MaxField® 78D, USA), гоніоскопію (Oculus), тонометрію (Topcon, Japan), пахіметрію (OCT Visante, Ziess), статистичну й кінетичну периметрію (Humphrey 750I, Zeiss), оптичну когерентну томографію (OKT) і ангіо-OKT диска зорового нерва (REVO NX Version 10.0.0 Device SN: 1560790/16), шару гангліозних клітин і макули (Cirrus HD-OCT 5000, Zeiss); *електрофізіологічні методи* — визначення зорових викликаних коркових потенціалів (на реверсивний шаховий патерн, спалах і рух) і електроретинограму («Нейро-МВП мікро», ТОВ «Укрмедспектр»); *допплерографію судин голови і шиї*; *лабораторні дослідження* — визначення показників загального аналізу крові (еритроцитів, лейкоцитів, тромбоцитів, швидкості осідання еритроцитів (ШОЕ), гемоглобіну), глюкози крові, глікованого гемоглобіну, заліза сироваткового, феритину, трансферину, фолієвої кислоти, сечової кислоти, креатиніну, холестерину, білка загального, малонового діальдегіду, супероксиддисмутази, ціанокобаламіну (вітаміну B_{12}), вітаміну С, вітаміну А, вітаміну Е. Усі результати досліджень фіксували в статистичній карті обстеження пацієнта.

Отримані результати клінічної частини дослідження обробляли статистично за допомогою програми Microsoft Office Excel 2010 і пакета програм SPSS 12.0, MedStat, використовуючи дисперсійний аналіз порівняння середніх величин. У всіх випадках проведення аналізу критичний рівень значущості був прийнятий рівним 0,05.

Результати та обговорення

Отримані результати подані в табл. 1–3 і на рис. 1–3.

Порівнявши ультраструктуру сітківки ока у тварин після моделювання глаукоми й контрольних тварин, виявили, що при експериментальній глаукомі в сітківці відбуваються деструктивні зміни нейронів сітківки з утворенням великих вакуоль і розривів, тотальним просочуванням тканини плазмою крові (рис. 1).

Крім того, визначено, що через деструктивну зміну нейронів сітківки матрикс мав вигляд слабкої електронно-щільної аморфної, погано структурованої речовини з вираженими проявами деструкції. Мітохондрії також піддавалися деструктивним змінам, були частково або повністю вакуолізованими (рис. 2а). У мітохондріальному апараті частково зберігалися динамічні процеси з поділом і так званим брунькуванням [22]. Паралельно спостерігали компенсаторне перенапруження органел, свідченням чого було утворення МХ з везикулярними кристами (рис. 2б), що є показником високої активності МХ щодо синтезу АТФ у режимі перевантаження [20, 23].

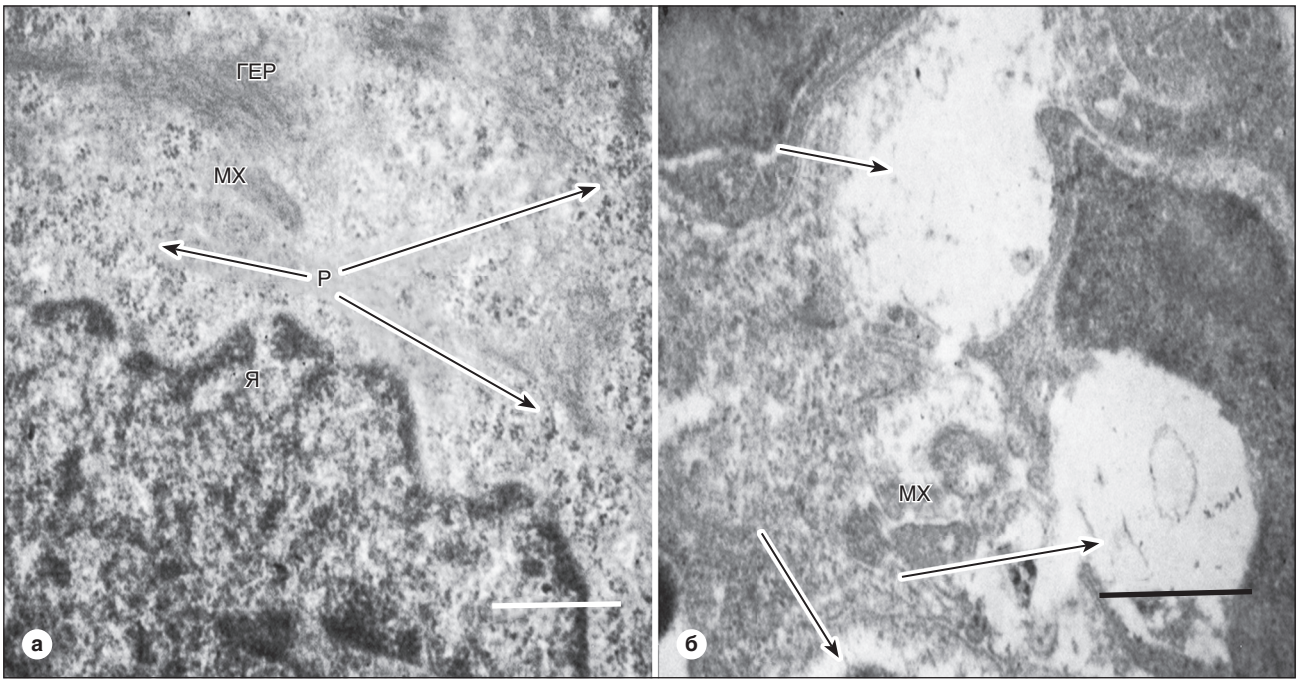

Рисунок 1. Ультраструктура сітківки ока: а) у контрольних тварин; б) у тварин з експериментальною глаукомою; масштаб 1 мкм [20]

Примітки: ГЕР — гладкий ендоплазматичний ретикулум; МХ — мітохондрії; Р — рибосоми; Я — ядро нейрона. На рис. 1б стрілками позначені вакуолі й розриви цитоплазми.

Задля підтвердження отриманих даних щодо змін, які відбуваються в мітохондріальному апараті клітин сітківки при експериментальній глаукомі, було проведено морфометричне вивчення [20]. Аналіз результатів свідчить, що середня загальна (по різних шарах сітківки) кількість МХ вірогідно не змінювалася. Однак відбувалося різке збільшення середньої кількості структурно пошкоджених органел (у 7,6 раза). Стає зрозумілим, що за таких умов нормальний енергетичний метаболізм у сітківці ока не може бути забезпечений. Тим більше що одним з проявів ультраструктурних змін МХ було значне зростання середнього діаметра МХ — на 78,4 %. Встановлено, що збільшення діаметра МХ більше ніж на 25–30 % свідчить про процеси, пов'язані з порушенням синтезу макроергів. Значне набухання МХ призводить до утворення так званих мегамітохондрій. Як правило, такі органели є необоротно пошкодженими, і наступним етапом їх структурних перетворень є загибель за некротичним типом [24].

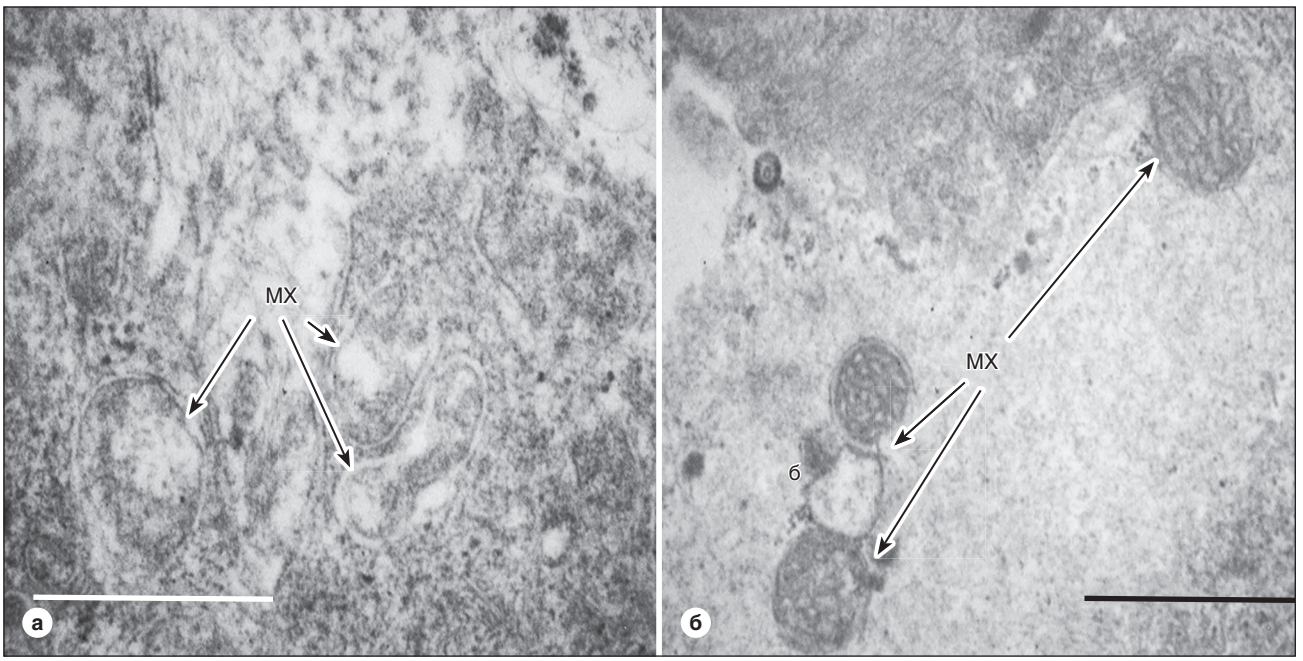

Рисунок 2. Ультраструктура мітохондрій у сітківці ока: а) контрольних тварин; б) тварин з експериментальною глаукомою; масштаб 1 мкм [20]

Примітка: б — брунькування мітохондрій.

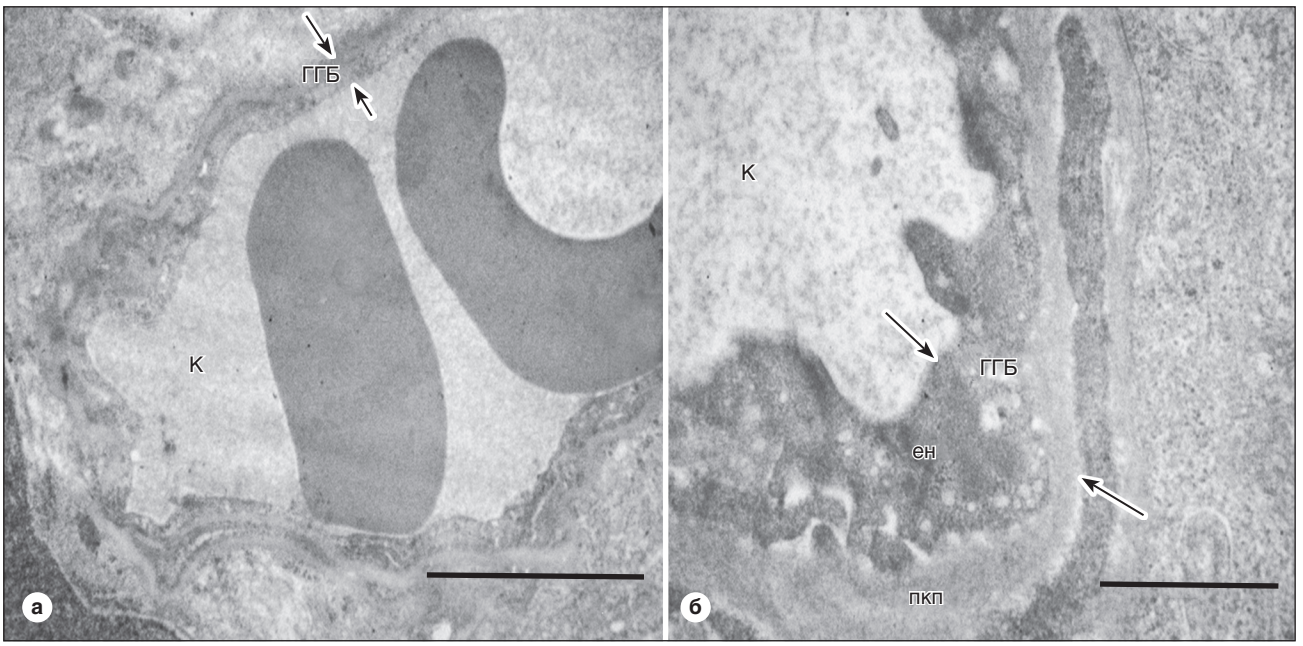

Рисунок 3. Гістогематичний бар'єр: а) у контрольних тварин; б) у тварин з експериментальною глаукомою; масштаб 0,5 мкм [20]

Примітки: ГГБ — гістогематичний бар'єр; К — капіляр; ен — ендотелій; пкп — перикапілярний простір.

На сьогодні доведено [25], що подібні зміни можуть призводити до запуску процесів нейродегенерації в зоровому аналізаторі, однак, як зазначають дослідники й клініцисти, подібні пошкодження (принаймні в людей) є ознакою термінальної стадії глаукоми і врешті-решт супроводжуються апоптотичною загибеллю клітин [20].

Аналізуючи отримані результати, виявили ще одне свідчення розвитку набрякових процесів у досліджуваній тканині — гіпергідратацію гістогематичного бар'єра (рис. 3).

Більшою мірою це стосувалося ендотеліальної устілки капілярів, однак у потовщення бар'єра свій внесок робив і перикапілярний простір, який, як правило, виконує функцію поглинання й зв'язування зайвої рідини, тим самим до деякої міри локалізуючи набряк тканини в цілому.

Визначено потовщення ГГБ і окремих його шарів, що, як правило (як і для інших біологічних бар'єрів), не обходиться без значного підвищення проникності цитоплазматичних мембран, зокрема мембран ендотелію. При цьому також відзначається активація в ендотеліальних клітинах піноцитозу, що є ознакою досить активних обмінних і транспортних процесів [26]. Така особливість структурної перебудови робить свій внесок у зростання середньої арифметичної товщини ГГБ.

У результаті наших досліджень визначено, що товщина ГГБ зростала у 2,7 раза, ендотеліальної устілки — у 3 рази, а перикапілярних просторів — у 2,6 раза. Отже, відбувалося значне зростання шляху дифузії для кисню від капіляра до споживаючих структур — МХ, що поряд зі зменшенням їх здатності до забезпечення адекватної енергопродукції через руйнування та ультраструктурні зміни призводить до розвитку вторинної тканинної гіпоксії. Остання, у свою чергу, посилює нейродегенерацію і погіршує функцію сітківки [20].

На сьогодні встановлено, що глутамат ідентифікується як один з найважливіших елементів патогенезу глаукоми [27]. Ефект його ексайтотоксичності щодо гангліозних клітин сітківки, що спостерігається вже в перші години цієї патології, можливий у результаті блокування відповідних рецепторів. Експериментально доведено, що підвищення рівня глутамату може індукувати загибель гангліозних клітин у результаті некрозу і/або апоптозу в умовах як *in vivo*, так і *in vitro* [25]. Звичайно, отримані нами електронно-мікроскопічні результати [20] не можуть дати відповідь на питання, яким чином змінюється в умовах експерименту концентрація глутамату в сітківці, проте особливості ультраструктури синапсів певною мірою можуть свідчити про зміни функціонування глутаматергічної системи.

Аналіз наукової літератури показав, що більшість дослідників і клініцистів вважають глаукому (як патологічний стан, так і модельні дослідження) мітохондріальною патологією [2, 6, 7, 13, 15, 28], яка супроводжується вторинною тканинною гіпоксією, що, у свою чергу, активізує нейродегенерацію [29].

В умовах експериментального дослідження причин глутаматної ексайтотоксичності показано, що вхід Ca^{2+} через NMDA-підтип глутаматних каналів і подальше накопичення Ca^{2+} у мітохондріях є основними факторами, що призводять до загибелі органел і клітинної загибелі, зокрема при глаукомі [20]. З огляду на це описані порушення в мітохондріальному апараті клітин сітківки (рис. 1–3) доводять, що застосована нами модель в експериментальній частині дослідження є адекватною для вивчення процесів, які відбуваються при глаукомі.

Для встановлення можливих біохімічних механізмів, що призводять до виявлених нами морфологічних змін у тканинах ока внаслідок експериментального моделювання глаукоми, були проведені біохімічні дослідження визначення ступеня оксидативного стресу [20]. Майже всі досліджувані нами показники були вищими у тварин, яким проводили моделювання глаукоми із застосуванням препарату адреналіну, а саме: збільшувалась швидкість генерації супероксидного радикалу в 2,7 і 8 разів у правому і лівому очах відповідно; збільшувалась швидкість утворення гідроксильного радикалу в 2,2 раза в правому і без суттєвих змін у лівому оці порівняно зі значеннями інтактних тварин [20].

Як наслідок збільшення швидкості утворення активних форм кисню ми спостерігали активацію перекисного окиснення ліпідів мембран, а саме: на 88 і 36 % збільшувався вміст кінцевого продукту ПОЛ МДА, вміст ДК зріс на 6,8 і 47,8 %, а вміст лейкотрієну C_4 — на 45 і 6,4 % у правому й лівому очах відповідно. Останній вказує на активацію ліпоксигеназного шляху розщеплення арахідонової кислоти — одного з джерел вільних радикалів. Цікаво, що відбувся своєрідний перехресний розподіл у збільшенні маркерів окисного стресу між правим і лівим очима в групі з моделюванням глаукоми. Можна припустити, що в цій ситуації спрацював певний компенсаторний механізм, який потребує подальшого з'ясування. Однак, незважаючи на збільшення різних маркерів окисного стресу в правому і лівому очах, ми спостерігали однаковий ступінь зростання ВОТ, що вказує на значну чутливість зорового аналізатора до збільшення концентрації катехоламінів в організмі і до будь-яких змін окисного метаболізму, зокрема тих, що ведуть до збільшення продукції активних форм кисню — супероксидного радикалу й гідроксильного радикалу, які, у свою чергу, ініціюють ПОЛ, пошкодження білків і структур клітин [20].

З літератури відомо, що катехоламіни мають здатність посилювати продукцію АФК, що відбувається, найімовірніше, через активацію β_2-адренорецепторів [30]. Також адреналін може піддаватись автоокисненню з утворенням хінону й семіхінону, які вступають в окисно-відновний цикл з утворенням великої кількості АФК та індукцією окисного стресу [20]. Крім того, на модельних системах *in vitro* було показано, що адреналін не лише може працювати через свої рецептори, але й має здатність посилювати ПОЛ ліпідів мембран безпосередньо мітохондрій і зменшувати їх мембранний потенціал [31], що, імовірно, веде до зміни їх об'єму й корелює з морфологічними порушеннями в цілісності мітохондрій, які ми виявили в нашому дослідженні [20]. Здатність адреналіну знижувати вміст глутатіону в мітохондріях [31], очевидно, також робить внесок у послаблення антиоксидантних властивостей і розвиток

окисного стресу в тканинах ока, про що свідчать маркери ПОЛ, отримані протягом наших досліджень [20].

Основним джерелом супероксидного радикалу в клітині є дихальний ланцюг мітохондрій, а також низка ензимів, таких як ксантиноксидаза, NO-синтаза, НАДН-оксидази тощо. Основним шляхом генерації гідроксильного радикалу може бути не лише традиційний — утворення з H_2O_2 у реакції Фентона за наявності іонів металів (Fe^{2+}, Cu^{2+}), це також може відбуватися за рахунок розпаду пероксинітриту [20, 32], який може утворитися при одночасній інтенсивній генерації супероксиду й NO у випадку неспряження NO-синтаз. Очевидно, при тривалому введенні адреналіну так само відбувається неспряження NO-синтаз у тканинах сітківки, на що вказує збільшений ВОТ навіть після припинення введення препарату [20]. Гідроксильний радикал може пошкоджувати мітохондріальні мембрани, що веде до зниження продукції ними АТФ. У результаті збільшення продукції АФК під дією адреналіну впливає на енергопродукуючу функцію мітохондрій, що лягає в основу розвитку патологічного процесу й може бути передумовою розвитку глаукоми [20].

Отже, проведені нами дослідження свідчать, що при лікуванні глаукоми для корекції патологічного стану існують першочергові завдання, до яких, окрім загальнопоширених, таких як заходи для зниження тиску, належить застосовування комплексу антигіпоксантів і антиоксидантів широкого спектра дії, мітохондрій- і ендотелій-спрямованих препаратів, а також мембраностабілізаторів задля усунення виражених і різноманітних проявів набряку клітин, біологічних бар'єрів і клітинних органел [20, 21].

На сьогодні активним і найважливішим напрямом у лікуванні глаукоми, який стрімко розвивається, є нейропротекція [15, 21] щодо ішемії і окисного стресу, метою якої є підвищення резистентності зорового нерва до негативних факторів, які провокують прогресування його атрофії, а також профілактика вторинної дегенерації та атрофії нервових волокон і сітківки [21, 33]. З цією метою використовують препарати, що покращують кровообіг у системі зорового нерва, сітківки, ангіопротектори, гемокоректори, нейропептиди, ноотропи, вітаміни й антиоксиданти [15, 21, 33].

N-ацетилкарнозин широко використовується як фармакологічний агент для лікування катаракти [34], загальновизнаною причиною якої також є окисний стрес. NAC є аналогом ендогенного дипептиду з антиоксидантними властивостями карнозину (β-аланіл-L-гістидину), зниження вмісту якого в кришталику при катаракті відбувається в 5 разів [21].

Екзогенний NAC також проявляє антиоксидантні властивості, має здатність проникати в передню камеру ока, де потім метаболізується до L-карнозину й реалізує свою антиоксидантну дію, з чим і пов'язують його ефективність у гальмуванні розвитку цієї патології [21]. Другою характеристикою NAC є його шаперонопоподібні властивості. В експерименті на щурах було показано, що NAC у комплексі з D-пантеніном зменшували фракцію водонерозчинних білків у кришталику при дії УФ-випромінення, чим запобігали УФ-індукованому змутнінню кришталика і, відповідно, формуванню й прогресуванню катаракти [21]. Крім того, був показаний зв'язок NAC з гальмуванням укорочення теломерів в епітеліальних клітинах кришталика і, відповідно, старіння цих клітин, що викликається окисним стресом і так само проявляється при катаракті [21, 34].

Протягом експериментального дослідження в другій дослідній групі ми моделювали глаукому й уводили препарат N-ацетилкарнозин з метою оцінки впливу препарату N-ацетилкарнозину на розвиток катехоламінових пошкоджень ультраструктури сітківки ока й показники окисного стресу в щурів.

Отримані результати свідчили, що введення NAC-вмісного препарату як антиоксидантного засобу при моделюванні глаукоми (катехоламінових пошкоджень сітківки ока) супроводжувалось зниженням розвитку окисного стресу (табл. 1).

Так, вірогідним було зменшення швидкості продукції супероксидного радикалу на 33,3 і 62,5 % у правому й лівому очах відповідно. Швидкість продукції гідроксильного радикалу також знизилась — 52,8 і 39,1 % у правому і лівому очах відповідно. Ці дані свідчать про реалізацію антирадикальної дії досліджуваного препарату. Разом з тим уміст проміжних продуктів окиснення ліпідів — дієнових кон'югатів — вірогідно збільшився в правому і лівому оці на 48 і 8 % відповідно, хоча

Таблиця 1. Маркери окисного стресу в тканинах сітківки щурів (M ± m)

Маркер	Око	Контроль, n = 6	Дослідна група I, n = 6	Дослідна група II, n = 5
Супероксидний аніон-радикал, нмоль/хв на 1 мг білка	Праве	2,30 ± 0,23	6,30 ± 0,06*	4,20 ± 0,01#
	Ліве	1,80 ± 0,12	14,40 ± 0,08*	5,40 ± 0,03#
Гідроксильний радикал, нмоль/хв на 1 мг білка	Праве	0,53 ± 0,09	1,21 ± 0,02*	0,57 ± 0,03#
	Ліве	0,89 ± 0,05	0,97 ± 0,03	0,59 ± 0,02#
Дієнові кон'югати, нмоль/мг білка	Праве	11,70 ± 0,13	12,50 ± 0,09*	18,5 ± 1,1#
	Ліве	11,70 ± 0,10	17,50 ± 0,32*	18,9 ± 0,1#
Лейкотрієн C_4, пмоль/мг білка	Праве	18,30 ± 1,22	26,60 ± 0,05*	26,0 ± 0,6
	Ліве	21,8 ± 0,9	23,2 ± 1,3	22,30 ± 0,02
Малоновий діальдегід, нмоль/мг білка	Праве	22,36 ± 1,41	40,10 ± 0,39*	33,9 ± 1,1#
	Ліве	34,00 ± 1,63	46,40 ± 0,19*	36,2 ± 0,9#

Примітки: * — P < 0,05 відносно контрольних значень; # — P < 0,05 відносно значень у дослідній групі 1.

вміст лейкотрієнів залишився незмінним. Це говорить про вплив препарату на різні ланки ферментативного окиснення ліпідів мембран. Імовірно, ліпоксигенезний шлях, продуктом якого є лейкотрієн C_4, залишився поза впливом препарату. Водночас уміст кінцевого метаболіту ПОЛ — малонового діальдегіду — вірогідно знизився на 15,4 і 22 % порівняно зі значеннями в групі контролю [21].

Протягом наступного, клінічного етапу дослідження ми проводили визначення маркерів окиснювального й антиоксидативного стресу в сироватці крові пацієнтів з глаукомою низького тиску. Аналіз результатів демонструє загальне збільшення маркерів окиснювального стресу й зниження маркерів антиоксидативного стресу в сироватці крові пацієнтів з глаукомою низького тиску (табл. 2). Зміни цих показників корелювали зі стадією глаукомного процесу.

Так, рівень малонового діальдегіду був збільшений у 2,75 раза при ГНТ I стадії і в 2,93 раза — у пацієнтів із ГНТ II стадії ($p < 0,05$). Рівень супероксиддисмутази був менший у 2,08 раза, а каталази — в 1,63 раза в пацієнтів із ГНТ I стадії і менший у 2,22 і 1,65 раза при ГНТ

Таблиця 2. Аналіз лабораторних показників пацієнтів основної групи та групи порівняння (n = 128)

Групи		Показники							
		Малоновий діальдегід, мкмоль/л	Супероксид-дисмутаза, МО мг/Нb	Каталаза, МО мг/Нb	Сечова кислота, мкмоль/л	Вітамін С, мг/л	Вітамін А, мкг/мл	Вітамін Е, мг/л	Трансферин, г/л
Основна — ГНТ, n = 92	I стадія, n = 48	8,63 ± 0,29*	14,24 ± 1,13*	240,58 ± 7,26*	131,85 ± 23,82*	3,05 ± 0,11*	0,284 ± 0,050*	4,54 ± 1,21*	1,83 ± 0,60*
	II стадія, n = 44	9,21 ± 0,26*	13,36 ± 1,26*	237,23 ± 9,61*	119,54 ± 21,93*	2,92 ± 0,09*	0,198 ± 0,060*	3,13 ± 1,06*	1,74 ± 0,50*
Порівняння, n = 36		3,14 ± 0,19	29,72 ± 1,92	391,74 ± 10,33	287,32 ± 19,14	8,11 ± 1,07	0,567 ± 0,070	16,27 ± 1,83	2,51 ± 0,80

Примітка: * — статистично вірогідні зміни щодо групи порівняння (p < 0,05).

Таблиця 3. Результати кореляційного аналізу між наявністю геморагій у ділянці диска зорового нерва і різними параметрами (n = 128)

Параметри	r	Значення P
Вік (роки)	0,1521	0,0638
Стать, жіноча	0,1846	0,0263*
Стать, чоловіча	0,0939	0,7361
Кількість антиглаукомних препаратів	–0,3867	0,0005*
Найвищий зареєстрований ВОТ, мм рт.ст.	–0,1473	0,0737
Діастолічний артеріальний тиск, мм рт.ст.	–0,1932	0,0053*
Частота пульсу, уд/хв	–0,1234	0,1039
Малоновий діальдегід, мкмоль/л	0,3347	0,0005*
Тромбоцити, × 10^9/л	–0,1754	0,0312*
Фібриноген, мг/дл	0,1578	0,0403*
Трансферин, г/л	–0,1833	0,0154*
Феритин, нг/мл	–0,1969	0,0122*
Фолієва кислота, нг/мл	–0,2082	0,0068*
Вітамін Е, мг/л	–0,1925	0,0095*
Швидкість прогресування полів зору, %/рік	0,4782	< 0,0001*
Горизонтальне співвідношення «екскавація/диск»	0,1977	0,0106*
Вертикальне співвідношення «екскавація/диск»	0,1314	0,0662
Перипапілярна атрофія β-зони	0,2217	0,0024*
Виїмка нейроретинального паска в нижньому сегменті	–0,1950	0,0113*
Вогнищева втрата шару нервових волокон сітківки (RNFL)	–0,2629	0,0005*
Індекс кровотоку в поверхневій капілярній сітці нижньотемпорального сегмента, у ділянці геморагій	–0,3851	0,0001*
Паління	0,1657	0,0362*
Наявність цукрового діабету	–0,0372	0,5811

Примітки: коефіцієнт кореляції (r) і значення P обчислюються за тестом рангової кореляції Спірмена між геморагіями та іншими параметрами; * — P < 0,05.

II стадії відповідно ($p < 0,05$). Було зазначене зниження рівня сечової кислоти при ГНТ I стадії — у 2,2 і 2,4 раза при ГНТ II стадії ($p < 0,05$) (табл. 2).

Крім того, у пацієнтів з ГНТ відмічалося вірогідне зниження рівнів вітамінів С, А, Е і трансферину, що корелювали зі стадією глаукомного ураження (табл. 2).

Оцінка диска зорового нерва є цінним інструментом у діагностиці й спостереженні за хворими на глаукому. Протягом дослідження нами також було проведено аналіз якісних і кількісних характеристик диска зорового нерва й перипапілярної ділянки в пацієнтів основної групи і взаємозв'язку їх змін із прогресуванням глаукомного процесу. Особлива увага була приділена визначенню причин появи геморагій у ділянці диска зорового нерва та їх ролі в прогнозі захворювання. Результати аналізу наведені в табл. 3.

Як свідчать результати, найбільш статистично вірогідна кореляція високої сили була отримана між рівнем малонового діальдегіду в крові й появою геморагій у ділянці диска зорового нерва ($r = 0,3347$; $p < 0,0005$). Відзначений також сильний кореляційний зв'язок між наявністю геморагій і швидкістю прогресування полів зору ($r = 0,4782$; $p < 0,0001$).

Слід також відмітити вплив дефіциту вітаміну Е ($r = –0,1925$; $p < 0,05$), фолієвої кислоти ($r = –0,2082$; $p < 0,05$), феритину ($r = –0,1969$; $p < 0,05$), трансферину ($r = –0,1833$; $p < 0,05$) й тривалого паління ($r = 0,1657$; $p < 0,05$) на появу геморагій. Визначена слабка залежність появи геморагій від віку пацієнта ($r = 0,1521$; $p < 0,05$), жіночої статі ($r = 0,1846$; $p < 0,05$), кількості тромбоцитів ($r = –0,1754$; $p < 0,05$) і рівня фібриногену ($r = 0,1578$; $p < 0,05$).

Була відсутня залежність між показниками наявності геморагій і рівнем ВОТ ($r = –0,1473$; $p > 0,05$), чоловічою статтю ($r = 0,0939$; $p > 0,05$), частотою пульсу ($r = –0,1234$; $p > 0,05$) і наявністю діабету ($r = –0,0372$; $p > 0,05$).

Стосовно кількісних ознак, які були отримані за рахунок застосування цифрових пристроїв для візуалізації зорового нерва, відзначена наявність сильних кореляційних зв'язків між геморагіями і виїмкою нейроретинального паска в нижньому сегменті ($r = –0,1950$; $p < 0,05$), вогнищевою втратою шару нервових волокон сітківки в ділянці геморагій ($r = –0,2629$; $p < 0,05$) та індексом кровотоку перипапілярних судин диска зорового нерва в поверхневій капілярній сітці нижньотемпорального сегмента ($r = –0,3851$; $p < 0,05$) у ділянці геморагій.

Відмічалася кореляція середньої сили між геморагіями й наявністю перипапілярної атрофії β-зони ($r = 0,2217$; $p < 0,05$), горизонтальним співвідношенням «екскавація/диск» ($r = 0,1977$; $p < 0,05$).

Отже, виявлення крововиливів у диск зорового нерва відіграє істотну роль у визначенні прогнозу захворювання, тому що вони є передвісником прогресуючої функціональної втрати зору при глаукомі [35, 36]. На жаль, цифрові пристрої для візуалізації, такі як оптична когерентна томографія, скануюча лазерна офтальмоскопія і скануюча лазерна поляриметрія, які широко використовувані для діагностики глаукоми, не здатні виявити крововиливи в ділянку диска. Це підкреслює важливість щоденного клінічного огляду. Фотографія й зарисовки диска зорового нерва забезпечують як якісну, так і кількісну інформацію щодо оптики головки зорового нерва при глаукомі, а також допоможуть виявити тонкі крововиливи.

Отже, клінічне обстеження головки зорового нерва залишається важливим і обов'язковим методом діагностики очей при глаукомі. Однак механізми, що лежать в основі геморагій у ділянці диска зорового нерва й передують прогресуванню пошкоджень зорового нерва, залишаються неясними. Подальше дослідження цього питання може допомогти зрозуміти патогенез цього явища при глаукомі задля пошуку нових можливостей лікування цієї складної хвороби й запобігання необоротній втраті зору.

Як свідчить досвід багатьох світових експертів і результати наших власних досліджень, оцінка рівнів малонового діальдегіду як основного показника перекисного окиснення ліпідів, що пов'язаний з окисним стресом, на сьогодні досить корисна. Результати свідчать, що порушення оксидантно-антиоксидантного балансу викликає збільшення продукції активних форм кисню, що може призводити до ушкоджень не тільки трабекулярної сітки [11] у схильних до цього пацієнтів [12], але й стінки судин, які живлять зоровий нерв, з розвитком геморагій і локальної дегенерації гангліозних клітин сітківки, які вражені хронічним окиснювальним стресом, що проявляється втратою нервових волокон сітківки в ділянці геморагій. Запускається порочне коло, що буде початком стійкого прогресування дегенеративно-дистрофічного процесу.

На сьогодні механізми апоптозу гангліозних клітин поєднують багато чинників: хронічну ішемію і гіпоксію ділянки головки зорового нерва, збільшення кількості АТФ, збільшення рівня глутамату, активацію NMDA-рецепторів, збільшення надходження іонів кальцію в клітини, фрагментацію ДНК, пошкодження внутрішньоклітинних мембран (особливо мітохондрій і лізосом) у результаті перекисного окиснення ліпідів, збудження клітин нейроглії (аксонів і гліальних клітин), що забезпечує живлення нерва [1, 15, 20]. Тому для запобігання каскаду реакцій, що викликають ураження й апоптоз гангліозних клітин сітківки, головним чином унаслідок ішемії, коли ураження нервової тканини ще не стало необоротним, вчені й практичні офтальмологи вдаються до різноманітних підходів нейропротекторної терапії [15, 21]. Ми пам'ятаємо, що нейропротекція буде найбільш ефективною, коли анатомічно й функціонально збережений нейрон, анатомічно й функціонально збережені аксони й дендрити та збережені біохімічні й біофізичні процеси, що забезпечують проведення нервового імпульсу [15].

Останнім часом для ад'ювантної терапії глаукоми найбільш доведена ефективність засобів, що мають пряму вторинну нейропротекторну дію, впливають на переривання не тільки ранніх, але й відтермінованих процесів ішемічного каскаду загибелі нейронів, запобігають механізмам фокальної ішемії, коригують метаболічні порушення, покращують місцеву мікроциркуляцію і трофіку тканин, підвищують стійкість різних функціональних систем до зниження перфузійного тис-

ку кисню в тканинах, знижують проникність судинної стінки, в'язкість і згортання крові, захищають сітківку від шкідливої дії світла, мають нейромедіаторну й антиоксидантну дію [15]. До цієї категорії засобів належить N-ацетилкарнозин, позитивний вплив і антиоксидантні властивості якого було доведено результатами експериментальної частини нашого дослідження [21].

Отже, застосування препаратів групи N-ацетилкарнозину, які водночас впливають на декілька ланок і можуть діяти превентивно, не мають протипоказань, найбільш перспективне і доцільне при глаукомній оптичній нейропатії.

Отримані протягом нашого дослідження результати визначення маркерів окиснювального стресу і антиоксидативного стресу в сироватці крові хворих на глаукому можуть служити обґрунтуванням для їх клінічного застосування в практичній офтальмології як діагностичних маркерів ранньої діагностики й визначення чинників прогресування глаукомної оптичної нейропатії, а також розробки подальших комплексів нейропротекторного лікування.

Висновки

Встановлено наслідки катехоламінових пошкоджень ультраструктури сітківки ока й зміни показників окисного стресу в щурів при моделюванні глаукоми й збільшення маркерів окисного стресу: швидкість генерації супероксидного радикалу зросла у 2,7 і 8 разів, швидкість утворення гідроксильного радикалу — у 2,2 раза, вміст кінцевого продукту ПОЛ МДА — на 88 і 36 %, вміст ДК — на 6,8 і 47,8 % і вміст лейкотрієну C_4 — на 45 і 6,4 % ($p < 0,05$).

Доведено збільшення маркерів окиснювального стресу й зменшення маркерів антиоксидативного стресу в сироватці крові пацієнтів з глаукомою низького тиску, які корелювали зі стадією глаукомного процесу. Виявлення крововиливів у диск зорового нерва відіграє істотну роль у визначенні прогнозу захворювання, тому що вони є передвісником прогресуючої функціональної втрати зору при глаукомі.

Результати експериментальних і клінічних досліджень підтверджують доцільність застосування місцевих і загальних антиоксидантних і мембраностабілізуючих засобів у комплексній терапії глаукомної оптичної нейропатії. Встановлено можливість розширення об'єму лікувальної допомоги й потенціювання результативності інших методів: фізіотерапевтичних, медикаментозного лікування тощо, шляхом призначення різних схем нейропротекторної терапії.

Конфлікт інтересів. Автори заявляють про відсутність конфлікту інтересів і власної фінансової зацікавленості при підготовці даної статті.

Список літератури

1. Ferreira S., Lerner F., Brunzini R., Evelson P., Llesuy S. Antioxidant status in the aqueous humour of patients with glaucoma associated with exfoliation syndrome. Eye. 2009. Vol. 23. P. 1691-1697. ISSN 0950-222X.

2. Landers M.B. Glaucoma. Philadelphia: WB Saunders Co., 1982.

3. Anderson D.R., Hendrickson A. Effect of intraocular pressure on rapid axoplasmic transport in monkey optic nerve. Investative Ophthalmology Vision & Science. 1974. Vol. 13. P. 771-783. ISSN 0146-0404.

4. Quigley H.A., West S.K., Rodriguez J., Muñoz B., Klein R., Snyder R. The prevalence of glaucoma in a population-based study of hispanic subjects. Archive of Ophthalmology. 2001. Vol. 119. P. 1819-1826. ISSN 1538-3601.

5. Vorwerk C.K., Hyman B.T., Miller J.W., Husain D., Zurakowiski D., Huang P.L., Fishman M.C., Dreyer E.B. The role of neuronal and endothelial nitric oxide synthase in retinal excitotoxicity. Investigative Ophthalmology Visual Science. 1997. Vol. 38. P. 2038-2044. ISSN 0146-0404.

6. Ferreira S., Lerner F., Brunzini R., Evelson P., Llesuy S. Oxidative stress markers in aqueous humor of glaucoma patients. American Journal of Ophthalmology. 2004. Vol. 137. P. 62-69. ISSN 0002-9394.

7. Ferreira S.M., Lerner F., Brunzini R., Reides C.G., Evelson P.A., Llesuy S.F. Time course changes of oxidative stress markers in rat experimental glaucoma model. Investigative Ophthalmology Visual Science. 2010. Vol. 51. P. 4635- 4640. ISSN 0146-0404.

8. Richer S.P., Rose R.C. Water soluble antioxidants in mammalian aqueous humor. Interaction with UV and Hydrogen peroxide. Vision Research. 1998. Vol. 38. № 19. P. 2881-2888. ISSN 0042-9689.

9. Garland D.L. Ascorbic acid and the eye. American Journal of Clinical Nutrition. 1991. Vol. 54. P. 1193S-1202S. ISSN 1938-3207.

10. Varma S.D. Ascorbic acid and the eye with special reference to the lens. Annals of the New York Academic of Sciences. 1987. 498. 280-306. ISSN 0077-8923.

11. De la Paz M., Epstein D. Effect of age on superoxide dismutase activity of human Trabecular Meshwork Invest. Ophthalmology Vision Science. 1996. Vol. 6. № 37. P. 1849-1853. ISSN 0146-0404.

12. Schlötzer-Schrehardt U., Naumann G. Ocular and systemic pseudoexfoliation syndrome. American Journal of Ophthalmology. 2006. Vol. 141. P. 921-937. ISSN 0002-9394.

13. Ritch R. Exfoliation syndrome: The most common identifiable cause of open-angle glaucoma. Journal of Glaucoma. 1994. Vol. 3. P. 176-178. ISSN 1536-481X.

14. Varma S.D. Scientific basis for medical therapy of cataracts by antioxidants. American Jounal of Clinical Nutrition. 1991. Vol. 53. P. 335-345. ISSN 002-9165.

15. Шаргородська І.В., Ніколайчук Н.С. Ефективність нейропротекторної терапії в комплексному лікуванні хворих на глаукому низького тиску. Архіви офтальмології України. 2018. 2(11). 43-51.

16. Михейцева І.М. Протекторна дія мелатоніну за експериментальної глаукоми у щурів. Фізіологічний журнал. 2013. 59(1). 78-83.

17. Wickley B. Electron microscopy for beginners. 1975.

18. Karupi V.Ya. Electron microscopy. 1984.

19. Weibel E.R. Human lung morphometry. 1970. 170 p.

20. Риков С.О., Шаргородська І.В., Розова К.В., Коркач Й.П., Гошовська Ю.В., Санін В.В. та ін. Катехоламін-індуковані порушення та оксидативний стрес в сітківці очей щурів. Фізіологічний журнал. 2020. 66. 2–3. 27-36.

21. Санін В.В., Яковець А.І., Розова К.В., Коркач Й.П., Гошовська Ю.В., Шаргородська І.В., Риков С.О. Вплив ліків на основі N-ацетилкарнозину на розвиток катехоламін-індукованого морфофункціонального порушення сітківки очей щурів. Фізіологічний журнал. 2020. Т. 66. № 4. 64-71.

22. Zorov D.B., Isaev N. et al. Prospects for Mitochondrial Medicine. Biochemistry. 2013. 78(9). 1251-1264.

23. Sudakova Yu.V., Bakeeva L.E., Tsyplenkova V.G. Energy-dependent changes in the ultrastructure of mitochondria in human cardiomyocytes in alcoholic heart disease. Archive of pathology. 1999. 2. 15-20.

24. Rozova E.V., Trepatskaya T.V. Ultrastructural features of the destruction and morphogenesis of mitochondria in body tissues during hypoxia of various origins. Proceedings of the Crimean State Medical University named after S.I. Georgievsky. 2006. 142(III). 126-129.

25. D'Amelio M., Sheng M., Cecconi F. Caspase-3 in the central nervous system: beyond apoptosis. Trends Neurosci. 2012. 35(11). 700-709.

26. Rozova K.V. Influence of the norm of hypobaric hypoxia on the ultrastructure of the tissue of the leg and myocardium. Physiol. J. 2008. 54(2). 63-68.

27. Honkanen R.A., Baruah S., Zimmerman M.B. et al. Vitreous amino acid concentrations in patients with glaucoma undergoing vitrectomy. Arch. Ophthalmol. 2003. 121(1). 183-188.

28. Mukesh B.N. et al. Five-year incidence of open-angle glaucoma: the visual impairment project. Ophthalmol. 2002. 109(6). 1047-1051.

29. Nucci C. et al. Glaucoma progression associated with altered cerebral spinal fluid levels of amyloid beta and tau proteins. Clin. Experim. Ophthalmol. 2011. (3). 279-281.

30. Sun F., Ding X.P., An S.M., Tang Y.B., Yang X.J., Teng L., Zhang C., Shen Y., Chen H.Z., Zhu L. Adrenergic DNA damage of embryonic pluripotent cells via β_2-receptor signalling. Sci. Rep. 5. 2015. 15950. https://doi.org/10.1038/ srep15950.

31. Bindoli A., Deeble D.J., Rigobello M.P., Galzigna L. Direct and respiratory chainmediated redox cycling of adrenochrome, Biochim. Biophys. Acta 1016. 1990. 349-356. https://doi.org/10.1016/0005-2728(90)90168-4.

32. Pryor W.A., Squadrito G.L. The chemistry of peroxynitrite: a product from the reaction of nitric oxide with superoxide. American Journal of Physiology-Lung Cellular and Molecular Physiology. 1995. 268(5). L699-L722. doi:10.1152/ajplung.1995.268.5.l699.

33. Barkana Y., Belkin M. Neuroprotection in ophthalmology: A review. Brain Res. Bull. 2004. 62. 447-53.

34. Babizhayev M.A., Burke L., Micans P., Richer S.P. N-Acetylcarnosine sustained drug delivery eye drops to control the signs of ageless vision: glare sensitivity, cataract amelioration and quality of vision currently available treatment for the challenging 50,000-patient population. Clin. Interv. Aging. 2009. 4. 31-50.

35. Rasker M.T., van den Enden A., Bakker D. et al. Deterioration of Visual Fields in Patients With Glaucoma With and Without Optic Disc Hemorrhages. Arch. Ophthalmol. 1997. 115(10). 1257-1262. doi:10.1001/archopht.1997.01100160427006.

36. Suh M.H., Park K.H., Kim H. et al. Glaucoma progression after the first-detected optic disc hemorrhage by optical coherence tomography. J. Glaucoma. 2012. 21. 358-66.

Отримано/Received 12.11.2022
Рецензовано/Revised 24.11.2022
Прийнято до друку/Accepted 01.12.2022

Information about author
Volodymyr Sanin, PhD-student at the Department of ophthalmology, Shupyk National Healthcare University of Ukraine, Kyiv, Ukraine; e-mail: epkophthalmology@gmail.com; https://orcid.org/0000-0002-2532-5747

Conflicts of interests. Author declares the absence of any conflicts of interests and own financial interest that might be construed to influence the results or interpretation of the manuscript.

V.V. Sanin
Shupyk National Healthcare University of Ukraine, Kyiv, Ukraine

Analysis of the factors for the development and progression of glaucomatous optic neuropathy

Abstract. ***Background.*** Glaucoma is a chronic, multifactorial, constantly progressive disease that leads to irreversible blindness. However, to date, the possibilities of known and new methods for investigating the level of glaucomatous optic neuropathy have not been fully explored. The purpose of our research was to study the influence of oxidative stress on the development and progression of low-tension glaucoma and to determine options for its correction. ***Material and methods***. Experimental studies were carried out using male Wistar rats. Eye tissues were collected for the study of ultrastructural and biochemical indicators. During the clinical part of the study, 64 patients (128 eyes) were examined, who underwent a comprehensive ophthalmological examination. The follow-up period was two years. ***Results.*** The consequences of catecholamine damage to the retinal ultrastructure have been established. Changes in the indicators of oxidative stress in rats with glaucoma modeling were found, namely their increase. Administration of the NAC-containing preparation as an antioxidant when modeling glaucoma was accompanied by a reduction in the oxidative stress. An increase in the oxidative stress markers and a decrease in the antioxidant stress markers in the blood serum of patients with low-tension glaucoma were proven, which correlated with the stage of the glaucomatous process. There were strong correlations between hemorrhages and notching of the neuroretinal rim in the lower segment, a focal loss of retinal nerve fiber layer in the area of hemorrhages and the blood flow index of the peripapillary vessels of the optic disc in the superficial capillary network of the lower temporal segment in the area of hemorrhages ($p < 0.05$). ***Conclusions.*** The obtained results of evaluating the oxidative and antioxidative stress markers in blood serum of patients with glaucoma can serve as justification for the clinical use in practical ophthalmology. The results of experimental and clinical studies confirm the feasibility of using local and general antioxidant and membrane-stabilizing agents in the comprehensive therapy of glaucomatous optic neuropathy. Detection of hemorrhages in the optic disc plays a significant role in the prognosis of the disease, as it is a harbinger of progressive functional vision loss in glaucoma.

Keywords: low-tension glaucoma; oxidative stress; markers of antioxidant stress; neuroprotection

АРХІВ ОФТАЛЬМОЛОГІЇ УКРАЇНИ

УДК 617.735-002-02:616.633.66+616.155.2]-076.5 DOI: https://doi.org/10.22141/2309-8147.10.3.2022.305

Чугаєв Д.І.
Національний університет охорони здоров'я України імені П.Л. Шупика, м. Київ, Україна

Особливості розвитку діабетичного макулярного набряку і різних стадій діабетичної ретинопатії при цукровому діабеті 2-го типу

Резюме. Актуальність. *При початковому діагнозі цукрового діабету (ЦД) понад 25 % хворих уже мають ранню стадію діабетичної ретинопатії (ДР), а 60–80 % хворих із тривалістю ЦД 2-го типу понад 20 років мають ДР різного ступеня тяжкості. Близько половини пацієнтів з ДР з високою імовірністю матимуть сліпоту протягом 5 років захворювання, що обумовлено високим ризиком розвитку діабетичного макулярного набряку (ДМН).* ***Мета дослідження:*** *встановити особливості розвитку діабетичного макулярного набряку і різних стадій діабетичної ретинопатії при цукровому діабеті 2-го типу.* ***Матеріали та методи.*** *Дослідження включало 124 пацієнтів (124 ока) із ЦД 2-го типу, у яких за класифікацією ETDRS виявлена легка (29 очей, 1-ша група), помірна або тяжка (35 очей, 2-га група) непроліферативна ДР і проліферативна ДР (31 око, 3-тя група); контрольну групу становили 29 хворих без ЦД. Усім пацієнтам були виконані загальноприйняті офтальмологічні дослідження, спектрально-доменна оптична когерентна томографія (ОКТ) з визначенням центральної товщини сітківки (ЦТС, мкм). ДМН встановлювали, якщо при виконанні спектрально-доменної ОКТ за протоколом ETDRS показники ЦТС перевищували значення нормативної бази даних. Для статистичних досліджень використано програмні пакети MedStat і MedCalc v.15.1 (MedCalc Software bvba).* ***Результати.*** *За віком наймолодшими були пацієнти з проліферативною ДР (на 6,2–6,4 року; $p = 0,002$). При цьому тривалість діабету була найбільшою саме в цих пацієнтів (12 років; $p < 0,001$). Частота ДМН серед пацієнтів з ДР становила 62,1 %. Вірогідної різниці щодо його частоти по групах пацієнтів із ДР виявлено не було ($p > 0,2$). Однофакторний регресійний аналіз виявив зниження ($p < 0,001$) ризику виникнення ДМН зі зростанням гостроти зору (СШ = 0,05; 95% ДІ 0,01–0,22) і зростання ($p < 0,001$) ризику ДМН із зростанням ЦТС (СШ = 1,02; 95% ДІ 1,01–1,03). Багатофакторний регресійний аналіз відібрав 3 значущих фактори ризику ДМН: тривалість діабету, гострота зору і ЦТС. Модель, що була побудована на виділених ознаках, адекватна ($\chi^2 = 45,4$; $p < 0,001$) при чутливості 88,1 % (95% ДІ 77,1–95,1 %) і специфічності 75,0 % (95% ДІ 57,8–87,9 %).* ***Висновки.*** *Наше дослідження показало відсутність прямої залежності ДМН від стадій ДР і дозволило визначити прогностичні ознаки його розвитку.*

Ключові слова: *діабетична ретинопатія; діабетичний макулярний набряк; цукровий діабет 2-го типу; особливості*

Вступ

Одним з найчастіших мікросудинних ускладнень цукрового діабету (ЦД) є діабетична ретинопатія (ДР), яка вражає майже третину таких пацієнтів і є основною причиною сліпоти серед дорослого працездатного населення [1, 2]. За період з 2015 по 2019 рік глобальна поширеність ДР у хворих на ЦД становила 27,0 %, у тому числі 25,2 % — непроліферативна ДР (НПДР), 1,4 % — проліферативна ДР (ПДР) і 4,6 % — діабетичний макулярний набряк (ДМН). У 2020 році кількість дорослих із ДР у всьому світі оцінювалася в 103,12 млн [3]. У 2021 р. глобальна поширеність ДР оцінювалася в 10,5 % (536,6 млн осіб), і, як очікується, вона збільшиться до 12,2 % (783,2 млн осіб) у 2045 р. [4].

© «Архів офтальмології України» / «Archive Of Ukrainian Ophthalmology» («Arhìv oftal'mologìï Ukraïni»), 2022
© Видавець Заславський О.Ю. / Publisher Zaslavsky O.Yu., 2022

Для кореспонденції: Чугаєв Д.І., Національний університет охорони здоров'я України імені П.Л. Шупика, вул. Дорогожицька, 9, м. Київ, 04112, Україна; e-mail: redact@i.ua
For correspondence: D.I. Chugaev, Shupyk National Healthcare University of Ukraine, Dorohozhytska st., 9, Kyiv, 04112, Ukraine; e-mail: redact@i.ua

У зв'язку із збільшенням тривалості життя хворих на ЦД кількість осіб з ДР зростає: у 2010 році їх було 126,6 млн, а до 2030 року, як очікується, це число становитиме 191,0 млн [5]. Збільшення поширеності ДР спостерігається в багатьох регіонах світу і стає глобальною проблемою громадської охорони здоров'я, що поглибиться найближчими роками [3, 6].

Понад 25 % хворих уже мають ранню стадію ДР при початковому діагнозі ЦД, а 60 % хворих із тривалістю ЦД 2-го типу понад 20 років мають ураження очного дна різного ступеня тяжкості [7]. Майже в усіх пацієнтів з діагностованим ЦД 1-го типу протягом двох десятиліть після встановлення діагнозу розвивається ДР; для ЦД 2-го типу ця ймовірність зростала до 80 % через 20 років після початку захворювання, а близько половини пацієнтів з нелікованою ПДР з високою ймовірністю матимуть сліпоту протягом 5 років [8].

За даними різних авторів, при НПДР розвиток ДМН відзначається в 3–38 % пацієнтів, при препроліферативній ДР — у 20–63 %, а при ПДР їх кількість становить понад 70 % [4]. Разом з цим існує думка про незалежність розвитку ДМН від ступеня ДР [9, 10].

Метою роботи було встановлення особливостей розвитку діабетичного макулярного набряку і різних стадій діабетичної ретинопатії при цукровому діабеті 2-го типу.

Матеріали та методи

До дослідження включили 124 пацієнтів (124 ока), серед яких 95 (95 очей) мали ЦД 2-го типу і ДР різних стадій, а 29 хворих (29 очей) ЦД не мали (контроль). Вік пацієнтів становив від 43 до 85 років, у середньому 66,8 ± 0,75 року. Жінок у контрольній групі було 16 (55,2 %), чоловіків — 13 (44,8 %), а серед пацієнтів із ЦД 2-го типу і ДР жінок було 65 (68,4 %), чоловіків — 30 (31,6 %). При порівнянні за точним критерієм Фішера статистично значущої різниці в розподілі пацієнтів за статтю виявлено не було (p = 0,164).

Усі дослідження проведені з дотриманням основних біоетичних норм і вимог Гельсінської декларації, прийнятої Генеральною асамблеєю Всесвітньої медичної асоціації, Конвенції Ради Європи про права людини та біомедицину (1977 р.), відповідного положення ВООЗ, Міжнародної ради медичних наукових товариств, Міжнародного кодексу медичної етики (1983 р.) і Наказу МОЗ України № 690 від 23.09.2009.

Пацієнти, які брали участь у дослідженні, давали інформовану згоду.

Дослідження було проспективним когортним, типу «випадок — контроль».

Усім пацієнтам були виконані загальноприйняті офтальмологічні дослідження, що включали візометрію, рефрактометрію, тонометрію, статичну периметрію, гоніоскопію, біомікроскопію, офтальмоскопію. Офтальмоскопію виконували за допомогою асферичної лінзи Volk Super/Field (NC USA) і контактної тридзеркальної лінзи Гольдмана. Також усім хворим виконували спектрально-доменну оптичну когерентну томографію (ОКТ) на приладі Optical Coherence Tomography 3D OCT-1000 (протокол Retina3D, RetinaRaster); також використовували ОКТ у режимі «Ангіо» (протокол RetinaAngio, wide 6 × 6 mm). За даними ОКТ визначали центральну товщину сітківки (ЦТС, мкм). Дослідження очного дна проводили на фундус-камері, за необхідності — з фотографуванням у 7 стандартних полях відповідно до модифікованої ETDRS системи клінічних ознак Airlie House [11]. За результатами обстеження й відповідно до протоколу ETDRS пацієнтів розподілили на 3 групи: 1-ша (n = 29) — з легкою НПДР, 2-га (n = 35) — з помірною та тяжкою НПДР і 3-тя (n = 31) — з ПДР.

ДМН встановлювали за даними офтальмоскопії, а також у випадках, коли при виконанні спектрально-доменної ОКТ за протоколом ETDRS показники ЦТС перевищували значення нормативної бази даних (у колірній шкалі збільшення товщини сітківки понад норму позначалося жовтим (p < 0,05) або червоним кольором (p < 0,01)).

Порушення вуглеводного обміну визначали за рівнем глікемії та вмістом у крові глікованого гемоглобіну (HbA1c).

Для статистичних досліджень використано програмні пакети MedStat і MedCalc v.15.1 (MedCalc Software bvba) [12].

Результати та обговорення

Як видно з табл. 1, пацієнти, які становили контрольну групу (n = 29), були вірогідно (p < 0,001) старшими за пацієнтів з ДР і ЦД. Це виключало можливість

Таблиця 1. Характеристика пацієнтів, які були залучені в дослідження

Показники	Контрольна група (n = 29)	Пацієнти із ЦД і ДР (n = 95)	P
Вік, роки	72,4 ± 5,6	65,2 ± 8,3	< 0,001
Тривалість діабету, роки	–	7 (4,0–12,0)	–
Глюкоза крові, ммоль/л	4,7 (4,387–5,2)	8,1 (6,625–10,2)	< 0,001
HbA1c, %	5,4 (5,1–5,725)	7,6 (7,1–8,975)	< 0,001
МГЗК	1 (0,9–1,0)	0,5 (0,2–0,8)	< 0,001
ЦТС, мкм	241 (224,75–247,5)	325 (258,0–387,25)	< 0,001

Примітки: МГЗК — максимальна гострота зору з корекцією; у випадку нормального закону розподілу подано M ± SD, у випадку закону розподілу, відмінного від нормального, — Me (QI-QIII). У випадку нормального закону розподілу для порівняння використано критерій Стьюдента, у випадку закону розподілу, відмінного від нормального, — критерій Манна — Уїтні.

впливу віку на отримані результати, оскільки пацієнти контрольної групи протягом життя ЦД не мали. Крім того, показники вмісту в крові глюкози, глікованого гемоглобіну, гострота зору й ЦТС у контрольних пацієнтів були в межах норми.

На відміну від них пацієнти з ЦД і ДР різних стадій (n = 95) мали гіперглікемію, збільшений вміст у крові глікованого гемоглобіну, гіршу гостроту зору й більшу ЦТС ($p < 0,001$ за всіма показниками). Це вказувало на наявність тривалих порушень вуглеводного обміну, збільшення неферментного глікування білків і наявність специфічного діабетогенного пошкодження сітківки.

При порівнянні окремих груп було встановлено (табл. 2), що за віком наймолодшими були пацієнти 3-ї групи (на 6,2–6,4 року; $p = 0,002$). При цьому тривалість діабету найдовшою була саме в пацієнтів 3-ї групи ($p < 0,001$). Тому можна вважати, що ці пацієнти мали певну схильність до розвитку діабетичних ускладнень, оскільки ЦД 2-го типу розвинувся в них у більш молодшому віці й прогресував більшою мірою.

За вмістом у крові глюкози й глікованого гемоглобіну суттєвої різниці в пацієнтів, які увійшли до даного дослідження, виявлено не було ($p = 0,393$ і $p = 0,203$ відповідно). Це могло відображати стан медикаментозної компенсації, оскільки всі пацієнти отримували лікування ЦД 2-го типу згідно з встановленими протоколами [13]. Гострота зору в пацієнтів виділених груп прогресивно знижувалася, тоді як ЦТС зростала ($p < 0,001$ для обох випадків), що об'єктивно підтверджувало прогресування ДР по групах пацієнтів.

Кореляційний аналіз, проведений за розрахунком показника рангової кореляції Спірмена, показав у 1-й групі наявність обернених кореляцій віку з вмістом глюкози в крові ($r = –0,41$; $p < 0,05$) і гостроти зору із ЦТС ($r = –0,57$; $p < 0,05$). У 2-й групі було відзначено обернені кореляції тривалості діабету й гостроти зору ($r = –0,41$; $p < 0,05$), а також ЦТС із вмістом у крові глюкози ($r = –0,365$; $p < 0,05$), глікованого гемоглобіну ($r = –0,442$; $p < 0,05$) і гостротою зору ($r = –0,472$; $p < 0,05$). У 3-й групі були обернені кореляційні зв'язки гостроти зору з віком ($r = –0,481$; $p < 0,05$) і ЦТС ($r = –0,384$; $p < 0,05$). Такі результати підтверджували загальновизнані зв'язки досліджених показників з прогресуванням ДР при ЦД 2-го типу: погіршення гостроти зору у зв'язку із віком, тривалістю ЦД 2-го типу, ступенем ДР, порушенням вуглеводного обміну й глікозилюванням білків, набряком сітківки [14].

Частота діабетичного макулярного набряку серед пацієнтів з ДР становила 62,1 %. Найбільшою вона була у 2-й групі пацієнтів — 77,1 % (табл. 3).

Однак, як показали результати проведення множинних порівнянь за процедурою МЛГ [12] (рис. 1), вірогідної різниці між частотою діабетичного макулярного набряку по групах пацієнтів із ДР виявлено не було ($p > 0,2$).

Для виявлення зв'язку досліджених факторних ознак з ризиком виникнення ДМН було використано метод побудови й аналізу однофакторних і багатофакторних моделей логістичної регресії [12]. Усього в даному дослідженні в 59 пацієнтів спостерігалася ДМН (результуюча змінна Y = 1), у 36 пацієнтів ДМН не було (результуюча змінна Y = 0). Як фактори ризику аналізувалися 7 ознак: вік, стать, тривалість діабету, вміст у крові глюкози й глікованого гемоглобіну (HbA1c), максимальна гострота зору з корекцією (МГЗК) і ЦТС.

Таблиця 2. Характеристика пацієнтів за групами дослідження

Показники	Група			P
	1-ша, n = 29	2-га, n = 35	3-тя, n = 31	
Вік, роки	67,3 ± 7,8[3]	67,1 ± 8,2[3]	60,9 ± 7,4[1, 2]	0,002
Тривалість діабету, роки	5 (2–7)[3]	7 (2,25–12)[3]	12 (10–15)[1, 2]	< 0,001
Глюкоза крові, ммоль/л	8,1 (6,6–10,1)	7,4 (6,5–9,1)	8,3 (7,2–11,4)	0,393
HbA1c, %	7,7 (7,4–8,4)	7,4 (6,9–8)	8,2 (7,2–9,2)	0,203
МГЗК	0,8 (0,6–0,9)[3]	0,4 (0,2–0,8)[3]	0,2 (0,1–0,5)[1, 2]	< 0,001
ЦТС, мкм	258 (215,3–274,3)[2, 3]	310 (258,8–357,3)[1, 3]	377 (353,3–410)[1, 2]	< 0,001

Примітки: у випадку нормального закону розподілу подано M ± SD, у випадку закону розподілу, відмінного від нормального, — Me (Q_I-Q_{III}). У випадку нормального закону розподілу для порівняння використано ANOVA, для постеріорних порівнянь — критерій Шеффе; у випадку закону розподілу, відмінного від нормального, — критерій Крускала — Уолліса, для постеріорних порівнянь — критерій Данна: [1] — відмінність від 1-ї групи статистично значима, p < 0,05; [2] — відмінність від 2-ї групи статистично значима, p < 0,05; [3] — відмінність від 3-ї групи статистично значима, p < 0,05.

Таблиця 3. Частота діабетичного макулярного набряку в групах пацієнтів та інтервальна оцінка з визначенням довірчого інтервалу (%)

	Група				P
	Контроль	1-ша	2-га	3-тя	
ДМН	0,0	48,3	77,1	58,1	< 0,001
ДІ на рівні значущості p = 0,05	0,0 ≤ D ≤ 6,4	29,8 ≤ D ≤ 67,0	61,4 ≤ D ≤ 89,7	39,8 ≤ D ≤ 75,2	

Примітка: ДІ — довірчий інтервал; визначення довірчого інтервалу проведено методом кутового перетворення Фішера.

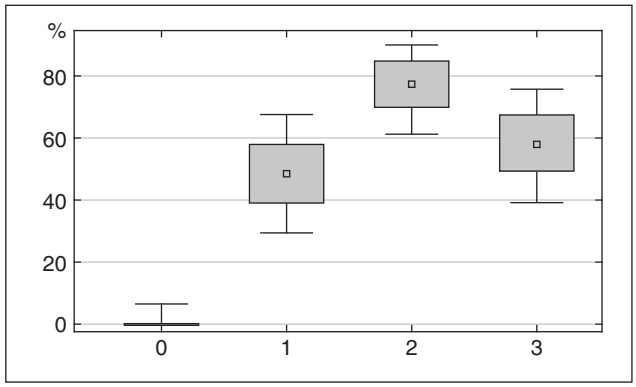

Рисунок 1. Розподіл за наявністю макулярного набряку (кількість випадків ДМН у групах), %

Примітки: множинні порівняння виконано за процедурою МЛГ: контроль vs 1-ша група: χ^2 = 22,24; p < 0,001; контроль vs 2-га група: χ^2 = 54,14; p < 0,001; контроль vs 3-тя група: χ^2 = 30,93; p < 0,001; групи 1-ша vs 2-га: χ^2 = 4,63; p = 0,201; групи 1-ша vs 3-тя: χ^2 = 0,25; p = 0,969; групи 2-га vs 3-тя: χ^2 = 1,96; p = 0,581.

Побудова однофакторних моделей регресії виявила зниження (p < 0,001) ризику виникнення ДМН із зростанням МГЗК (співвідношення шансів (СШ) = 0,05; 95% довірчий інтервал (ДІ) 0,01–0,22) на кожну одиницю МГЗК (табл. 4). Також було встановлено зростання (p < 0,001) ризику виникнення ДМН із зростанням ЦТС (СШ = 1,02; 95% ДІ 1,01–1,03) на кожну одиницю зростання ЦТС (мкм).

Для відбору значимих ознак у багатофакторній моделі регресії було використано метод покрокового відкидання/додавання (при критичних порогах p < 0,1 для включення ознаки у модель і p > 0,2 — для виключення з моделі).

У результаті відбору (табл. 5) було виділено 3 фактори ризику: тривалість діабету, МГЗК і ЦТС. Модель, що була побудована на виділених ознаках, адекватна (χ^2 = 45,4 при 3 ступенях свободи, p < 0,001).

Отже, було виявлено зниження (p = 0,001) ризику виникнення ДМН зі зростанням тривалості діабету (СШ = 0,82; 95% ДІ 0,72–0,92) на кожен рік (при стандартизації за іншими факторами ризику). Виявлено зниження (p = 0,009) ризику виникнення ДМН із зростанням МГЗК (СШ = 0,06; 95% ДІ 0,01–0,50) на кожну одиницю зростання МГЗК (при стандартизації за іншими факторами ризику). Також було виявлено зростання (p = 0,001) ризику виникнення ДМН із зростанням ЦТС (СШ = 1,02; 95% ДІ 1,01–1,03) на кожну одиницю зростання (мкм) при стандартизації за іншими факторами ризику.

Отримана трифакторна модель може бути подана рівнянням:

$$Ln\,(Y/(1-Y)) = -0{,}20 \times ТД - 2{,}4 \times \times МГЗК + 0{,}02 \times ЦТС - 2{,}43,$$

де *ТД* — тривалість діабету (роки); *МГЗК* — максимальна гострота зору з корекцією; *ЦТС* — центральна товщина сітківки (мкм) за даними ОКТ.

На рис. 2 наведено криву операційних характеристик тесту прогнозування ризику ДМН в отриманій трифакторній моделі. Площа під кривою операційних характеристик моделі (AUC) дорівнювала 0,88 (95% ДІ 0,79–0,93), що свідчило про сильний зв'язок ризику ДМН з відібраними ознаками. При виборі оптимального порогу чутливість моделі становила 88,1 % (95% ДІ 77,1–95,1 %), специфічність — 75,0 % (95% ДІ 57,8–87,9 %).

Вважається, що основним механізмом розвитку ДМН є зниження напруги кисню в сітківці, що призводить до активації фактора росту ендотелію судин (VEGF) і гіперпроникності капілярів сітківки з підвищенням внутрішньосудинного тиску [15]. Хоча відомо,

Таблиця 4. Коефіцієнти однофакторних моделей логістичної регресії прогнозування ризику виникнення ДМН

Факторна ознака		Значення коефіцієнта моделі, b ± m	Рівень значимості відмінності від 0	Показник СШ (95% ДІ)
Стать	жін.	Референтний		
	чол.	–0,33 ± 0,45	0,459	–
Вік		–0,008 ± 0,026	0,753	–
Тривалість діабету		–0,031 ± 0,037	0,392	–
Вміст у крові глюкози		–0,10 ± 0,09	0,191	–
Вміст у крові HbA1c		0,09 ± 0,16	0,585	–
МГЗК		–3,02 ± 0,76	< 0,001	0,05 (0,01–0,22)
ЦТС		0,017 ± 0,004	<0,001	1,02 (1,01–1,03)

Таблиця 5. Коефіцієнти трифакторної моделі логістичної регресії прогнозування ризику виникнення ДМН

Факторна ознака	Значення коефіцієнта моделі, b ± m	Рівень значимості відмінності від 0	Показник СШ (95% ДІ)
Тривалість діабету	–0,20 ± 0,06	0,001	0,82 (0,72–0,92)
МГЗК	–2,40 ± 1,09	0,009	0,06 (0,01–0,50)
ЦТС	0,020 ± 0,006	0,001	1,02 (1,01–1,03)

що VEGF відіграє певну роль у розвитку ДМН, патологічні процеси, що призводять до виникнення цього захворювання, є дуже складними, і точна послідовність, у якій вони відбуваються, досі не повністю зрозуміла [16]. Показано, що ангіогенез і запалення беруть участь у патогенезі цього захворювання, проте все ще залишається відкритим питання, чим є ангіогенез після надекспресії VEGF — причиною чи наслідком запалення [17].

За останні кілька років багато діагностичних інструментів виявилися корисними для виявлення й моніторингу ознак, що характеризують ДМН [18]. Серед офтальмологічних на першому плані — дослідження ОКТ з визначенням ЦТС та інших морфометричних показників, що дозволяє об'єктивно оцінити ступень набряку [19, 20].

У нещодавньому дослідженні E. Turkseven Kumral et al. (2022) не було виявлено істотної різниці в товщині центральної макули між групами НПДР (n = 65) і ПДР (n = 57) [21]. Разом з тим очі, які мали ДМН і ПДР, продемонстрували більш високий рівень дифузного типу діабетичного макулярного набряку з більшим пара- і перифовеальним розширенням, що супроводжувалося більшими кістами, ніж в очах з ДМН і НПДР. Дезорганізація внутрішніх шарів сітківки, порушення еліпсоїдної зони й епіретинальної мембрани були більш помітними в очах із ПДР. Крім того, була більш помітна макулярна ішемія і були гірші початкові результати вимірювання гостроти зору в очах з ПДР, ніж у тих, що мали НПДР [21].

За результатами наших досліджень, ЦТС по групах поступово зростала ($p < 0,001$), що було пов'язано зі зниженням гостроти зору. При цьому збільшення ЦТС обумовлювало збільшення ризику ДМН (СШ = 1,02 на 1 мкм) за даними як однофакторного, так і багатофакторного регресійного аналізу.

Серед загальноклінічних показників більшою мірою були пов'язані с розвитком ДМН такі параметри перебігу ЦД, як глікемія, артеріальний тиск і вміст у крові ліпідів [22]. Крім того, пацієнти з ДМН характеризувалися значною поширеністю серцево-судинних факторів ризику, які погано контролюються. Ці супутні захворювання погіршують прогноз і негативно впливають на наявні ДР і ДМН [22]. За нашими даними, вміст у крові глюкози й глікованого гемоглобіну з ризиком ДМН пов'язаний не був.

Для прогнозу ДМН непогану значущість показали наявність симптомів діабетичної периферичної нейропатії, вміст у крові сечової кислоти, використання інсуліну і його дозування, уміст білка в сечі й тривалість захворювання [23]. За останнім показником наші результати збігалися з наведеними — тривалість діабету увійшла у багатофакторну модель прогнозу ДМН, але знак такого зв'язку виявився негативним (b-коефіцієнт моделі $-0,20 \pm 0,06$ ($p = 0,001$)). На наш погляд, це могло пояснюватися відносно низьким ризиком ДМН у літніх пацієнтів, оскільки якщо є висока ймовірність ДМН, то він формується на ранніх стадіях ДР.

Щодо віку пацієнтів, то показаний його від'ємний вплив на результати лікування ДМН у пацієнтів з ДР і ЦД афліберсептом [24]. Як критерії лікування була

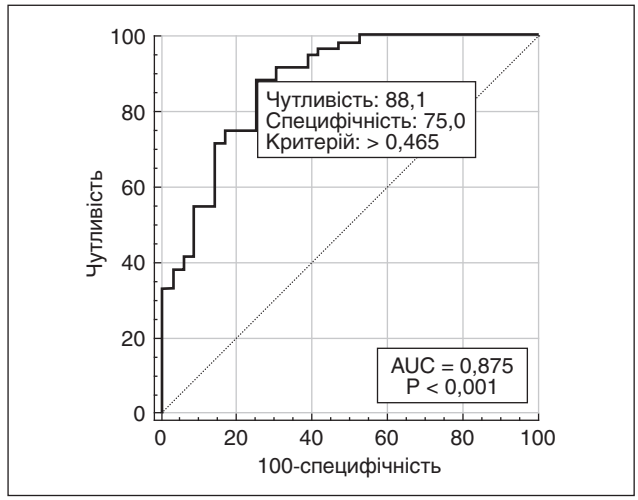

Рисунок 2. ROC-крива прогнозування ризику ДМН у трифакторній моделі

використана ОКТ з порівнянням значень центральної фовеальної товщини й середні зміни гостроти зору після початкової і трьох послідовних ін'єкцій препарату. Зниження центральної фовеальної товщини було відмічено в усіх пацієнтів, але більшою мірою — у молодих (віком 40–50 років). Найгірші результати визначено в пацієнтів віком понад 70 років ($P = 0,003$, коваріаційний аналіз). Вік пацієнтів корелював із середнім зниженням CFT і середнім поліпшенням гостроти зору ($r = -0,183$; $P = 0,002$ для CFT; $r = -0,682$; $P < 0,001$ для гостроти зору, кореляція Pearson). У наших дослідженнях вік не показав вірогідного зв'язку з ризиком ДМН, що могло пояснюватися молодшим віком пацієнтів з ПДР на тлі більшої тривалості в них ЦД 2-го типу.

Висновки

1. У результаті проведеного дослідження було встановлено, що при порівнянні груп пацієнтів за стадіями ДР та віком наймолодшими були пацієнти з ПДР (на 6,2–6,4 року; $p = 0,002$). Тривалість діабету найдовшою була саме в цих пацієнтів ($p < 0,001$).

2. Частота діабетичного макулярного набряку серед пацієнтів із ДР становила 62,1 %. Вірогідної різниці між частотою діабетичного макулярного набряку по групах пацієнтів з ДР виявлено не було ($p > 0,2$).

3. Однофакторний регресійний аналіз виявив зниження ($p < 0,001$) ризику виникнення ДМН із зростанням МГЗК (СШ = 0,05; 95% ДІ 0,01–0,22) і зростання ($p < 0,001$) ризику із зростанням ЦТС (СШ = 1,02; 95% ДІ 1,01–1,03).

4. Багатофакторний регресійний аналіз відібрав 3 значущих фактори ризику ДМН: тривалість діабету, МГЗК і ЦТС. Модель, що була побудована на виділених ознаках, адекватна ($\chi^2 = 45,4$; $p < 0,001$) при чутливості 88,1 % (95% ДІ 77,1–95,1 %) і специфічності 75,0 % (95% ДІ 57,8–87,9 %).

Конфлікт інтересів. Автор заявляє про відсутність конфлікту інтересів і власної фінансової зацікавленості при підготовці даної статті.

Список літератури

1. Saeedi P., Petersohn I., Salpea P., Malanda B., Karuranga S., Unwin N. et al.; IDF Diabetes Atlas Committee. Global and regional diabetes prevalence estimates for 2019 and projections for 2030 and 2045: Results from the International Diabetes Federation Diabetes Atlas. 9th edition. Diabetes Res. Clin. Pract. 2019 Nov. 157. 107843. doi: 10.1016/j.diabres.2019.107843.

2. Wong T.Y., Sabanayagam C. Strategies to tackle the global burden of diabetic retinopathy: from epidemiology to artificial intelligence. Ophthalmologica. 2020. 243(1). 9-20. doi: 10.1159/000502387.

3. Teo Z.L., Tham Y.C., Yu M., Chee M.L., Rim T.H., Cheung N. et al. Global prevalence of diabetic retinopathy and Projection of Burden through 2045: systematic review and meta-analysis. Ophthalmology. 2021 Nov. 128(11). 1580-1591. doi: 10.1016/j.ophtha.2021.04.027.

4. Sun H., Saeedi P., Karuranga S., Pinkepank M., Ogurtsova K., Duncan B.B. et al. IDF Diabetes Atlas: Global, regional and country-level diabetes prevalence estimates for 2021 and projections for 2045. Diabetes Res. Clin. Pract. 2022 Jan. 183. 109119. doi: 10.1016/j.diabres.2021.109119.

5. Leasher J.L., Bourne R.R., Flaxman S.R., Jonas J.B., Keeffe J., Naidoo K. et al. Vision Loss Expert Group of the global burden of disease study. Global estimates on the number of people blind or visually impaired by diabetic retinopathy: a meta-analysis from 1990 to 2010. Diabetes Care. 2016 Sep. 39(9). 1643-9. doi: 10.2337/dc15-2171.

6. GBD 2019 blindness and vision impairment collaborators; Vision Loss Expert Group of the Global Burden of Disease Study. Causes of blindness and vision impairment in 2020 and trends over 30 years, and prevalence of avoidable blindness in relation to VISION 2020: the Right to Sight: an analysis for the Global Burden of Disease Study. Lancet Glob. Health. 2021 Feb. 9(2). e144-e160. doi: 10.1016/S2214-109X(20)30489-7.

7. Zhu Y., Hu J., Du X., Fang Q., Zhou Y., Chen K. Correlation of serum delta-like ligand-4 level with the severity of diabetic retinopathy. BMC Endocr. Disord. 2021 Aug 6. 21(1). 157. doi: 10.1186/s12902-021-00814-6.

8. Rossino M.G., Dal Monte M., Casini G. Relationships between neurodegeneration and vascular damage in diabetic retinopathy. Front. Neurosci. 2019 Nov 8. 13. 1172. doi: 10.3389/fnins.2019.01172.

9. Могилевский С.Ю., Панченко Ю.А. Особенности диабетической макулопатии у больных сахарным диабетом 2-го типа. Архів офтальмології України. 2018. 6(2). 28-32.

10. Могілевський С.Ю., Панченко Ю.О., Зябліцев С.В. Прогнозування ризику діабетичного діабетичного макулярного набряку при діабетичній ретинопатії у хворих на цукровий діабет 2 типу. Офтальмологічний журнал. 2019. 3. 3-8.

11. Early Treatment Diabetic Retinopathy Study Research Group. Grading diabetic retinopathy from stereoscopic color fundus photographs — an extension of the modified Airlie house classification: ETDRS report № 10. Ophthalmology. 2020 Apr. 127(4S). 99-119. doi: 10.1016/j.ophtha.2020.01.030.

12. Гур'янов В.Г., Лях Ю.Є., Парій В.Д., Короткий О.В., Чалий О.В., Чалий К.О., Цехмістер Я.В. Посібник з біостатистики. Аналіз результатів медичних досліджень у пакеті EZR (R-statistics). Київ: Вістка, 2018. 208 с.

13. Наказ МОЗ України від 21.12.2012 № 1118 «Про затвердження та впровадження медико-технологічних документів зі стандартизації медичної допомоги при цукровому діабеті 2 типу». Уніфікований клінічний протокол первинної та вторинної (спеціалізованої) медичної допомоги «Цукровий діабет тип 2». Київ, 2012. 118 с.

14. Harding J.L., Pavkov M.E., Magliano D.J., Shaw J.E., Gregg E.W. Global trends in diabetes complications: a review of current evidence. Diabetologia. 2019. 62(1). 3-16. doi: 10.1007/s00125-018-4711-2

15. Browning D.J., Stewart M.W., Lee C. Diabetic macular edema: Evidence-based management. Indian J. Ophthalmol. 2018 Dec. 66(12). 1736-1750. doi: 10.4103/ijo.IJO_1240_18. PMID: 30451174; PMCID: PMC6256891.

16. Le N.T., Kroeger Z.A., Lin W.V., Khanani A.M., Weng C.Y. Novel treatments for diabetic macular edema and proliferative diabetic retinopathy. Curr. Diab. Rep. 2021 Nov 1. 21(10). 43. doi: 10.1007/s11892-021-01412-5. PMID: 34719742.

17. Romero-Aroca P., Baget-Bernaldiz M., Pareja-Rios A., Lopez-Galvez M., Navarro-Gil R., Verges R. Diabetic macular edema pathophysiology: vasogenic versus inflammatory. J. Diabetes Res. 2016. 2016. 2156273. doi: 10.1155/2016/2156273. Epub 2016 Sep 28. PMID: 27761468; PMCID: PMC5059543.

18. Bandello F., Battaglia Parodi M., Lanzetta P., Loewenstein A., Massin P., Menchini F., Veritti D. Diabetic Macular Edema. Dev. Ophthalmol. 2017. 58. 102-138. doi: 10.1159/000455277. Epub 2017 Mar 28. PMID: 28351052.

19. Suciu C.I., Suciu V.I., Nicoara S.D. Optical coherence tomography (angiography) biomarkers in the assessment and monitoring of diabetic macular edema. J. Diabetes Res. 2020 Dec 31. 2020. 6655021. doi: 10.1155/2020/6655021. PMID: 33490283; PMCID: PMC7790580.

20. Hui V.W.K., Szeto S.K.H., Tang F., Yang D., Chen H., Lai T.Y.Y. et al. Optical coherence tomography classification systems for diabetic macular edema and their associations with visual outcome and treatment responses — an updated review. Asia Pac. J. Ophthalmol. (Phila). 2022 Jun 1. 11(3). 247-257. doi: 10.1097/APO.0000000000000468. PMID: 34923521.

21. Turkseven Kumral E., Ercalık N.Y., Alpogan O., Yenerel N.M., Ozcelik Kose A., Ozturk Y., Acar Z.A. OCT biomarkers of treatment-naive diabetic macular edema in patients with non-proliferative and proliferative diabetic retinopathy. Eur. J. Ophthalmol. 2022 Sep 21. 11206721221128674. doi: 10.1177/11206721221128674. Epub ahead of print. PMID: 36131383.

22. Busch C., Katzmann J.L., Jochmann C., Unterlauft J.D., Vollhardt D., Wiedemann P., Laufs U., Rehak M. General health of patients with diabetic macular edema-The LIPSIA study. PLoS One. 2021 Jun 11. 16(6). e0252321. doi: 10.1371/journal.pone.0252321. PMID: 34115786; PMCID: PMC8195383.

23. Li Z., Deng X., Zhou L., Lu T., Lan Y., Jin C. Nomogram-based prediction of clinically significant macular edema in diabetes mellitus patients. Acta Diabetol. 2022 Sep. 59(9). 1179-1188. doi: 10.1007/s00592-022-01901-3. Epub 2022 Jun 24. PMID: 35739321.

24. Ozsaygili C., Duru Z., Cicek A., Ulusoy D.M., Demirtas A.A., Duru N. The effect of age on Aflibercept (Eylea) response in diabetic macular edema. Retina. 2020 Jun. 40(6). 1038-1043. doi: 10.1097/IAE.0000000000002504. PMID: 30897067.

Отримано/Received 01.12.2022
Рецензовано/Revised 08.12.2022
Прийнято до друку/Accepted 13.12.2022

D.I. Chugaev
Shupyk National Healthcare University of Ukraine, Kyiv, Ukraine

Features of the development of diabetic macular edema and different stages of diabetic retinopathy in type 2 diabetes

Abstract. ***Background.*** At the initial diagnosis of diabetes mellitus (DM), more than 25 % of patients already have an early stage of diabetic retinopathy (DR), and 60–80 % of people with type 2 diabetes lasting more than 20 years have DR of various degrees of severity. About half of patients with DR are highly likely to be blind within 5 years of the disease, due to the high risk of diabetic macular edema (DME). The purpose is to determine the features of DME development and different stages of DR in type 2 DM. ***Materials and methods.*** The study included 124 patients (124 eyes) with type 2 DM who had mild (29 eyes, group 1), moderate or severe (35 eyes, group 2) non-proliferative DR and proliferative DR (31 eyes, group 3) according to the Early Treatment Diabetic Retinopathy Study (ETDRS) classification; the control group consisted of 29 eyes without diabetes. All patients underwent standard ophthalmological examinations, spectral-domain optical coherence tomography with determination of the central retinal thickness (CRT, μm). DMN was detected if, when performing a spectral-domain optical coherence tomography according to the ETDRS protocol, the CRT indicators exceeded the values of the normative database. MedStat and MedCalc v.15.1 software packages (MedCalc Software bvba) were used for statistical research. ***Results.*** By age, patients with proliferative DR were the youngest (by 6.2–6.4 years; $p = 0.002$). At the same time, the duration of diabetes was the longest in these patients (12 years; $p < 0.001$). The frequency of DME among patients with DR was 62.1 %. There was no significant difference in its frequency between groups of patients with DR ($p > 0.2$). Univariate regression analysis revealed a decrease ($p < 0.001$) in the risk of DME with the growth of visual acuity (odds ratio (OR) = 0.05; 95% confidence interval (CI) 0.01–0.22) and an increase ($p < 0.001$) in the risk of DME with the growth of CRT (OR = 1.02; 95% CI 1.01–1.03). Multivariate regression analysis selected 3 significant DME risk factors: duration of diabetes, visual acuity, and CRT. The model built on the selected features is adequate ($\chi^2 = 45.4$; $p < 0.001$), with a sensitivity of 88.1 % (95% CI 77.1–95.1 %) and a specificity of 75.0 % (95% CI 57.8–87.9 %). ***Conclusions.*** Our study showed the absence of direct dependence between DME and stages of DR, and made it possible to determine prognostic signs of its development.

Keywords: diabetic retinopathy; diabetic macular edema; type 2 diabetes; features

АРХІВ ОФТАЛЬМОЛОГІЇ УКРАЇНИ

УДК 617.713-002.44-085.457-089.454.1 DOI: https://doi.org/10.22141/2309-8147.10.3.2022.306

Скрипник Р.Л.[1], Тихончук Н.А.[1], Усенко К.О.[2], Бушуєва О.В.[3], Захаревич Г.Є.[3]
[1] Національний медичний університет імені О.О. Богомольця, м. Київ, Україна
[2] Національний університет охорони здоров'я України імені П.Л. Шупика, м. Київ, Україна
[3] Національний медичний університет імені Данила Галицького МОЗ України, м. Львів, Україна

Підвищення ефективності лікування рецидивуючої ерозії рогівки

Резюме. ***Актуальність.*** *Рецидивуюча ерозія рогівки (РЕР) — це хронічне захворювання епітелію рогівки, яке проявляється повторними епізодами раптового виникнення болю, як правило, в момент першого пробудження або вночі, що супроводжується почервонінням і рогівковим синдромом. Велике значення має пошук препаратів для скорочення терміну лікування, прискорення епітелізації та відновлення працездатності пацієнтів. Для відновлення структури рогівки використовують препарати, що впливають на епітеліальний шар, і перевагу надають очним мазям, які поліпшують метаболічні процеси й відновлюють будову епітелію.* ***Метою*** *роботи було підвищення якості лікування рецидивуючих ерозій рогівки після травматичних ушкоджень.* ***Матеріали та методи.*** *Під спостереженням перебували 9 пацієнтів (від 24 до 41 року) з РЕР різного ступеня тяжкості. Додатково до основної терапії була призначена офтальмологічна ізотонічна мазь Гілайс® Кеа з натрію гіалуронатом 0,4% на ніч упродовж місяця.* ***Результати.*** *Після проведеного лікування вже на 5-й день пацієнти відзначали суб'єктивне поліпшення симптомів (зменшення частоти виникнення різкого болю в момент пробудження, рогівкового синдрому й «туману перед оком»). Об'єктивно на 7-й день зменшувалась площа дефекту різною мірою залежно від початкових даних.* ***Висновки.*** *Включення в загальний комплекс лікування РЕР офтальмологічної ізотонічної мазі Гілайс® Кеа з натрію гіалуронатом 0,4% є доцільним завдяки її можливості довше утримуватися на очній поверхні й давати більш пролонгований і дієвий ефект, прискорювати епітелізацію рогівки, полегшувати суб'єктивний стан пацієнтів і поліпшувати якість життя таких хворих.*

Ключові слова: *рецидивуюча ерозія рогівки; травматичні ерозії; гіалуронова кислота; офтальмологічна ізотонічна мазь; епітелізація; якість життя*

Вступ

Рецидивуюча ерозія рогівки (РЕР) є поширеною причиною інвалідизуючих очних симптомів, схильності рогівки до інфікування і характеризується одним або декількома епізодами спонтанного руйнування епітелію рогівки. Це хронічне рецидивуюче захворювання епітелію рогівки, яке проявляється повторними епізодами раптового виникнення болю, як правило, в момент першого пробудження або вночі, що супроводжується почервонінням, світлобоязню і сльозотечею. Така клініка пов'язана з тим, що під час сну очі сухі й перше розкриття повік може відшарувати епітелій [10, 18, 20]. Окремі епізоди можуть відрізнятися за тяжкістю й тривалістю. Причиною захворювання вважається порушення адгезії епітеліального шару до строми, що є наслідком аномальної регенерації базальної мембрани епітелію рогівки. Як наслідок, це призводить до ненормального процесу оновлення рогівки — утворені клітини є неповноцінними, тому вони легко злущуються й оголюють підлягаючі шари. Руйнуванню утворених адгезивних комплексів сприяє низка біологічних факторів, у тому числі медіатори запалення й протеїнази у високих концентраціях [2, 4, 7, 16].

Серед основних причин РЕР відзначають:

1) травматичні ерозії, що виникають при потраплянні деревної стружки, під час нанесення макіяжу, при подряпині нігтем, обрізанні дерев і травмуванні гілкою дерева;

© «Архів офтальмології України» / «Archive Of Ukrainian Ophthalmology» («Arhìv oftal'mologìï Ukraïni»), 2022
© Видавець Заславський О.Ю. / Publisher Zaslavsky O.Yu., 2022

Для кореспонденції: Скрипник Р.Л., Національний медичний університет імені О.О. Богомольця, бульв. Т. Шевченка, 13, м. Київ, 02000, Україна; e-mail: redact@i.ua
For correspondence: R. Skrypnyk, Bogomolets National Medical University, T. Shevchenko boulevard, 13, Kyiv, 02000, Ukraine; e-mail: redact@i.ua

2) ерозії рогівки, що спричинені потраплянням хімічної речовини, наприклад, при прибиранні квартири, проведенні садово-городніх робіт і на виробництві;

3) термічні опіки, що можуть виникати під час перебування людини під сонцем або в умовах штучної інсоляції протягом довгого часу;

4) дефект епітелію рогівки як наслідок неправильного зберігання й використання контактних лінз;

5) наслідок своєчасно недіагностованого перенесеного трихіазу;

6) дистрофії передньої рогівки:

— епітеліальна дистрофія (дистрофія передньої базальної мембрани) — картоподібна, крапкова, за типом відбитка пальців. Відзначають дифузні сірі плями (картоподібна), великі або малі кісти (крапкоподібна), тонкі ламані лінії (за типом відбитка пальця) на епітелії рогівки, які добре видно при ретроілюмінації або в широкому промені щілинної лампи, при бічному освітленні;

— дистрофія Месмана — автосомно-домінантне рідкісне захворювання рогівки. Захворювання може розпочинатися в дитинстві, має безсимптомний перебіг до середнього віку. При ретроілюмінації видно окремі дрібні епітеліальні везикули, що дифузно поширені по рогівці;

— дистрофія Рейса — Буклера: прогресуюче автосомно-домінантне захворювання, що проявляється в ранньому віці. Переважно в центральній частині рогівки виявляються субепітеліальні сірі ретикулярні помутніння;

7) дистрофії строми рогівки:

— ґратчаста дистрофія — автосомно-домінантне захворювання, що характеризується появою ламаних розгалужених ліній, білих субепітеліальних крапок, рубцевих змін строми рогівки по центру, які найкраще помітно при ретроілюмінації. Периферія рогівки не змінюється;

— макулярна дистрофія: автосомно-рецесивне захворювання, яке проявляється у вигляді сіро-білих помутнінь строми з нечіткими краями, що поширюються від лімба до лімба з каламутними проміжками між ними. Патологічний процес може охоплювати всю товщу строми рогівки, є більш поверхневим у центральній частині і глибшим на периферії;

— гранулярна дистрофія — автосомно-домінантне захворювання, для якого характерні білі відкладення в поверхневій стромі центральної частини рогівки, що розділені інтактними ділянками. Периферія рогівки зазвичай залишається інтактною. З'являється в перші 10 років життя, проте рідко дає симптоми до середнього віку [1, 5, 12];

8) зміни шарів рогівки внаслідок проведення хірургічного втручання з приводу аномалій рефракції (радіальної кератотомії), трансплантації рогівки або катаракти [8, 11, 14, 19].

Клінічний перебіг дефекту епітелію рогівки може варіювати від поверхневої ерозії, що не потребує особливого лікування, до потенційно небезпечного для зору ускладнення, такого як виразка рогівки, рецидивуюча ерозія або травматичний іридоцикліт.

Залежно від розміру, характеру виникнення, локалізації ураження, місця розташування й перебігу захворювання РЕР поділяють на декілька видів:

— за розміром може варіювати від дрібної (точкова мікроерозія) до великої (макроерозія);

— за охопленням рогівки може бути локальна (або обмежена), що має невелику за протяжністю ділянку ушкодження, і розлита (або дифузна), при якій уражається велика ділянка рогівки;

— за місцем розташування розрізняють верхню й нижню ерозію;

— за характером виникнення — травматична ерозія рогівки й дистрофічні зміни;

— за перебігом захворювання — одноразова або часто рецидивуюча.

Класифікація РЕР як первинної або вторинної залежить від того, яким є дефект епітеліальної базальної мембрани — вродженим чи набутим [3, 9, 15].

З огляду на те, що клінічні симптоми РЕР різко обмежують якість життя людини, велике значення має пошук препаратів для скорочення терміну лікування, прискорення епітелізації та відновлення працездатності пацієнтів.

Вилікування РЕР не завжди легко досягнути, що пов'язано зі складністю відновлення нормальної будови базального шару епітеліальної тканини. Серед основних напрямків лікування відзначають використання засобів, що регулюють метаболізм і поліпшують трофіку рогівки, відновлення процесів епітелізації залежно від площі ураження й стану рогівки і запобігання виникненню інфекційних ускладнень.

У наш час препарати гіалуронової кислоти (ГК) і її похідних (гіалуронат натрію, ГН) є одними із найбільш використовуваних. ГК — це природний біополімер з високою молекулярною масою, у складі якого присутні численні гідрофільні функціональні групи, здатні зв'язувати воду. ГК і ГН притаманний високий ступінь структурної гомологічності з ендогенними сполуками, і вони є абсолютно біосумісними для людини молекулами. Напівсинтетична молекула ГН має значно менший розмір, ніж молекула самої ГК. Завдяки мукоадгезивним властивостям ГН зв'язує й утримує рідину для оптимального зволоження, що дозволяє цій молекулі протягом тривалого часу утримуватися на очній поверхні. ГН надає зволожувальний, антиоксидантний, регенеруючий і нейропротекторний ефекти [6, 13, 17].

Для відновлення структури рогівки використовують препарати, що впливають на епітеліальний шар, і перевагу надають очним мазям, які поліпшують метаболічні процеси й відновлюють будову епітелію.

Можна виділити наступні переваги мазей перед офтальмологічними розчинами:

— після нанесення вони впливають лише на ушкоджену ділянку й не розтікаються завдяки густій консистенції;

— концентрація діючих компонентів у таких медикаментах досить висока, і після обробки мазями пошкодженої поверхні вона протягом тривалого часу утримує потрібну речовину в оці;

— порівняно з краплями мазі діють більш тривалий час, оскільки вони розчиняються й всмоктуються набагато повільніше.

Використання саме мазевих лікарських форм при лікуванні РЕР має низку переваг, а саме: довге збереження в кон'юнктивальній порожнині, запобігання висиханню рогівки, що захищає нервові закінчення. Отже, офтальмологічні мазі є свого роду захисною пов'язкою для ока.

Останнім часом на ринку України з'явилась офтальмологічна ізотонічна мазь Гілайс® Кеа з натрію гіалуронатом 0,4%, що відповідає таким вимогам. Цей медичний виріб допомагає підтримувати зволоженість і захищати поверхню ока за допомогою захисної плівки. Натрію гіалуронат складається з вуглеводневих ланцюгів, які розподіляються по поверхні рогівки й утворюють структуру, здатну захоплювати молекули води, тим самим поліпшувати бар'єрну функцію епітелію рогівки. При місцевому застосуванні гіалуронова кислота стимулює регенерацію епітелію рогівки й позитивно впливає на епітеліальний шар. Додатково в препараті присутня олія вазелінова і вазелін, завдяки чому препарат має в'язку структуру й забезпечує тривале утримання на поверхні ока й захисну дію навіть під час сну, що є дуже важливим у лікуванні саме РЕР.

Метою нашої роботи було підвищення якості лікування рецидивуючих ерозій рогівки після травматичних ушкоджень.

Матеріали та методи

Під спостереженням перебували 9 пацієнтів (9 очей) віком від 24 до 41 року з РЕР різного ступеня тяжкості. Стан очей оцінювався за функціональними показниками й даними біомікроскопії. Усі пацієнти впродовж останніх декількох місяців отримували препарати для зволоження й епітелізації у вигляді виключно очних крапель. Додатково до основної терапії була призначена офтальмологічна ізотонічна мазь Гілайс® Кеа з натрію гіалуронатом 0,4% на ніч упродовж місяця. Критеріями ефективності лікування були: швидкість епітелізації рогівки й скорочення строків лікування.

Результати

До початку лікування пацієнти відзначали раптове виникнення одностороннього болю в оці з РЕР, як правило, в момент першого пробудження або вночі, що супроводжувалось почервонінням, світлобоязню і сльозотечею. Періодично турбувала поява «туману перед очима». Пацієнти вказували, що симптоми відновлювалися після тертя очей або при дії зовнішніх факторів.

При дослідженні в прямому освітленні, частіше парацентрально, виявлялась ділянка відсутності епітелію, переважно в нижній третині рогівки, із сіруватими включеннями.

Після додавання офтальмологічної ізотонічної мазі Гілайс® Кеа з натрію гіалуронатом 0,4% уже на 5-й день пацієнти відзначали суб'єктивне поліпшення симптомів (зменшення частоти виникнення різкого болю в момент пробудження, рогівкового синдрому і «туману перед оком»). Об'єктивно на 7-й день зменшувалась площа дефекту різною мірою залежно від початкових даних.

Висновки

Включення в загальний комплекс лікування РЕР офтальмологічної ізотонічної мазі Гілайс® Кеа з натрію гіалуронатом 0,4% прискорює епітелізацію рогівки, полегшує суб'єктивний стан пацієнтів і поліпшує якість життя таких хворих. Доцільність застосовування пояснюється більшою в'язкістю мазі порівняно з краплями, що дає змогу довше утримуватися на очній поверхні й надавати більш пролонгований і дієвий ефект.

Конфлікт інтересів. Автори заявляють про відсутність конфлікту інтересів і власної фінансової зацікавленості при підготовці даної статті.

Список літератури

1. Клініка Віллса. Діагностика і лікування очних хвороб. За редакцією Д. Каллома та Б. Чанга. Львів: Медицина світу, 1999. С. 99-101.

2. Agrawal P., Kostakis V., Ramsey A.S. Recurrent corneal erosion. Ophthalmology. 2007 Oct. 114(10). 1953-4.

3. Ahmed F., House R.J., Feldman B.H. Corneal Abrasions and Corneal Foreign Bodies. Prim Care. 2015 Sep. 42(3). 363-75.

4. Das S., Seitz B. Recurrent corneal erosion syndrome. Surv. Ophthalmol. 2008 Jan-Feb. 53(1). 3-15.

5. Dua H.S. Recurrent corneal erosion syndrome. Surv. Ophthalmol. 2008 Nov-Dec. 53(6). 664; author reply 664-5.

6. Graça M.F.P., Miguel S.P., Cabral C.S.D., Correia I.J. Hyaluronic acid-Based wound dressings: A review. Carbohydr. Polym. 2020 Aug 1. 241. 116364.

7. Kang E.Y., Chen H.T., Hsueh Y.J., Chen H.C., Tan H.Y., Hsiao C.H. et al. Corneal Sensitivity and Tear Function in Recurrent Corneal Erosion Syndrome. Invest. Ophthalmol. Vis. Sci. 2020 Mar 9. 61(3). 21.

8. Kirkwood B.J. Recurrent corneal erosion: characteristics and management options. Insight. 2007 Oct-Dec. 32(4). 14-7; quiz 18-9.

9. Kim M.E., Kim D.B. Implementation of the Corneal I Sweep Test in the Diagnosis of Recurrent Corneal Erosion: A 2-Year Retrospective Study. Cornea. 2022 Oct 1. 41(10). 1248-1254.

10. Lin S.R., Aldave A.J., Chodosh J. Recurrent corneal erosion syndrome. Br. J. Ophthalmol. 2019 Sep. 103(9). 1204-1208.

11. Lisch W., Bron A.J., Munier F.L., Schorderet D.F., Tiab L., Lange C. et al. Franceschetti hereditary recurrent corneal erosion. Am. J. Ophthalmol. 2012 Jun. 153(6). 1073-81.e4.

12. Ma I.H., Kuo B.I., Hou Y.C. Recurrent corneal erosion caused by retained sutures in blepharoplasty. Int. Ophthalmol. 2019 Jun. 39(6). 1387-1390.

13. Marinho A., Nunes C., Reis S. Hyaluronic Acid: A Key Ingredient in the Therapy of Inflammation. Biomolecules. 2021 Oct 15. 11(10). 1518.

14. Menon G.J. Recurrent corneal erosion syndrome. Br. J. Ophthalmol. 1999 Nov. 83(11). 1312.

15. Miller D.D., Hasan S.A., Simmons N.L., Stewart M.W. Recurrent corneal erosion: a comprehensive review. Clin. Ophthalmol. 2019 Feb 11. 13. 325-335.

16. Peraza Nieves J., Rocha de Lossada C., Sabater Cruz N., Torras Sanvicens J. Recurrent corneal erosion image by scanning electron microscopy. Indian J. Ophthalmol. 2020 Aug. 68(8). 1666.

17. Pereira H., Sousa D.A., Cunha A., Andrade R., Espregueira-Mendes J., Oliveira J.M., Reis R.L. Hyaluronic Acid. Adv. Exp. Med. Biol. 2018. 1059. 137-153.

18. Tang Y.F., Chong E.W.T. Face Mask-Associated Recurrent Corneal Erosion Syndrome and Corneal Infection. Eye Contact Lens. 2021 Oct 1. 47(10). 573-574

19. Trufanov S.V. Recurrent corneal erosion: modern view of the problem. Vestn. Oftalmol. 2020. 136(5). 2. 317-324.

20. Watson S.L., Leung V. Interventions for recurrent corneal erosions. Cochrane Database Syst. Rev. 2018 Jul 9. 7(7). CD001861.

21. Weiss J.S., Møller H.U., Aldave A.J., Seitz B., Bredrup C., Kivelä T. et al. IC3D classification of corneal dystrophies — edition 2. Cornea. 2015 Feb. 34(2). 117-59.

Отримано/Received 17.11.2022
Рецензовано/Revised 01.12.2022
Прийнято до друку/Accepted 08.12.2022

R.L. Skrypnyk[1], N.A. Tykhonchuk[1], K.O. Usenko[2], O.V. Bushueva[3], G.E. Zakharevych[3]
[1] Bogomolets National Medical University, Kyiv, Ukraine
[2] Shupyk National Healthcare University of Ukraine, Kyiv, Ukraine
[3] Danylo Halytsky Lviv National Medical University, Lviv, Ukraine

Improving the efficiency of treatment for recurrent corneal erosion

Abstract. ***Background.*** Recurrent corneal erosion (RCE) is a chronic disease of the corneal epithelium that manifests as recurrent episodes of sudden onset of pain, usually at first waking or at night, accompanied by redness and corneal syndrome. Of great importance is the search for medications that can shorten the treatment period, accelerate epithelialization, and restore patients' ability to work. Among medicines used to recover the structure of the cornea, preparations that effect the epithelial layer are used, and preference is given to eye ointments, which improve metabolic processes and recover the structure of the epithelium. The purpose of the work was to improve the quality of treatment for recurrent corneal erosions after traumatic injuries. ***Materials and methods.*** Under observation, there were 9 patients (aged 24 to 41 years) with RCE of different degrees of severity. In addition to the main therapy, an ophthalmic isotonic ointment Gilays® Care with sodium hyaluronate 0.4% was prescribed before bed for a month. ***Results.*** After the treatment, already on day 5, patients noted subjective improvement of symptoms (reduction of the frequency of sudden pain on awakening, corneal syndrome and cloudy vision). Objectively, on day 7, the area of a defect of varying degree has decreased depending on the baseline data. ***Conclusions.*** The inclusion of ophthalmic isotonic ointment Gilays® Care with sodium hyaluronate 0.4% in the general treatment for RCE is expedient, due to the ability to stay longer on the ocular surface and provide a more prolonged and powerful effect to accelerate corneal epithelialization, improve the subjective condition of patients and their quality of life.

Keywords: recurrent corneal erosion; traumatic erosions; hyaluronic acid; ophthalmic isotonic ointment; epithelialization; quality of life

АРХІВ ОФТАЛЬМОЛОГІЇ УКРАЇНИ

УДК 617.721 *DOI: https://doi.org/10.22141/2309-8147.10.3.2022.307*

Гузун О.В., Коновалова Н.В., Храменко Н.І., Бушуєва Н.М.

ДУ «Інститут очних хвороб і тканинної терапії ім. В.П. Філатова НАМН України», м. Одеса, Україна

Клінічні особливості профілактики ускладнень та перебігу міопії під впливом комбінованого методу лікування: фотобіомодуляції та тривалої (6 місяців) нутрієнтної терапії

Резюме. ***Актуальність.*** *Проблема короткозорості залишається актуальною через збільшення частоти випадків, схильність до серйозних ускладнень.* ***Мета:*** *визначити клінічні особливості перебігу міопії середнього ступеня та методи профілактики ускладнень шляхом застосування комбінованого методу лікування — фотобіомодуляції (ФБМ) та тривалої (6 місяців) нутрієнтної терапії.* ***Матеріали та методи.*** *Обстежено 52 особи (104 ока) з міопією середнього ступеня. Хворі були розподілені в 2 групи: 27 (54 ока) — основна та 25 (50 очей) — контрольна. Усім 52 пацієнтам був проведений курс фотобіомодуляції на діодному лазері СМ-4.3 (λ = 650 нм, I = 0,4 мВт/см^2, експозиція 300 с). 27 пацієнтам основної групи був рекомендований вітамінно-антиоксидантний комплекс формули AREDS, посилений вітаміном D_3, омега-3 ПНЖК та ресвератролом. Усім пацієнтам було проведено стандартні загальноклінічні й офтальмологічні обстеження.* ***Результати.*** *Значних відмінностей динаміки показників після курсу ФБМ між групами не було. Однак спостереження через 6 місяців визначили, що показник гостроти зору (ГЗ) був на 23 % вищий у групі короткозорих, які отримували вітамінно-антиоксидантний комплекс протягом 6 місяців, ніж у контрольній групі; також за результатами частотного аналізу в групі, яка отримувала нутрицевтик, наприкінці дослідження в 3,1 раза частіше визначалась ГЗ, що була вищою за 0,3. Усі інші показники через 6 місяців спостереження в групі без нутрієнтів поверталися на рівень до лікування. У групі на фоні тривалого 6-місячного прийому вітамінно-антиоксидантного комплексу формули AREDS з вітаміном D_3, омега-3 ПНЖК і ресвератролом відмічена стабілізація резервів акомодації (РА) на 84 % вище, ніж до лікування. Стабілізація колбочкової світової чутливості, варіабельність показника якої була зменшеною у 2 рази на початку дослідження, після лікування на 7-й хвилині досягла нормальних значень. Також у групі з нутрієнтами поліпшилися показники реофтальмографії завдяки стабілізації об'ємного кровонаповнення ока та значному зниженню спазму внутрішньоочних судин (α/t_1) на 17,4 % ($p < 0,05$) через 6 місяців спостереження. Аналіз даних пупілографії наприкінці спостереження виявив зменшення максимальної та мінімальної площі зіниць під час акомодаційної конвергенції в середньому на 13 %, що свідчить про нормалізацію балансу функціонування симпатичного та парасимпатичного відділів ВНС, що іннервують циліарний м'яз, на фоні тривалого прийому вітамінно-антиоксидантного комплексу формули AREDS, посиленого вітаміном D_3, омега-3 ПНЖК і ресвератролом.* ***Висновки.*** *Курс лікування, що містить застосування комбінованого методу лікування: фотобіомодуляції та тривалого 6-місячного прийому вітамінно-антиоксидантного комплексу формули AREDS з вітаміном D_3, омега-3 ПНЖК і ресвератролом, дозволяє значно поліпшити гостроту зору, підвищити резерви акомодації, знизити силу оптичної корекції, стабілізувати внутрішньоочний кровообіг та знизити спазм внутрішньоочних судин крупного калібру шляхом нормалізації балансу функціонування симпатичного та парасимпатичного відділів ВНС та регуляції трофічних механізмів з поліпшенням фотопічної світлової чутливості. Завдяки цьому даний курс терапії сприяє профілактиці ускладнень перебігу міопії середнього ступеня.*

Ключові слова: *міопія; фотобіомодуляція; вітамінно-антиоксидантний комплекс*

© «Архів офтальмології України» / «Archive Of Ukrainian Ophthalmology» («Arhìv oftal´mologìï Ukraïni»), 2022

© Видавець Заславський О.Ю. / Publisher Zaslavsky O.Yu., 2022

Для кореспонденції: Гузун Ольга Володимирівна, кандидат медичних наук, старший науковий співробітник відділення біологічної дії та використання лазерів в офтальмології, ДУ «Інститут очних хвороб і тканинної терапії ім. В.П. Філатова НАМН України», Французький бульвар, 49/51, м. Одеса, 65082, Україна; e-mail: olga.v.guzun@gmail.com, контактний тел.: +38(067)791 41 28

For correspondence: Guzun Olga Volodymyrivna, PhD, senior researcher of the department of biological action and use of lasers in ophthalmology, State Institution "The Filatov Institute of Eye Diseases and Tissue Therapy of the National Academy of Medical Sciences of Ukraine", Frantsuzskii boulevard, 49/51, Odesa, 65061, Ukraine; e-mail: olga.v.guzun@gmail.com, contact phone: +38(067)791 41 28

Вступ

Проблема короткозорості залишається актуальною через постійне збільшення частоти випадків, схильність до серйозних ускладнень. Порушення зору у молодих осіб є проблемою номер один сучасної офтальмології. Міопія останніми десятиліттями набуває масштабів епідемії, що підтверджується неухильним зростанням кількості людей із цим видом рефракційних порушень у всьому світі. За даними низки авторів, частка поширеності міопії у деяких регіонах Азії (Сінгапур, Китай, Японія та Корея) коливається в межах 80–90 %, а в Сеулі досягає 96,5 %. Серед аномалій рефракції міопія посідає перше місце за частотою виникнення і можливим ускладненням клінічного перебігу. Згідно з програмою Всесвітньої організації охорони здоров'я «Профілактика сліпоти у світі», короткозорість визначають як одне з п'яти пріоритетних захворювань, що призводять до сліпоти та потребують активної профілактики [1, 2]. Дослідники передбачають, що до 2050 року половина населення світу (близько 5 мільярдів чоловік), ймовірно, матиме міопічну рефракцію, при цьому п'ята частина припадатиме на міопію високого ступеня [3]. У країнах Азії показник аномалій рефракції досягає 80 %, у Європі цей показник вже становить 25 % [4, 5].

Поширеність міопії швидко зростає, що насамперед пов'язано зі змінами навколишнього середовища, комп'ютеризацією, зміною способу життя, збільшенням зорового навантаження. Було висловлено припущення, що провокуючим фактором міопії може бути те, що сучасна людина проводить набагато більше часу у приміщенні, розглядаючи предмети, розташовані на близькій відстані, ніж у будь-який період історії людства. Це пов'язано з необхідністю знаходження за екраном комп'ютера або постійного використання електронних гаджетів (на роботі, у школі або просто заради задоволення) [6–8]. Сітківка, фоторецептори та пігментний епітелій сітківки відіграють важливу роль у регуляції ремоделювання склеральної тканини шляхом активації сигналу для зростання ока та осьової довжини. Основною причиною появи ускладнень є хоріоретинальні зміни, пов'язані з розтягненням очного яблука, погіршенням гемодинаміки і метаболізму. При короткозорості дистрофічні зміни сітківки викликані порушенням кровообігу в хоріоїдальних і перипапілярних артеріях, а також її механічним розтягненням [9].

Незважаючи на більше ніж 150 років наукових досліджень, досі не було вірогідно виявлено ані причин розвитку та прогресування міопії, ані методів запобігання їй. Консервативні методи лікування хворих є традиційним поєднанням комбінації медикаментозної терапії та фізіотерапевтичних і стимулюючих методів лікування. Вплив на метаболізм сітківки, оптимізація енергетичних процесів у тканинах ока, вплив на перекисне окиснення ліпідів, поліпшення внутрішньоклітинного синтезу білка є факторами впливу комплексної терапії на тканини ока.

У лікуванні міопії є доцільним системне застосування препаратів, що поліпшують гемодинаміку ока. Дефіцит нутрієнтів є фактором ризику очної патології в молодому віці.

Нутрицевтики формули AREDS пройшли клінічні дослідження щодо стандартів доказової медицини (стандартів дослідження лікарських засобів) та довели свою ефективність у веденні пацієнтів з дегенерацією макули, у тому числі доведено знижують ризик втрати зору внаслідок цього захворювання. І тому вітамінно-антиоксидантні комплекси цієї формули стали стандартом для використання в офтальмології з метою підтримки зорових функцій. У разі міопії важливими є ще такі компоненти, як лютеїн і зеаксантин — каротиноїди, що становлять основу макулярного пігменту і запобігають оптичному й оксидативному стресу, який, у свою чергу, є характерним для прогресуючої міопії. У цих каротиноїдів з класу ксантофілів — лютеїну і зеаксантину — є своя, особлива роль у здійсненні антиоксидантного захисту. Каротиноїди є оптичним фільтром для синього спектру, таким чином, забезпечують антиоксидантний захист сітківки, пригнічують перекисне окиснення довголанцюгових поліненасичених жирних кислот. Оскільки ксантофіли не синтезуються в організмі, важливим моментом є визначення стійкості до фотостресу залежно від їх надходження у вигляді харчових добавок [10].

Автори досліджували терапевтичний вплив харчових добавок омега-3 поліненасичених жирних кислот (омега-3 ПНЖК) на прогресування міопії в моделях тварин та на знижену хоріоїдальну перфузію крові, яка була спричинена роботою зблизька, що є фактором ризику розвитку міопії у дітей. А пероральне введення омега-3 ПНЖК у людини з підвищеною роботою зблизька поліпшувало зменшену хоріоїдальну перфузію крові і тим самим зменшувало склеральну гіпоксію. Таким чином, дані цих досліджень на тваринах і людях дозволяють припустити, що омега-3 ПНЖК є потенційними та доступними кандидатами для контролю міопії [11].

Сьогодні дуже активно розглядають фітоалексин ресвератрол (3,4',5-тригідроксистильбен), який міститься у винограді. Ресвератрол може модулювати різні внутрішньоклітинні ферменти, такі як кінази, ліпоксигенази, циклооксигенази та поглиначі вільних радикалів [12], захищає судини від пошкодження [13].

При експериментальній міопії ресвератрол підвищував рівень колагену I і знижував рівні продукції запальних цитокінів, це свідчить про те, що ресвератрол інгібує запальні ефекти, блокуючи відповідні сигнальні шляхи для зниження прогресування міопії [14].

Під впливом дії нутрієнтів відбувається активація ферментів, захист клітин від пошкодження активними формами кисню і вільними радикалами, що приводить до прискорення процесів відновлювання зору після довгострокових зорових навантажень.

Тому клінічний потенціал щодо стабілізації та профілактики ускладнень перебігу міопії середнього ступеня можуть мати нутрицевтики/антиоксиданти (ресвератрол, омега-3 ПНЖК, вітамін D).

Мета: визначити клінічні особливості профілактики ускладнень та перебігу міопії середнього ступеня під впливом застосування комбінованого методу лікування: фотобіомодуляції та тривалої (6 місяців) нутрієнтної терапії.

Матеріали та методи

Це дослідження є відкритим, неінтервенційним, підстава для проведення роботи відповідає Гельсінській декларації про моральне регулювання медичних досліджень, Конвенції Ради Європи про права людини та біомедицину, а також відповідним законам України.

Дослідження виконані при інформованій згоді пацієнтів — 52 особи (104 ока) з міопією середнього ступеня (22 чоловіки і 30 жінок віком від 16 до 37 років (21,3, SD 5,27 року), які перебували на обстеженні та лікуванні в ДУ «Інститут очних хвороб і тканинної терапії ім. В.П. Філатова НАМН України».

Рівень внутрішньоочного тиску (ВОТ) у всіх пацієнтів у середньому становив 14,8, SD 2,32 (від 11 до 19) мм рт.ст. та не відрізнявся в групах дослідження. Результати комп'ютерної периметрії не виходили за межі нормальних показників. Величина передньозадньої осі ока (ПЗО) становила в середньому в 1-й групі 25,54, SD 1,33 мм, у 2-й групі — 25,1, SD 1,2 (від 23,4 до 27,6) мм.

Хворі були розподілені в дві групи: 27 пацієнтів (54 ока) — основна та 25 (50 очей) — контрольна. Усім 52 пацієнтам був проведений курс (10 сеансів) фотобіомодуляції (ФБМ) на діодному лазері СМ-4.3 (λ = 650 нм, I = 0,4 мВт/см^2, експозиція 300 с). Після курсу ФБМ 27 пацієнтам основної групи був рекомендований вітамінно-антиоксидантний комплекс формули AREDS, посилений вітаміном D_3, омега-3 ПНЖК та ресвератролом, по 1 капсулі 1 раз на день протягом 6 місяців. Група контролю була під наглядом і препарат не отримувала.

Критеріями включення в дослідження була наявність міопії середнього ступеня. Критеріями виключення були: наявність в анамнезі цукрового діабету, гострих інфекційних, вірусних, серцево-судинних захворювань, порушення кровообігу в магістральних судинах ока, раніше проведені очні операції, наявність вагітності.

Діагноз «міопія» встановлювали відповідно до Міжнародної класифікації 10-го перегляду (2019 р.).

Функціонально-діагностичне обстеження включало візометрію, рефрактометрію, біомікроскопію, оцінку резервів акомодації (РА) за А. Дашевським, визначення ПЗО, сили оптичної корекції (СОК), світлової чутливості фотопічної аферентної системи (ФСЧ), проведення периметрії, досліджувалися показники об'ємного кровонаповнення ока (RQ, ‰) та тонусу внутрішньоочних судин крупного калібру (α/t_1, %) за даними комп'ютерної реоофтальмографії (РОГ). Дослідження реакцій зіниць проводилося за допомогою комп'ютерного пупілографа ОК2 до, після фотобіомодуляції та через 6 місяців на фоні прийому вітамінно-антиоксидантного комплексу формули AREDS, посиленого вітаміном D_3, омега-3 ПНЖК і ресвератролом.

Аналіз даних проводили за допомогою програмного забезпечення Statistica 10.0 (StatSoft, Inc.). Результати виражали як число, відсоток (%), використовуючи таблиці частот; середнє значення (M) та стандартне відхилення (SD). Нормальність безперервного розподілу даних була перевірена тестом Шапіро — Вілка. Аналіз отриманих результатів проводили з використанням непараметричного тесту Вілкоксона, рангового кореляційного аналізу Спірмена (r_s). Для перевірки графічної значущості різниці між середніми показниками у різних групах використовували дисперсійний аналіз ANOVA. Значення $p < 0,05$ вважалися статистично значущими.

Результати

Рівень ВОТ у всіх пацієнтів був нормальним і залишався стабільним протягом усього періоду спостереження. Результати комп'ютерної периметрії також не змінювалися.

Некоригована гострота зору пацієнтів до лікування коливалася від 0,08 до 0,4, у середньому становила в основній (1-й) групі 0,18, SD 0,07, а в групі контролю (2-й) — 0,17, SD 0,06. Після курсу ФБМ ГЗ підвищилася в середньому в обох групах до 0,31, SD 0,1 ($p < 0,05$). Через 6 місяців спостереження в основній групі відмічена стабілізація ГЗ, тоді як у групі контролю цей показник знизився на 23 % (до 0,24, SD 0,08) ($p < 0,05$) (рис. 1).

Частотний аналіз показав, що до лікування в 1-й та 2-й групі лише 2 та 1 око відповідно мали ГЗ вище ніж 0,3, а ГЗ нижче ніж 0,2 — 30 та 29 очей в 1-й та 2-й групах відповідно. Після курсу лікування гострота зору підвищилася відповідно на 23 та 21 оці в 1-й та 2-й групах до 0,3 та вище. А після 6 місяців прийому вітамінно-антиоксидантного комплексу кількість очей з ГЗ вище ніж 0,3 в основній групі була в 3,1 раза більшою, ніж у контрольній (табл. 1).

Сила оптичної корекції, необхідна для досягнення ГЗ, що дорівнює 1,0, до лікування становила в 1-й групі 3,86 (SD 0,56) дптр, в 2-й — 3,80 (SD 0,59) дптр. Після курсу лікування сила скла зменшилася в середньому на 0,31 дптр ($p < 0,05$) у всіх пацієнтів обох груп. Через 6 місяців спостереження була відмічена стабілізація СОК в основній групі, а в 2-й групі цей показник підвищився на 0,2 дптр ($p < 0,05$) (рис. 2А).

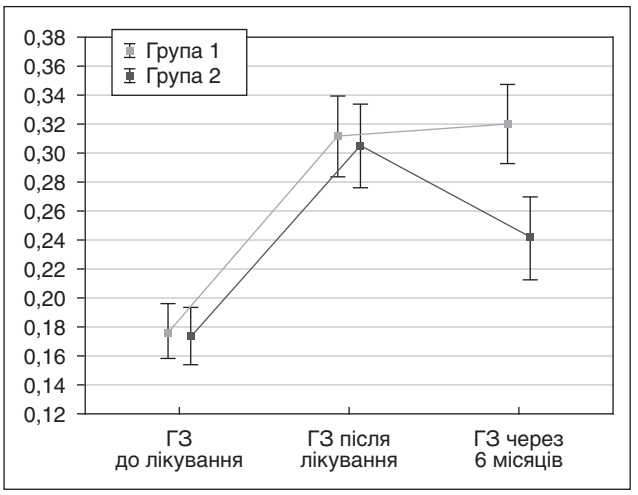

Рисунок 1. Некоригована гострота зору пацієнтів з міопією середнього ступеня до лікування, після фотобіомодуляції та через 6 місяців в 1-й (основній) групі (на фоні прийому вітамінно-антиоксидантного комплексу) та 2-й (контрольній) групі

Таблиця 1. Частотний аналіз розподілу очей з некоригованою гостротою зору пацієнтів з міопією середнього ступеня до лікування, після та через 6 місяців у 1-й (основній) групі та 2-й (контрольній) групі

Термін спостереження	< 0,2		0,2–0,3		> 0,3	
	1	2	1	2	1	2
До лікування	30	29	22	20	2	1
Після лікування	5	7	26	22	23	21
Через 6 місяців	6	13	23	29	25	8

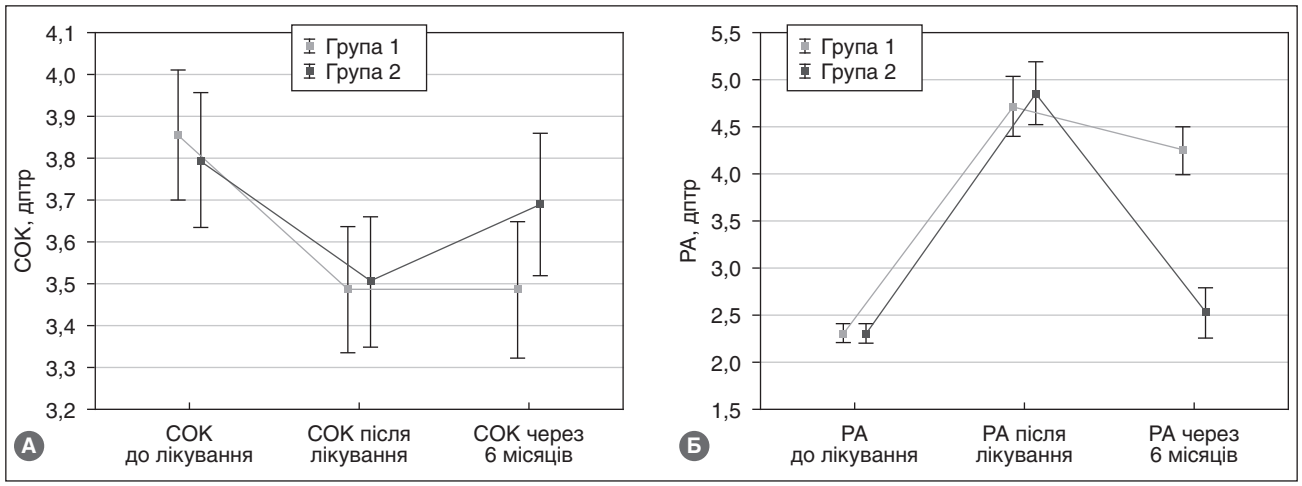

Рисунок 2. Сила оптичної корекції (А) та резерви акомодації (Б) пацієнтів з міопією середнього ступеня до лікування, після та через 6 місяців в 1-й (основній) групі та 2-й (контрольній) групі

Показники РА до лікування коливалися від 2,0 до 3,0 дптр, загалом становили 2,31, SD 0,36 дптр. Після курсу ФБМ у всіх пацієнтів відмічалося підвищення РА ($p < 0,05$) у середньому в 1-й групі на 2,4 дптр (до 4,72, SD 1,29 дптр), у 2-й — на 2,5 дптр (до 4,86, SD 1,06 дптр). Через 6 місяців спостереження відмічена в основній групі стабілізація РА на 84 % вище, ніж до лікування (до 4,52, SD 1,23 дптр) ($p < 0,05$), а в групі контролю цей показник знизився практично до вихідного рівня (рис. 2Б).

Спостереження через 6 місяців показало, що величина ПЗО збільшилася в 1-й групі на 22 % очей (12/54), тоді як у 2-й групі — на 44 % очей (22/50), у середньому на 0,002–0,004 мм (незначно).

Вимірювання фотопічної (колбочкової) світлової чутливості показало її значне зменшення від норми на всіх 7 хвилинах дослідження. Статистичний показник — коефіцієнт варіації ФСЧ — коливався від 89 % на початку дослідження, вказуючи на сильний ступінь дизрегуляції на перших хвилинах, до 16 % на кінцевому етапі включення колбочок у процес адаптації в обох групах. Після лікування відзначалося значне підвищення ФСЧ на 7-й хвилині — 25 % (до 2,12, SD 0,19 лог. од.) в обох групах. В основній групі через 6 місяців спостереження зменшилася варіабельність ФСЧ у 2 рази на початку дослідження та до 21 % на 7-й хвилині (до 2,05, SD 0,18 лог.од.) ($p < 0,05$), що свідчить про нормалізацію регулюючих та трофічних механізмів, які мали тенденцію до поліпшення протягом 6 місяців. Водночас у групі контролю цей показник знизився практично до первинних значень та був лише на 5 % вищий, ніж до лікування (рис. 3).

Вірогідної різниці в об'ємному кровонаповненні ока між пацієнтами з міопією середнього ступеня в основній та контрольній групі до та після ФБМ не було. Показник RQ був знижений в обох групах на 18 і 21 % відповідно. Після ФБМ цей показник зріс в 1-й групі на 16 % та в 2-й групі — на 19 % ($p < 0,05$). Однак через 6 місяців спостереження в групі контролю показник об'ємного кровонаповнення ока знизився на 13 % (до 2,87, SD 0,32 ‰) ($p < 0,05$), тоді як в основній групі,

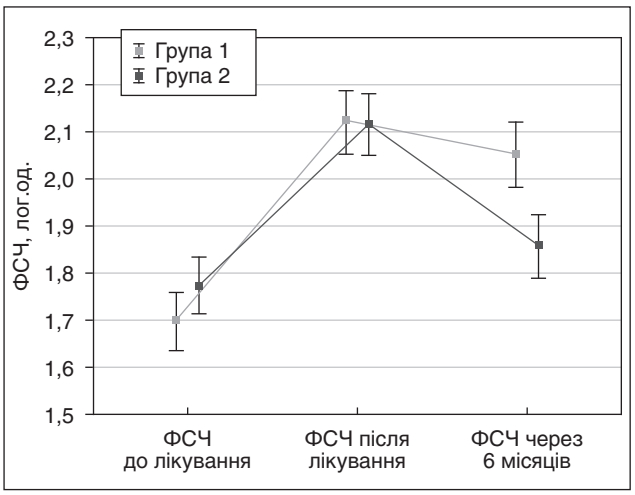

Рисунок 3. Фотопічна (колбочкова) світлова чутливість пацієнтів з міопією середнього ступеня до лікування, після та через 6 місяців в 1-й (основній) групі та 2-й (контрольній) групі. 1-ша (основна) група — 16 пацієнтів (32 ока на фоні нутрієнтної терапії) та 2-га (контрольна) група — 17 пацієнтів (34 ока)

на фоні нутрієнтної терапії, ми відзначили стабілізацію показника RQ (до 3,27, SD 0,34 ‰) ($p < 0,05$) (рис. 4А).

Тонус внутрішньоочних судин великого калібру до лікування був підвищений в обох групах на 33 і 27 % відповідно. Дисперсійний аналіз із повторними вимірюваннями показав, що після курсу ФБМ спазм внутрішньоочних судин зменшився в середньому на 18 % в обох групах ($p < 0,05$). Обстеження через 6 місяців за даними РОГ показало значне зниження спазму внутрішньоочних судин (α/t_1) на 17,4 % ($p < 0,05$) в основній групі пацієнтів, тоді як у групі контролю спазм внутрішньоочних судин посилився до вихідних величин (рис. 4Б).

Крім того, був відмічений позитивний вплив курсу лікування на динаміку максимальної (Smax) та мінімальної (Smin) площі зіниць на фоні тривалої нутрієнтної терапії (рис. 5А, 5Б). До лікування значущих відмінностей між Smax та Smin у групах не було. Дослідження через 6 місяців за даними пупілографії показало: в 1-й групі зменшення Smax та Smin під час акомодаційної конвергенції в середньому на 13 % (Smax до 20,2, SD 3,21 мм², Smin до 16,0, SD 2,81 мм², $p < 0,05$), тоді як у групі контролю ці зміни були незначними.

Обговорення

Глобальна поширеність короткозорості зростає з разючою швидкістю: майже 30 % населення світу сьогодні страждає на короткозорість, і очікується, що до 2050 року ця частка зросте майже до 50 % [15]. Її етіологія багатогранна і містить як генетичні, так і екологічні фактори ризику розвитку та прогресування [16].

Останнім часом велика увага приділяється захисту від розвитку та прогресування міопії, що забезпечується перебуванням на відкритому повітрі. Ми аналізували чотири рандомізовані контрольовані дослідження за участю школярів, де повідомлялося про позитивний вплив від збільшення часу перебування на свіжому повітрі, що було рекомендовано для усіх наших пацієнтів [17, 18].

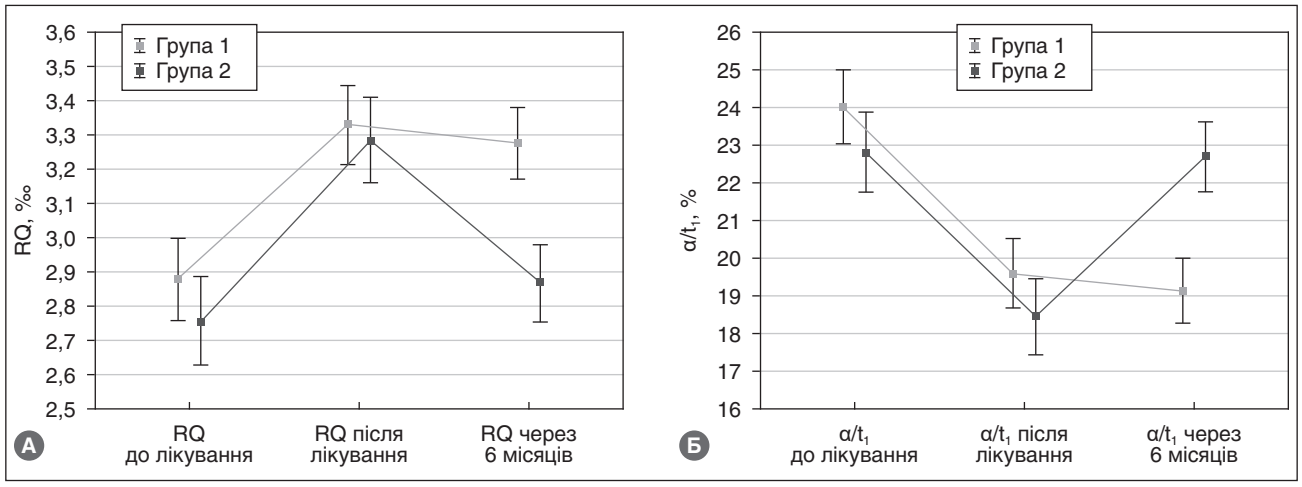

Рисунок 4. Динаміка показників кровонаповнення (А) та тонусу внутрішньоочних судин (Б) за даними комп'ютерної РОГ до лікування, після та через 6 місяців спостереження пацієнтів з міопією середнього ступеня. 1-ша (основна) група — 20 пацієнтів (40 очей на фоні нутрієнтної терапії) та 2-га (контрольна) група — 17 пацієнтів (34 ока)

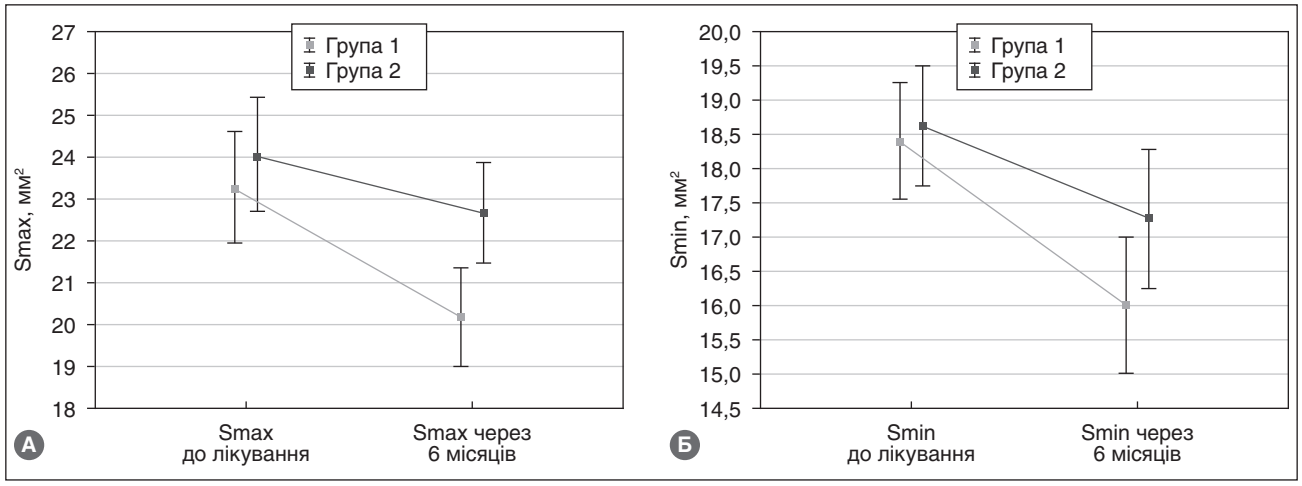

Рисунок 5. Динаміка максимальної (А) та мінімальної (Б) площі зіниць за даними пупілографії до лазерного лікування та через 6 місяців спостереження у пацієнтів з міопією середнього ступеня. 1-ша (основна) група — 19 пацієнтів (38 очей на фоні нутрієнтної терапії) та 2-га (контрольна) група — 18 пацієнтів (36 очей)

Також прогресування міопії серед молодих людей у дорослому віці можливе під час пандемії COVID-19, коли збільшується цілеспрямована діяльність з роботою зблизька та менше часу на відкритому повітрі [19]. Прогресування міопії продовжується більше ніж у третини дорослих протягом третього десятиліття життя, хоча з меншою швидкістю, ніж у дитячому віці [20].

У нашому дослідженні ми не приділяли уваги зростанню маси тіла пацієнтів, тому що брали до уваги одне велике ізраїльське когортне дослідження (N = 106 926), у якому спостерігали чоловіків віком 17–19 років та не було виявлено жодного зв'язку між міопією та зростанням індексу маси тіла [21].

Харчовий статус впливає на зростання і розвиток, зокрема очей. Однак мало уваги приділялося можливому впливу дієти на короткозорість. Міопія нерозривно пов'язана зі зростанням очей і, таким чином, можливо, піддається впливу зміни стилю харчування. Дані літератури показують, що рівень вітаміну D_3 у сироватці крові має зворотний зв'язок з міопією і може асоціюватися із запобіганням її розвитку та прогресуванню [22, 23]. Також немаловажне значення має рівень інших мікроелементів та антиоксидантів.

Омега-3 ПНЖК є фундаментальними структурними компонентами клітинних мембран і навіть попередниками для синтезу багатьох біологічно активних речовин. Доведено, що в підтримці нормального функціонування клітин сітківки бере участь докозагексаєнова кислота (ДГК). В експериментальній моделі ПЕС в умовах окисного стресу було зазначено, що ДГК підвищувала життєздатність клітин ПЕС.

У лікуванні міопії широко застосовуються вітамінно-мінеральні комплекси. Дефіцит мікронутрієнтів є фактором ризику очної патології у молодому віці [10], тому рекомендується використання спеціалізованих вітамінно-мінеральних комплексів, що містять лютеїн, зеаксантин. Лютеїн та зеаксантин, каротиноїди, що становлять основу макулярного пігменту, захищають очі від оптичного та оксидативного стресу, характерного для прогресуючої міопії. Життєздатність ретинального пігментного епітелію також підвищувалася завдяки попередній обробці лютеїном та зеаксантином [24]. Проведені нами обстеження пацієнтів з міопією середнього ступеня через 6 місяців показали позитивну динаміку зорових функцій та роботи акомодаційного апарату ока, значно виражену в групі пацієнтів, які приймали тривало вітамінно-антиоксидантний комплекс формули AREDS, посилений вітаміном D_3, омега-3 ПНЖК і ресвератролом (рис. 1, 2А, 2Б). Значимим був результат частотного аналізу, який виявив у 3,1 раза більшу кількість очей зі збільшенням ГЗ вище за 0,3 у групі, що приймала вітамінно-антиоксидантний комплекс протягом 6 міс, порівняно з групою контролю (табл. 1). Важливо, що був виявлений помірний кореляційний зв'язок між підвищенням резерву акомодації після курсу нутрієнтів та підвищенням гостроти зору ($r_s = 0,45$, $p < 0,05$), а також зменшенням СОК ($r_s = -0,3$, $p < 0,05$) протягом 6 місяців спостереження. Ці дані підтверджують наші попередні дослідження щодо поліпшення показників зорового аналізатора у студентів із астенопією зі строком спостереження 6 місяців на фоні нутрієнтної терапії [25]. Група контролю у ці терміни спостереження продемонструвала зниження показників, проте вони залишалися вищими за початковий рівень.

Комбінований курс лікування, що складався з ФБМ та тривалої нутрієнтної підтримки, сприяв нормалізації регулюючих та трофічних механізмів протягом 6 місяців завдяки поліпшенню та стабілізації колбочкової світлової чутливості, варіабельність показника якої зменшувалася у 2 рази на перших хвилинах дослідження, на 7-й хвилині ФСЧ досягала нормальних значень (рис. 3).

У попередніх дослідженнях ми показали, що вітамінно-антиоксидантний комплекс формули AREDS, посилений вітаміном D_3, омега-3 ПНЖК і ресвератролом, нормалізує тонус внутрішньоочних судин у студентів з акомодативною астенопією та вегетативною дисфункцією [26]. Так само і в цьому дослідженні було виявлено стабілізацію показника об'ємного кровонаповнення ока через 6 місяців спостереження в основній групі. Доведений низький, але значимий кореляційний зв'язок між підвищенням показника об'ємного кровонаповнення ока після курсу нутрієнтів та підвищенням гостроти зору ($r_s = 0,23$, $p < 0,05$) протягом 6 місяців спостереження. Це також було виявлено в роботі, де щільність радіальних перипапілярних капілярів була пов'язана з гостротою зору, і на цей зв'язок впливала довжина ока [27]. У нашому дослідженні ми не спостерігали зв'язку довжини ока з кровообігом, найімовірніше, автори [27] спостерігали хворих на високу міопію. Однак як бачимо з нашого дослідження, корекція кровопостачання ока потрібна навіть при неускладненій міопії середнього ступеня.

За даними дисперсійного аналізу із повторними вимірюваннями ми відмітили, що зменшення спазму внутрішньоочних судин (α/t_1) після курсу ФБМ призвело до стабілізації цього показника у групі пацієнтів з міопією середнього ступеня на фоні 6-місячного курсу вітамінно-антиоксидантного комплексу формули AREDS з вітаміном D_3, омега-3 ПНЖК і ресвератролом (рис. 4А,4Б), тоді як у групі контролю посилився спазм внутрішньоочних судин крупного калібру до вихідних величин.

Ми також аналізували дані пупілографії: у групі з нутрієнтами через 6 місяців спостереження ми визначили зменшення максимальної та мінімальної площі зіниць під час акомодаційної конвергенції в середньому на 13 % (рис. 5А, 5Б). Також важливим було виявлення помірного зворотного кореляційного зв'язку між максимальною площею зіниці та гостротою зору ($r_s = -0,34$, $p < 0,05$) і РА ($r_s = -0,26$, $p < 0,05$). Згідно з нашими даними, відбувається нормалізація балансу функціонування симпатичного та парасимпатичного відділу ВНС, що іннервують циліарний м'яз, на фоні тривалого прийому вітамінно-антиоксидантного комплексу формули AREDS, посиленого вітаміном D_3, омега-3 ПНЖК і ресвератролом.

Величина ПЗО за 6 місяців збільшилася незначно в обох групах (на 0,002–0,004 мм), однак у групі, яка після фотобіомодуляції приймала нутрієнти, таких

пацієнтів було в 2 рази менше, це також обґрунтовує призначення вітамінних комплексів для уповільнення прогресування міопії.

Рання профілактика та лікування особливо важливі, тому що у дітей, у яких розвинулася міопія і які постійно піддаються впливу міопічних стимулів, таких як підвищена робота зблизька, робота з гаджетами, навчання онлайн, з більшою ймовірністю прогресує міопія високого ступеня в дорослому віці, що загрожує значним зниженням зору [28].

Тому ефективна профілактика розвитку та прогресування міопії як багатофакторної офтальмопатології потребує комплексного підходу, який містить різні методи цілеспрямованої оптичної корекції, функціонального впливу та медикаментозної терапії. Використання антиоксидантів та ресвератролу здатне надати як лікувальну, так і профілактичну дію на орган зору при короткозорості. Існування гематоофтальмічного бар'єра ускладнює проникнення багатьох лікарських засобів у задні відділи ока. Лютеїн та зеаксантин можуть проникати через бар'єр завдяки своїй здатності розчинятися у ліпідах шляхом пасивної дифузії. На увагу клінічного лікаря заслуговують комплекси, що відповідають компонентам формули багатоцентрового дослідження AREDS-2, які посилені вітаміном D_3, омега-3 ПНЖК і ресвератролом і являють собою збалансоване джерело необхідних для ока речовин.

Висновки

На розвиток міопії впливають багато факторів: біомеханічні, біохімічні, морфологічні, гемодинамічні. Ці фактори є ключовими у розробці методів прогнозування та профілактики розвитку патологічної міопії.

Для профілактики виникнення ускладнень доцільно перебувати під наглядом лікаря-офтальмолога та регулярно приймати підтримуючі курси лікування.

Курс лікування, що передбачає застосування комбінованого методу лікування — фотобіомодуляції та тривалого 6-місячного прийому вітамінно-антиоксидантного комплексу формули AREDS з вітаміном D_3, омега-3 ПНЖК і ресвератролом, дозволяє значно поліпшити гостроту зору, підвищити резерви акомодації, знизити силу оптичної корекції, стабілізувати внутрішньоочний кровообіг та знизити спазм внутрішньоочних судин крупного калібру шляхом нормалізації балансу функціонування симпатичного та парасимпатичного відділів ВНС та регуляції трофічних механізмів з поліпшенням фотопічної світлової чутливості. ПНЖК, ресвератрол, вітаміни та мікроелементи, що входять до складу вітамінно-антиоксидантного комплексу, сприяють нормалізації обмінних процесів у тканинах ока.

Завдяки цьому даний метод лікування сприяє профілактиці ускладнень перебігу міопії середнього ступеня.

Конфлікт інтересів. Автори заявляють про відсутність конфлікту інтересів та власної фінансової зацікавленості при підготовці даної статті.

Внесок авторів у підготовку статті. *Гузун О.В.* — збір даних, інтерпретація даних, рецензування; *Коновалова Н.В.* — розробка концепції, проєктування, аналіз даних, підготовка рукопису; *Храменко Н.І.* — розробка концепції, проведення досліджень, рецензування; *Бушуєва Н.М.* — збір та аналіз даних, рецензування рукопису.

Список літератури

1. Wong Y.-L., Sabanayagam C., Wong C.-W., et al. Six-year changes in myopic macular degeneration in adults of the Singapore Epidemiology of Eye Diseases study. Invest. Ophthalmol. Vis. Sci. 2020. 61(4). 14. DOI: 10.1167/iovs.61.4.14.

2. Saw S.-M., Matsumura S., Hoang Q.V. Prevention and management of myopia and myopic pathology. Invest. Ophthalmol. Vis. Sci. 2019. 60. 488-499. DOI: 10.1167/iovs.18-25221.

3. Holden B.A., Fricke T.R., Wilson D.A., Jong M., Naidoo K.S., Sankaridurg P., et al. Global prevalence of myopia and high myopia and temporal trends from 2000 through 2050. Ophthalmology. 2016. 123. 5. 1036-1042. DOI: 10.1016/j.ophtha.2016.01.006.

4. Pizzarello L., Abiose A., Duerksen R., et al. Prevalence of Low Vision in Owerri Municipal Local Government Area of Imo State, Nigeria. American Journal of Biomedical Research. 2019. 7(1). 9-13.

5. Theophanous C., Modjtahedi B.S., Batech M. Myopia prevalence and risk factors in children. Ophthalmic Physio. 2018. 12. 1581-1587.

6. Pan C.W., Wu R.K., Li J. et al. Variation in prevalence of myopia between generations of migrant indians living in Singapore. Am. J. Ophthalmol. 2012. 154. 376-381.

7. Zhou S., Yang L., Lu B., Wang H., Xu T., Du D., et al. Association between parents' attitudes and behaviors toward children's visual care and myopia risk in school-aged children (meta-analis). Medicine. 2017. 96. 52. e9270. DOI: 10.1097/MD.0000000000009270.

8. Morgan I.G., French A.N., Ashby R.S., Guo X., Ding X., He M., Rose K.A. The epidemics of myopia: Aetiology and prevention. Prog. Retin. Eye Res. 2018 Jan. 62. 134-149. doi: 10.1016/j.preteyeres.2017.09.004. Epub 2017 Sep 23.

9. Li J., Zhao X., Chen S., et al. Patterns of Fundus Autofluorescence in Eyes with Myopic Atrophy Maculopathy: A Consecutive Case Series Study. Curr. Eye Res. 2020. 17. 1-5. DOI: 10.1080/02713683.2020.1857780.

10. Lutein + zeaxanthin and omega-3 fatty acids for age-related macular degeneration: the Age-Related Eye Disease Study 2 (AREDS2) randomized clinical trial. JAMA. 2013. 309(19). 2005-2015. DOI: 10.1001/jama.2013.4997.

11. Pan M., Zhao F., Xie B., et al. Dietary ω-3 polyunsaturated fatty acids are protective for myopia. Proc. Natl. Acad. Sci. USA. 2021. 118(43). e2104689118. DOI: 10.1073/pnas.2104689118.

12. Huang F.C., Kuo H.C., Huang Y.H., Yu H.R., Li S.C., Kuo H.C. Anti-inflammatory effect of resveratrol in human coronary arterial endothelial cells via induction of autophagy: Implication for the treatment of Kawasaki disease. BMC Pharmacol. Toxicol. 2017. 18. 3. DOI: 10.1186/s40360-016-0109-2.

13. Li H., Xia N., Hasselwander S., Daiber A. Resveratrol and Vascular Function. Int. J. Mol. Sci. 2019. 20. 2155. doi: 10.3390/ijms20092155.

14. Hsu Y.A., Chen C.S., Wang Y.C., Lin E.S., Chang C.Y., Chen J.J., et al. Anti-Inflammatory Effects of Resveratrol on Human Retinal Pigment Cells and a Myopia Animal Model. Curr. Issues Mol. Biol. 2021 Jul 16. 43(2). 716-727. doi: 10.3390/cimb43020052. PMID: 34287272; PMCID: PMC8929083.

15. Sankaridurg P., Tahhan N., Kandel H., Naduvilath T., Zou H., Frick K.D., et al. IMI Impact of Myopia. Invest. Ophthalmol. Vis. Sci. 2021 Apr 28. 62(5). 2.

16. Lee S.S., Mackey D.A. Prevalence and Risk Factors of Myopia in Young Adults: Review of Findings From the Raine Study. Front Public Health. 2022 Apr 27. 10. 861044.

17. Wu P.C.C., Chen C.Y.C.T., Lin K.K., et al. Myopia Prevention and Outdoor Light Intensity in a School-Based Cluster Randomized Trial. Ophthalmology. 2018. 125. 1239-50.

18. Jin J.X., Hua W.J., Jiang X., et al. Effect of Outdoor Activity on Myopia Onset and Progression in School-Aged Children in Northeast China: The Sujiatun Eye Care Study. BMC Ophthalmol. 2015. 15. 73-84.

19. Kohmarn T., Srisurattanamethakul N., Watcharapalakorn A., Poyomtip T., Poolsanam C. Outbreak of COVID-19-Related Myopia Progression in Adults: A Preliminary Study. Clin. Optom. (Auckl). 2022 Aug 4. 14. 125-131.

20. Lee S.S., Lingham G., Sanfilippo P.G., Hammond C.J., Saw S.M., Guggenheim J.A., Yazar S., Mackey D.A. Incidence and Progression of Myopia in Early Adulthood. JAMA Ophthalmol. 2022 Feb 1. 140(2). 162-169.

21. Rosner M., Laor A., Belkin M. Myopia and Stature: Findings in a Population of 106,926 Males. Eur. J. Ophthalmol. 1995. 5. 1-6.

22. Wahyudi D., Reiki W., Hardhono. Suhartono The Effect of Vitamin-D and Sunlight to Progressive Myopia in Students with Glasses Correction. Pak. J. Med. Health Sci. 2020. 14. 1588-1591.

23. Chan H.N., Zhang X.J., Ling X.T., Bui C.H., Wang Y.M., Ip P., et al. Vitamin D and Ocular Diseases: A Systematic Review. Int. J. Mol. Sci. 2022 Apr 11. 23(8). 4226.

24. Leung H.H., Galano J.M., Crauste C., Durand T., Lee J.C. Combination of lutein and zeaxanthin, and DHA regulated polyunsaturated fatty acid oxidation in H2O2-stressed retinal cells. Neurochem. Res. 2020. 45. 1007-1019.

25. Guzun O.V., Khramenko N.I. Effektivnost' lazernoj stimulyacii i nutrientnoj terapii v lechenii astenopii studentov [Efficacy of laser stimulation of the retina with subsequent nutrient supplementation for treatment of asthenopia in students]. J. Ophthalmol. Ukraine. 2018. 1. 19-25.

26. Guzun O.V., Khramenko N.I., Dukhaer Shakir, Bushueva N.M. Lazernaya stimulyacziya pri nutrientnoj podderzhke v lechenii akkomodativnoj astenopii u studentov s vegetativnoj disfunkcziej [Laser stimulation with nutritional support in the treatment of accommodative asthenopia in students with autonomic dysfunction]. Ophthalmology. Eastern Europe. 2020. 10(3). 284-293.

27. Ye J., Lin J., Shen M., Chen W., Zhang R., Lu F., Shao Y. Reduced Radial Peripapillary Capillary in Pathological Myopia Is Correlated With Visual Acuity. Front Neurosci. 2022 Apr 8. 16. 818530. DOI: 10.1186/s40360-016-0109-2.

28. Vongphanit J., Mitchell P., Wang J.J. Prevalence and progression of myopic retinopathy in an older population. Ophthalmology. 2002. 109. 704-711. DOI: 10.1016/s0161-6420(01)01024-7.

Отримано/Received 28.10.2022
Рецензовано/Revised 10.11.2022
Прийнято до друку/Accepted 15.11.2022

O.V. Guzun, N.V. Konovalova, N.I. Khramenko, N.M. Bushueva
State Institution "The Filatov Institute of Eye Diseases and Tissue Therapy of the National Academy of Medical Sciences of Ukraine", Odesa, Ukraine

Clinical features of the prevention of complications and the course of myopia under the influence of a combined method of treatment: photobiomodulation and long-term (6 months) nutrient therapy

Abstract. ***Background.*** The problem of myopia remains relevant due to an increase in its frequency and the tendency to serious complications. Purpose: to determine the clinical features of the course of moderate myopia and methods to prevent complications by using a combined method of treatment — photobiomodulation (PBM) and long-term (6 months) nutrient therapy. ***Materials and methods.*** Fifty-two people (104 eyes) with moderate myopia were examined. They were divided into 2 groups: 27 (54 eyes) — main one and 25 (50 eyes) — controls. All 52 patients underwent a course of PBM using a SM-4.3 diode laser ($\lambda = 650$ nm, $I = 0.4$ mW/cm^2, exposure of 300 sec). Twenty-seven people of the main group were recommended the vitamin-antioxidant complex of the AREDS formula, enhanced with vitamin D_3, omega-3 polyunsaturated fatty acids (PUFA) and resveratrol. All patients underwent standard general clinical and ophthalmological examinations. ***Results.*** There were no significant differences in the dynamics of indicators after the PBM course between the groups. However, a follow-up after 6 months determined that visual acuity was 23 % higher in the myopic group receiving the vitamin-antioxidant complex for 6 months than in controls; also, according to the results of the frequency analysis, in the group taking a nutraceutical, the visual acuity higher than 0.3 was determined 3.1 times more often by the end of the study. The data of all other indicators after 6 months of observation in the group without nutrients returned to the level before treatment. On the background of a long-term 6-month intake of the vitamin-antioxidant complex of the AREDS formula with vitamin D_3, omega-3 PUFA and resveratrol, a stabilization of the accommodation reserve was 84 % higher than before treatment. Stabilization of cone spectral sensitivity whose indicator of variability reduced by 2 times at the beginning of the study, after the treatment at the 7th minute has reached normal values. Also, in the group with nutrients, the indicators of rheophthalmography were improved due to the stabilization of the volumetric blood filling of the eye and a significant decrease in the spasm of intraocular vessels ($\alpha/t1$) by 17.4 % ($p < 0.05$) after 6 months of observation. Analysis of pupillography data at the end of observation revealed a decrease in the maximum and minimum pupil area during accommodative convergence by an average of 13 %, which shows the normalization of the balance of the functioning of the sympathetic and parasympathetic parts of the autonomic nervous system that innervate the ciliary muscle against the background of a long-term administration of the vitamin-antioxidant complex of the AREDS formula, enhanced with vitamin D_3, omega-3 PUFA and resveratrol. ***Conclusions.*** The course of treatment, which includes the use of a combined method of treatment: photobiomodulation and a long-term 6-month intake of the vitamin-antioxidant complex of the AREDS formula with vitamin D_3, omega-3 PUFA and resveratrol, allows you to significantly improve visual acuity, increase accommodation reserves, reduce the power of optical correction, stabilize intraocular blood circulation and reduce spasm of large intraocular vessels due to normalization of the balance of functioning of the sympathetic and parasympathetic parts of the autonomic nervous system and regulation of trophic mechanisms with improvement of photopic light sensitivity. Thanks to this, such course of therapy contributes to the prevention of complications of moderate myopia.

Keywords: myopia; photobiomodulation; vitamin-antioxidant complex

АРХІВ ОФТАЛЬМОЛОГІЇ УКРАЇНИ

УДК 617.753.21 DOI: https://doi.org/10.22141/2309-8147.10.3.2022.308

Табалюк Т.А.[1], Ваврищук А.С.[1], Гукалюк І.О.[2], Табалюк А.М.[2]
Центр корекції зору, м. Тернопіль, Україна
Тернопільська класична гімназія, м. Тернопіль, Україна

Вплив віртуального тренування Vivid Vision (США) на зорові функції школярів з міопією слабкого ступеня

Резюме. *У роботі вперше показано ефективність віртуального тренування Vivid Vision (США) при міопії слабкого ступеня у школярів. Під спостереженням протягом одного року перебувало 25 соматично здорових школярів (50 очей) віком від 6 до 16 років зі слабкою короткозорістю, які пройшли 5 віртуальних тренінгів зору. Було встановлено підвищення у них гостроти зору, зниження показників динамічної рефракції, поліпшення резервів абсолютної акомодації під впливом 3D-вправ; оцінено чинники, що впливають на тривалість ефекту.*

Ключові слова: *міопія; гострота зору; школярі; віртуальне тренування зору; рефракція; акомодація; дофамін*

Вступ

Міопія — це тиха епідемія. Вона вражає кожну третю людину у світі. За останні 25 років поширеність короткозорості зросла приблизно вдвічі — зараз понад 40 % дітей віком від 5 до 19 років є короткозорими. Пояснення причин цієї тенденції є різноманітними. І наразі основними факторами вважаються широке застосування цифрових пристроїв, збільшення часу, проведеного за читанням, та зменшення часу перебування на свіжому повітрі. Однак остаточна причина залишається незрозумілою [1, 4, 7, 18].

Пандемія COVID-19 та війна внесли свої корективи і збільшили час перебування школярів перед моніторами у зв'язку із зростанням тривалості онлайн-навчання [2, 3, 10]. Популярною тепер є дофамінова теорія [11]. Основною причиною хвороби вважається недостатнє вивільнення дофаміну нервовими клітинами сітківки, що стимулює розтягнення заднього сегмента ока [14, 15].

Міопію тепер виявляють як у дошкільнят, так і в дорослих старше за 25 років, хоча левова частка діагностується саме у школярів [6]. Саме в цьому віці має місце збільшення частоти слабкого зору. Його погіршення щороку виявляють десь у 250–270 тисяч українських дітей. Загалом майже 3 мільйони, а то й більше школярів мають поганий зір [5]. Тому пошук дієвих засобів лікування і профілактики короткозорості саме у шкільному віці є сьогодні особливо актуальним.

Мета: оцінити вплив віртуального тренування зору Vivid Vision (США) на зорові функції школярів при міопії слабкого ступеня.

Матеріали та методи

Під нашим спостереженням перебувало 25 соматично здорових школярів (50 очей) віком від 6 до 16 років (у середньому 10,48 ± 2,38 року) з міопією слабкого ступеня. З них 15 дівчат (60 %) та 10 хлопців (40 %). Дані розподілу наведено на рис. 1.

Короткозорість коливалась від –0,5 до –2,75 дптр (середній показник динамічної клінічної рефракції — Му 1,62 ± 0,43 дптр). Авторефрактометрію здійснювали на приладі Topcon KR8900 (Японія) після 3-разової фракційної атропінізації циклопентолатом при первинному обстеженні (Му 1,49 ± 0,51 дптр). Статична рефракція виявилась нижчою, ніж динамічна ($p > 0,05$). Далі повторювали лише заміри динамічних показників: через 1 тиждень, 1, 3, 6, 9 та 12 місяців після курсу 3D-вправ. Із дослідження виключались школярі із патологією сітківки чи інших структур ока та з розладами бінокулярного зору.

© «Архів офтальмології України» / «Archive Of Ukrainian Ophthalmology» («Arhìv oftal´mologìï Ukraïni»), 2022
© Видавець Заславський О.Ю. / Publisher Zaslavsky O.Yu., 2022

Для кореспонденції: Тетяна Табалюк, к.м.н., Центр корекції зору, м. Тернопіль, 46000, Україна; e-mail: t.tabalyuk@gmail.com
For correspondence: Tetyana Tabalyuk, PhD, Centre of the vision correction, Ternopil, 46001, Ukraine; e-mail: t.tabalyuk@gmail.com

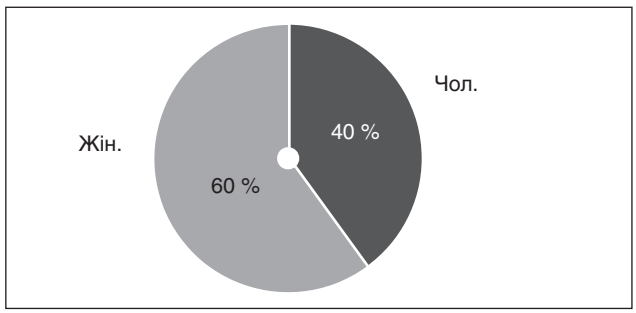

Рисунок 1. Розподіл обстежених школярів за статтю

Гостроту зору визначали за проєкційною таблицею (проєктор знаків Essilor CPE070, Франція) до і через 1 тиждень, 1, 3, 6, 9 та 12 місяців після курсу тренувань Vivid Vision згідно з формулою Снеллена.

Резерви абсолютної акомодації (РАА) визначали за найменшою силою розсіюючого скла, що призводить до затуманення корегованого (найвищого) зору. Для цього користувались набором пробних скелець Carl Zeiss Jena (Німеччина). За РАА спостерігали у динаміці протягом року.

Віртуальна платформа Vivid Vision — найпрогресивніша система для тренування зору у світі [9]. Вона розроблена науковцями США і використовується в основному для лікування «лінивого ока» [16]. Терапія спрямована на поліпшення гостроти зору, хоча одночасно вдосконалюються моторні і фузійні резерви та стереопсис [8, 17].

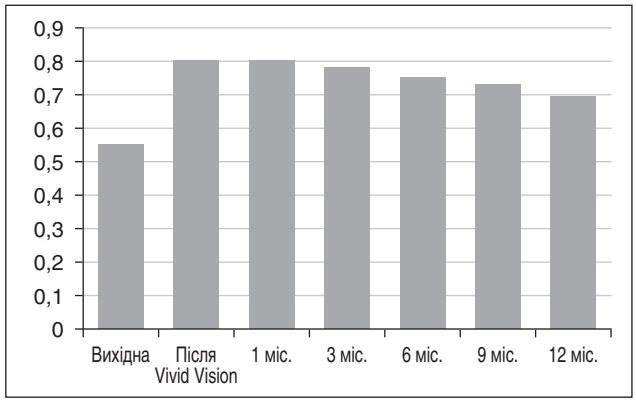

Рисунок 2. Динаміка середньої гостроти зору школярів з міопією слабкого ступеня

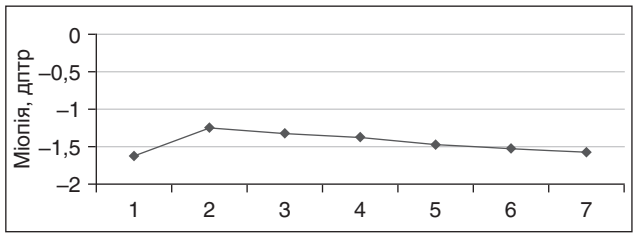

Рисунок 3. Середнє значення динамічної рефракції дітей шкільного віку до і після 3D-вправ

Примітки: 1 — вихідні дані; 2 — через 1 тиждень після Vivid Vision; 3 — через 1 місяць: 4 — через 3 місяці; 5 — через пів року; 6 — через 9 місяців; 7 — через 1 рік спостереження.

Усі школярі пройшли п'ять 30-хвилинних тренувань Vivid Vision (США) 1 раз на тиждень. Тренування містило 4 інтерактивні гри по 7–8 хвилин із щоразовим поступовим підвищенням рівня складності: Pepper Picker, Barnyard Bouence, Breaker, Bubbles. Жоден з обстежених школярів не користувався засобами корекції до запропонованого методу віртуального впливу.

Усі учні щоразу проходили анкетування щодо їхнього режиму дня і зорових звичок згідно з планом:

1. Тривалість зорового навантаження протягом дня? Онлайн чи офлайн? Період онлайн-навчання? Перша чи друга зміна?
2. Скільки часу витрачаєте на виконання домашніх завдань?
3. Чи маєте додаткові заняття? Як часто?
4. Чим займаєтесь на перерві? Чи виконуєте зорову гімнастику?
5. Скільки часу проводите на свіжому повітрі?
6. Яким гаджетам надаєте перевагу? Скільки часу? Чи робите паузи?
7. Як часто обходитеся без цифрових пристроїв на вихідних та канікулах?
8. Чи займаєтеся спортом? Яким саме? Скільки разів на тиждень?
9. Період сну? Чи використовуєте гаджети перед сном?
10. Чи є у вашому раціоні продукти, що містять вітаміни для очей?
11. Чи хороше у вас робоче місце вдома, чи достатньо воно освітлюється?
12. Чи читаєте ви лежачи? У рухомому транспорті?

Результати та обговорення

Гострота зору до початку лікування була у межах від 0,2 до 0,9 (у середньому 0,55 ± 0,14). Віртуальне тренування Vivid Vision поліпшило зір усіх очей: на 40 % (або 4 рядки таблиці Снеллена) у 2 випадках (4 %), на 30 % (або 3 рядки таблиці Снеллена) у 24 випадках (48 %), на 20 % (або 2 рядки) у 20 випадках (40 %) та на 10 % (або 1 рядок таблиці Снеллена) у 4 випадках (8 %). Показник гостроти зору після курсу 3D-вправ коливався від 0,3 до 1,0 і у середньому становив 0,80 ± 0,12. Тобто гострота зору суттєво підвищилася після тренування Vivid Vision ($p > 0,05$).

Ефект тренування утримувався від 3 (4 %) до 12 місяців (36 %). Слід зауважити, що термін спостереження становив один рік, тому ми не можемо обговорювати довший термін тривалості ефекту. У 32 % дітей відмічено послаблення гостроти зору, але вище від вихідного рівня через 6 місяців, а у 28 % — через 9 місяців. Лише на 2 очах (4 %) з найнижчою вихідною гостротою зору нами відмічено досягнення вихідного рівня зору, тобто внаслідок тренування додався лише 1 рядок таблиці Снеллена через 3 місяці спостереження. На тривалість ефекту, на нашу думку, впливали особливості режиму і зорових звичок. Середні значення гостроти зору у процесі дослідження наведено на рис. 2. Як з нього випливає, гострота зору поступово знижувалася протягом року, але її показник усе одно залишався вищим від вихідного ($p > 0,05$).

Динамічна рефракція до початку тренування коливалась від –0,75 до –2,75 дптр і становила у середньому My 1,62 ± 0,43 D, а після завершення курсу зменшилась (p > 0,05). Показники були у межах від –0,5 до –2,5 дптр (у середньому My 1,26 ± 0,43 D), тобто більш наближались до статичної рефракції. Поступово до кінця року показники рефракції підвищувались, але були нижчими від уперше досліджених (p > 0,05) (рис. 3).

Це пов'язано, на нашу думку, із зміцненням акомодаційного м'яза і зростанням резервів абсолютної акомодації. Так, до тренування резерви були у межах від 1,0 до 5,0 дптр (у середньому 2,7 ± 0,9 D), а після пройденого курсу зросли (p < 0,05) у середньому до 5,9 ± 1,2 D і коливались від 2,0 до 10,0 дптр. Резерви поступово знижувались до кінця року, але залишались вищими від вихідних (p > 0,05). Дані наведено на рис. 4.

На основі проведеного анкетування нами було встановлено, що на тривалість ефекту впливали особливості режиму дня, зорові звички, заняття спортом, раціон, виконання гімнастики для очей у паузах між зоровою роботою. Як правило, показники були гіршими у тих, хто більше часу навчався дистанційно. Ті, хто прислухався до наших порад і змінив свої зорові звички (зменшив час користування гаджетами, збільшив період перебування на вулиці, намагався робити паузи і зорову гімнастику кожні пів години — годину зорової роботи), зберіг свій зір на вищому рівні і на триваліший період. За даними анкетування, таких, хто неухильно дотримувався рекомендацій протягом року, було 6 учнів (24 %), хто виконував, але нерегулярно, не весь період, не всі поради або ж лише у перші дні після нагадування, — 14 школярів (56 %), а тих, хто не змінив своїх зорових звичок — 5 (20 %). Дані наведено на рис. 5.

Отже, на нашу думку, віртуальне тренування Vivid Vision (США) покращує гостроту зору міопічних очей у школярів шляхом активації роботи сітківки та коркових зорових центрів, зміцнення акомодаційного м'яза. Світлові стимули під час інтерактивних ігор, очевидно, призводять до збільшення рівня дофаміну — нейромедіатора, що нормалізує підвищену швидкість росту міопічного ока [11]. Ці дані дещо перекликаються із клінічним дослідженням щодо ефективності додатку до смартфону MyopiaX у зупинці прогресування міопії у дітей, яке розпочалось у листопаді 2021 року [12, 14].

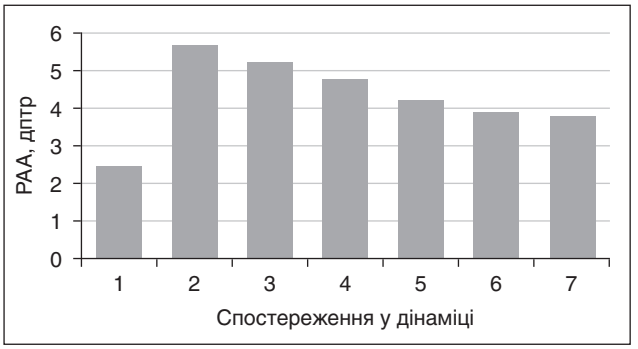

Рисунок 4. Показники резервів абсолютної акомодації обстежених школярів

Примітки: 1 — вихідні дані; 2 — через 1 тиждень після Vivid Vision; 3 — через 1 місяць; 4 — через 3 місяці; 5 — через пів року; 6 — через 9 місяців; 7 — через 1 рік.

Рисунок 5. Розподіл обстежених учнів за дотриманням рекомендацій

Висновки

Віртуальне тренування зору Vivid Vision (США) поліпшує зорові функції школярів з міопією слабкого ступеня:

1. Гострота зору зростає на період від 3 до 12 місяців (p > 0,05).

2. Динамічна рефракція наближається до показників статичної й ефект утримується до 1 року (p > 0,05).

3. Збільшуються (p < 0,05) резерви абсолютної акомодації на період до 1 року (p > 0,05).

4. Дотримання зорового режиму, збільшення часу перебування на свіжому повітрі, зменшення періоду користування гаджетами, виконання зорової гімнастики подовжує термін поліпшення зору дітей шкільного віку після 3D-вправ.

При високих показниках вихідної гостроти зору (понад 0,6) курс Vivid Vision можна рекомендувати як тимчасову альтернативу окулярній корекції.

Конфлікт інтересів. Автори заявляють про відсутність конфлікту інтересів та власної фінансової зацікавленості при підготовці даної статті.

Список літератури

1. Аверьянова О., Feinbaum C., Rodriguez G., Koffle B. Пандемія міопії — це багатофакторна ситуація. Health-ua.com. 2018. https://health-ua.com/article/35306-pandemiya-miopii--eto-mnogofaktornaya-situatciya.

2. Дистанційне навчання: як зберегти зір школяра. Департамент охорони здоров'я Полтавської обласної держадміністрації. 2021, жовтень. http://uoz.gov.ua/2021/10/25/%D0%B4%D0%B8%D1%81%D1%82%D0%B0%D0%BD%D1%86%D1%96%D0%B9%D0%BD%D0%B5-%D0%BD%D0%B0%D0%B2%D1%87%D0%B0%D0%B-D%D0%BD%D1%8F-%D1%8F%D0%BA-%D0%B7%D0%B1%D0%B5%D1%80%D0%B5%D0%B3%D1%82%D0%B8-%D0%B7%D1%96%D1%80/

3. Землянська О.В., Третякова Л.Д., Праховнік Н.А., Семененко Р.Ю. Вплив дистанційної форми навчання на психічне та фізичне здоров'я студента. Київ, 2020. https://ela.kpi.ua/bitstream/123456789/39613/1/2020-34.pdf.

4. Міопія. Український офтальмологічниий портал. https://vision-ua.org/miopiya/

5. Риков С.О. Найуразливіша категорія населення щодо погіршення зору — діти шкільного віку. Голос України. 2018, березень. http://www.golos.com.ua/article/301135.

6. Чому міопія важлива: 5 речей, які необхідно знати. Асоціація дитячих офтальмологів та оптометристів України. 2019, липень. http://uapo.org.ua/%D1%87%D0%BE%D0%BC%D1%83-%D0%BC%D1%96%D0%BE%D0%BF%D1%96%D1%8F-%D0%B2%D0%B0%D0%B6%D0%BB%D0%B8%D0%B2%D0%B0-5-%D1%80%D0%B5%D1%87%D0%B5%D0%B9-%D1%-8F%D0%BA%D1%96-%D0%BD%D0%B5%D0%BE%D0%B1%D1%85%D1%96/

7. Юлаєва Ю. Як вирішити великі проблеми маленьких очей [електронний ресурс]. https://ukr.segodnya.ua/lifestyle/food_wellness/u-kazhdogo-chetvertogo-v-mladsheklassnika-v-ukraine-est-blizorukost-eksperty-748095.html.

8. Backus B.T., Dornbos B.D. Tran Use of virtual reality to assess anf treat weaknes in human stereoscopic vision. COVD. 2019.

9. Backus B., Tran T. Clinical use of the Vivid Vision system to treat disorders of binoculat vision. O.J. 2017.

10. Deiner M.S., Damato B.E. Implementing and monitoring at-home reality oculo-kinetic perimetry during COVID-19. Ophthalmology. 2020. 127 (9). 1258.

11. Dopamine and Myopia Control. Institute for Control of Eye Myopia in Children. https://www.myopiainstitute.com/types-of-myopia-control/dopamine-and-myopia-control/

12. MyopiaX Treatment for the Reduction of Myopia Progression in Children and Adolescents: Safety and Efficacy Investigation (MyopiaX-1). U.S. National Library of Medicine. https://clinicaltrials.gov/ct2/show/NCT04967287.

13. MyopiaX® digital health product for childhood myopia. Life Sciences-Europe.com. https://www.life-sciences-europe.com/product/myopiax-digital-health-product-dopavision-gmbh-therapeutic-dtx-2001-33272.html.

14. Nickla D.L. Ocular diurnal rhythms and eye growth regulation: where we are 50 years after Lauber. Exp. Eye Res. 2013 Sep. 114. 25-34. doi: 10.1016/j.exer.2012.12.013. Epub 2013 Jan 5.

15. Ohngemach S., Feldkaemper M., Schaeffel F. Pineal control of the dopamine D2-receptor gene and dopamine release in the retina of the chicken and their possible relation to growth rhythms of the eye. J. Pineal. Res. 2001 Sep. 31(2). 145-54.

16. Virtual reality vision trainind for lazy eye. https://www.seevividly.com/

17. Weed A., Dornnbos B. A Vivid Recovery of Streopsis. ICBO. 2018.

18. Why Myopia Matters: 5 Things to Know. Medscape. 2019 July. https://www.medscape.com/viewarticle/915405_1.

19. Xiangtian Zhou, Machelle T. Pardue, Michael Iuvone P., Jia Qu. Dopamine Signaling and Myopia Development: What Are the Key Challenges. Prog. Retin. Eye Res. 2017 Nov. 61. 60-71.

Отримано/Received 02.12.2022
Рецензовано/Revised 11.12.2022
Прийнято до друку/Accepted 19.12.2022

T.A. Tabalyuk[1], A.S. Vavryshchuk[1], I.O. Hukaliuk[2], A.M. Tabalyuk[2]
[1] Vision Correction Center, Ternopil, Ukraine
[2] Ternopil Classical Gymnasium, Ternopil, Ukraine

The influence of Vivid Vision virtual training (USA) on visual functions of schoolchildren with mild myopia

Abstract. In this work, the efficacy of Vivid Vision virtual training (USA) in schoolchildren with mild myopia was shown for the first time. Twenty-five healthy schoolchildren (50 eyes) aged 6–16 years with mild nearsightedness were under our follow-up for 1 year; they passed 5 virtual visual trainings. An increase in visual acuity, a decrease in the indices of dynamic refraction, an improvement of absolute accommodation reserves were recorded following 3D exercises. The factors, which influence the duration of effect, were evaluated.

Keywords: myopia; visual acuity; schoolchildren; virtual visual training; refraction; accommodation; dopamine

АРХІВ ОФТАЛЬМОЛОГІЇ УКРАЇНИ

УДК 617.753.2/.3-07-089.168 *DOI: https://doi.org/10.22141/2309-8147.10.3.2022.309*

Завгородня Н.Г., Дорошенко Ю.Ю.
Запорізький державний медичний університет, м. Запоріжжя, Україна
Клініка сучасної офтальмології «Візус», м. Запоріжжя, Україна

Динаміка показників офтальмотонусу, рогівкового гістерезису та фактора резистентності рогівки на очах з міопією та міопічним астигматизмом при рефракційній хірургії методами FEMTO-LASIK та ReLEx SMILE в ранньому післяопераційному періоді

Резюме. *Розвиток лазерних технологій та удосконалення операційних технік привели до того, що на сьогодні рефракційна хірургія стала пріоритетним вибором для корекції міопії та міопічного астигматизму у пацієнтів старше від 18 років. Головним напрямком у розробці нових лазерних методик є використання безпечних видів корекції, які б давали прогнозований результат та забезпечували швидкий і безболісний реабілітаційний період. Проаналізовано результати оперативного лікування 40 пацієнтів (80 очей) з міопією слабкого та середнього ступеня та міопічним астигматизмом, яким була виконана корекція зору методами ReLEx SMILE та FEMTO-LASIK у клініці сучасної офтальмології «Візус» (м. Запоріжжя), що є клінічною базою кафедри офтальмології Запорізького державного медичного університету. Серед пацієнтів було 16 чоловіків (40 %) та 24 жінки (60 %) віком від 19 до 38 років (середній вік 27,28 ± 1,08 року). Усім пацієнтам проводилась стандартна офтальмологічна та рефракційна діагностика, яка включала оцінку біомеханічних властивостей рогівки і вимірювання внутрішньоочного тиску (ВОТ), проведене з урахуванням індивідуальних властивостей тканин рогівки на Ocular Response Analyzer виробництва Reichert, США. Фемтосекундні втручання виконувалися на лазері Visumax (Carl Zeiss Mediatec, Німеччина). Ексимерлазерна частина корекції за методом FEMTO-LASIK виконувалася на лазері Allegretto Wave Light EX 500 (Alcon, США). Досягнення рефракційного результату оцінювалось на 1-й день, через 10 днів та через 1 місяць після операції. Усі досліджувані очі мали кориговану гостроту зору 1,0, що відповідала показникам рефрактометрії. У результаті проведеного хірургічного лікування на всіх прооперованих очах досягнуто значне підвищення гостроти зору без корекції. Цікаві дані отримані при вивченні змін офтальмотонусу. Відомо, що показники ВОТ деякою мірою залежать від пружно-еластичних властивостей рогівки та її товщини. Тому основною причиною неточностей при вимірюванні ВОТ після перенесених кераторефракційних втручань є значні зміни топографії рогівки, її товщини та міцнісних властивостей, особливо це стосується тонометрії за Гольдманом, результати якої залежать також і від кривизни рогівки, яка суттєво змінюється після рефракційної хірургії. Вважається, що при апланаційній тонометрії за Гольдманом послаблення рефракції на кожні 3 Д приводить до зниження внутрішньоочного тиску на 1 мм рт.ст., тоді як показники пневмотономерії суттєво не змінюються. У нашому дослідженні показники ВОТ, що визначалися методом пневмотонометрії, теж знижувалися, причому вже наступного дня після операції, з поступовим відновленням на 10-й день та подальшим зниженням через місяць після рефракційної корекції.*

Ключові слова: *міопія; міопічний астигматизм; офтальмотонус; рогівковий гістерезис; фактор резистентності рогівки; рефракційна хірургія; FEMTO-LASIK; ReLEx SMILE*

© «Архів офтальмології України» / «Archive Of Ukrainian Ophthalmology» («Arhìv oftal´mologìï Ukraïni»), 2022
© Видавець Заславський О.Ю. / Publisher Zaslavsky O.Yu., 2022

Для кореспонденції: Дорошенко Юлія Юріївна, магістр медицини, PhD-аспірант кафедри офтальмології, Запорізький державний медичний університет, пр. Маяковського, 26, м. Запоріжжя, 69035, Україна; e-mail: doroshenkovisus@gmail.com; контактний тел.: +38 (066) 558 17 91.
For correspondence: Y.Y. Doroshenko, Master of Medicine, PhD-postgraduate student, Department of Ophthalmology, Zaporizhzhia State Medical University, Mayakovsky ave., 26, Zaporizhzhia, 69035, Ukraine; e-mail: doroshenkovisus@gmail.com; contact phone: +38 (066) 558 17 91.
Full list of authors information is available at the end of the article.

Вступ

Порушення рефракції, а саме міопія та міопічний астигматизм, є найчастішою причиною звернення до рефракційних хірургів. Як правило, це молоді, соціально активні люди, які бажають позбутися необхідності користування окулярами чи контактними лінзами. Розвиток лазерних технологій та удосконалення операційних технік привели до того, що на сьогодні рефракційна хірургія стала пріоритетним вибором для корекції міопії та міопічного астигматизму [1] у пацієнтів старше від 18 років. Головним напрямком у розробці нових лазерних методик є використання безпечних видів корекції, які б давали прогнозований результат та забезпечували швидкий і безболісний реабілітаційний період [2]. Під такі критерії підпадають методи ReLEx (Femtosecond Lenticule Extraction), а сьогодні це ReLEx SMILE: видалення сформованої фемтосекундним лазером рогівкової оптичної лінзи (лентикули) через невеликий рогівковий розріз, та FEMTO-LASIK (Laser-Assisted in Situ Keratomileusis — «лазерний кератомільоз»). Технологія FEMTO-LASIK заснована на поєднанні фемтосекундного формування рогівкового клаптя та випаровування рогівкової поверхні за допомогою ексимерлазерної технології. При цьому відбувається ослаблення біомеханічних властивостей рогівки [3, 4], що може призвести до певних обмежень у повсякденному житті та, інколи, виключення контактних видів спорту.

Технологія ReLEx SMILE є подальшим розвитком фемтосекундних технологій. Під час втручання за спеціально розробленим алгоритмом проводиться два високоточні лазерні розрізи тканини рогівки, унаслідок чого в стромі рогівки формується рогівковий диск (лентикула), який видаляється через невеликий поверхневий розріз. Це дозволяє пацієнтам отримати не лише максимально можливий функціональний результат, але й значно скоротити терміни реабілітації [5, 6]. Вважається, що така технологія менше впливає на зміни міцнісних характеристик рогівки, тому є більш безпечною.

До недавнього часу визначення біомеханічних властивостей фіброзної оболонки ока *in vivo* становило великі труднощі. Зараз для неінвазивного вимірювання пружних властивостей рогівки використовується аналізатор очної відповіді (Ocular Response Analyzer, ORA, США), який дає можливість визначити показник корнеального гістерезису (КГ), тобто умовну величину, що відображає здатність рогової оболонки поглинати енергію повітряного імпульсу і характеризує її пружно-еластичні властивості. Встановлено, що корнеальний гістерезис у здорових осіб становить у середньому 11 мм рт.ст. та не має суттєвої різниці у чоловіків та жінок [7]. Фактор резистентності рогівки (ФРР) характеризує її пружні властивості та прямо корелює з її товщиною.

І.В. Шаргородська при вивченні характеристик рогівки після проведення ексимерлазерних операцій вказує, що застосування аналізатора біомеханічних властивостей ока (ORA) в одних і тих самих пацієнтів дозволяє лише констатувати наявність деяких тенденцій до змін цих показників, які автор характеризує як статистично незначимі і такі, що не дозволяють диференціювати характер цих змін.

Що стосується змін властивостей рогівки при застосуванні фемтолазерних технологій, то дані літератури свідчать про менший вплив методики ReLEx SMILE на зміни показників пружності рогівки [9], однак не визначена доцільність аналізу цих показників при виборі методу оперативного втручання на очах з міопією та міопічним астигматизмом, що й зумовило актуальність проведення даного дослідження.

Мета: підвищення якості хірургічного лікування міопії та міопічного астигматизму шляхом уточнення показань до вибору методу корекції на основі визначення показників рогівкового гістерезису та фактора резистентності рогівки.

Матеріали та методи

Проаналізовано результати оперативного лікування 40 пацієнтів (80 очей) з міопією слабкого та середнього ступеня та міопічним астигматизмом, яким була виконана корекція зору методами ReLEx SMILE та FEMTO-LASIK у клініці сучасної офтальмології «Візус» (м. Запоріжжя), що є клінічною базою кафедри офтальмології Запорізького державного медичного університету.

Критеріями включення в дослідження були: наявність міопії до –6 дптр, міопічного астигматизму до –4,0 дптр; товщина рогівки > 500 мк, інформована згода на проведення лазерної корекції зору та участь у дослідженні.

Критеріями виключення — мінімальна центральна товщина рогівки менше ніж 500 мк; метаболічні порушення, захворювання щитоподібної залози; гострі та хронічні запальні захворювання ока, глаукома, катаракта; перенесені раніше корекції порушень рефракції.

Серед пацієнтів було 16 чоловіків (40 %) та 24 жінки (60 %) віком від 19 до 38 років (середній вік 27,28 ± 1,08 року). Усім пацієнтам проводились стандартні офтальмологічні обстеження (візометрія, авторефрактометрія, біомікроскопія, пряма офтальмоскопія, периметрія) та рефракційна діагностика, яка включала оцінку біомеханічних властивостей рогівки і вимірювання внутрішньоочного тиску (ВОТ), проведене з урахуванням індивідуальних властивостей тканин рогівки на Ocular Response Analyzer (ORA) виробництва Reichert, США), кератотопографію з пахіметрією на діагностичному приладі Orbscan IIz, (Bausch&Lomb Incorporated, США), оптичну когерентну томографію переднього відрізка ока (Visante OCT, Karl Zeiss Mediatec, Німеччина), оптичну біометрію оптичним біометром IOL Master 700 (Karl Zeiss Mediatec, Німеччина). Фемтосекундні втручання виконувалися на лазері Visumax (Carl Zeiss Mediatec, Німеччина). Ексимерлазерна частина корекції за методом FEMTO-LASIK виконувалася на лазері Allegretto Wave Light EX 500 (Alcon, США). Досягнення рефракційного результату оцінювалось на 1-й день, через 10 днів та через 1 місяць після операції.

Досліджувані пацієнти були розподілені на 2 групи залежно від обраного методу корекції аномалій рефракції. Першу групу становили 25 пацієнтів (50 очей), яким була виконана корекція зору методом ReLEx SMILE. Серед них на 25 очах (50 %) була міопія слабкого ступеня, на 25 очах (50 %) — середнього ступеня. До другої групи були віднесені 15 пацієнтів (30 очей), яким була проведена корекція зору методом FEMTO-LASIK. Серед них на 15 очах (50 %) була міопія слабкого ступеня та на 15 очах (50 %) — міопія середнього ступеня. За віком, статтю та ступенем міопії обидві групи були порівнянними.

Стандартний післяопераційний супровід включав місцеве застосування стероїдних протизапальних засобів, антибактеріальних препаратів та натрію гіалуронату (0,15 %) у вигляді очних крапель.

Статистична обробка отриманих даних проводилась із розрахунком середньої арифметичної варіаційного ряду (M) та її стандартної помилки (m). Для порівняння кількісних величин у парних рядах використовували t-критерій Стьюдента з попередньою оцінкою нормальності розподілу у варіаційному ряду. За відсутності нормального розподілу величин у досліджуваних вибірках застосовувався непараметричний критерій Манна — Уїтні. Відмінності вважалися вірогідними при $p < 0,05$. Систематизація матеріалу і подання результатів розрахунків виконувалися з використанням статистичного пакета електронних програм Microsoft Excel 2017, Statistica® for Windows 10.0 (Stat Soft Inc.).

Результати

Аналіз результатів дослідження показав, що досліджувані групи були порівнянними за статтю та віком, некоригованою гостротою зору та рефракцією за вихідними даними. Усі досліджувані очі мали кориговану гостроту зору 1,0, що відповідала показникам рефрактометрії. У результаті проведеного хірургічного лікування на всіх прооперованих очах досягнуто значне підвищення гостроти зору без корекції (рис. 1).

Так, гострота зору до операції в 1-й групі становила 0,100 ± 0,006 Од без корекції при міопії слабкого ступеня та 0,060 ± 0,003 Од без корекції при міопії середнього ступеня. Після проведеного втручання за методом ReLEx SMILE вже наступного дня гострота зору без корекції становила 0,89 ± 0,01 Од ($p < 0,05$) (поліпшення на 79 %) при міопії слабкого ступеня та 0,95 ± 0,01 Од ($p < 0,05$) (поліпшення на 89 %) при міопії середнього ступеня. Через 1 місяць після втручання зберігалася висока некоригована гострота зору 0,980 ± 0,001 Од ($p < 0,05$) при міопії слабкого ступеня та 0,980 ± 0,007 Од ($p < 0,05$) при міопії середнього ступеня.

У 2-й групі, у якій оперативне втручання проводилося за методом FEMTO-LASIK, також зазначено значне підвищення некоригованої гостроти зору вже наступного дня після операції. Показники гостроти зору при міопії слабкого ступеня підвищилися на 70 %, з 0,19 ± 0,30 Од до 0,89 ± 0,08 Од ($p < 0,05$), при міопії середнього ступеня збільшення гостроти зору спостерігалося на 88 % — з 0,070 ± 0,001 Од до 0,95 ± 0,01 Од ($p < 0,05$). Через 1 місяць після втручання зберігався хороший рефракційний результат — некоригована гострота зору становила 0,98 ± 0,01 Од ($p < 0,05$) при міопії слабкого ступеня та 0,95 ± 0,02 Од ($p < 0,05$) при міопії середнього ступеня. Різниця між відповідними показниками у 1-й та 2-й групі через 1 місяць після операції невірогідна, у всіх випадках $p > 0,05$.

Далі були вивчені зміни офтальмотонусу та біомеханічних властивостей рогівки на прооперованих очах. Результати досліджень, одержані за допомогою аналізатора біомеханічних властивостей рогівки (ORA), наведені в табл. 1.

Привертає увагу вірогідне зниження показників ВОТ за Гольдманом наступного дня після операції в 1-й групі на 26,5 % при міопії слабкого ступеня (з 15,64 ± 0,55 мм рт.ст. до 11,50 ± 0,28 мм рт.ст. ($p < 0,05$)) та на 34,7 % при міопії середнього ступеня (з 14,70 ± 0,59 мм рт.ст. до 9,6 ± 0,3 мм рт.ст. ($p < 0,05$)). Вказані показники залишаються зниженими і через місяць спостереження (10,6 ± 1,6 мм рт.ст. та 9,5 ± 0,6 мм рт.ст. відповідно при міопії слабкого та середнього ступеня), хоча на 10-й день після втручання спостерігається тенденція до відновлення показників ВОТ майже до вихідних величин (14,7 ± 0,8 мм рт.ст. при міопії слабкого ступеня та 12,8 ± 0,6 мм рт.ст. при міопії середнього ступеня).

Аналогічне зниження показників ВОТ за Гольдманом наступного дня після операції спостерігалося і в 2-й групі, у якій корекція виконувалась за методом FEMTO-LASIK. При міопії слабкого ступеня ВОТ знизився на 27,1 % (з 16,45 ± 0,40 мм рт.ст. до 12,0 ± 0,9 мм рт.ст. ($p < 0,05$)), а при міопії середнього ступеня — на 31,6 % (з 16,5 ± 0,9 мм рт.ст. до 11,3 ± 0,4 мм рт.ст. ($p < 0,05$)). Через 10 днів після втручання ВОТ також

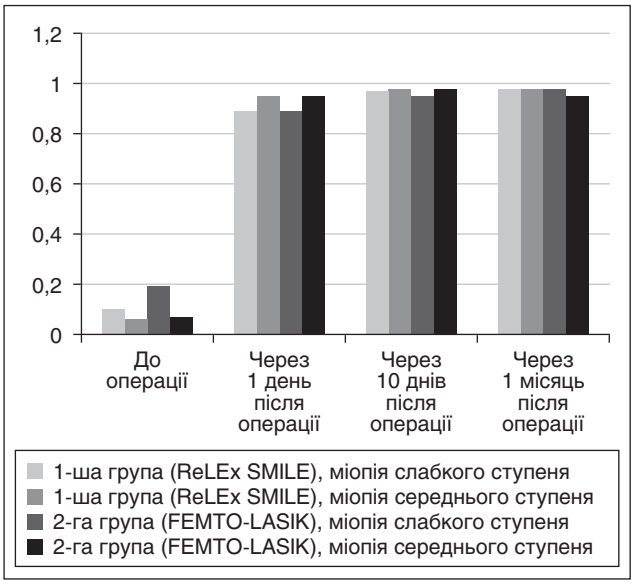

Рисунок 1. Динаміка гостроти зору на очах з міопією та міопічним астигматизмом до та після рефракційної хірургії методами ReLEx SMILE та FEMTO-LASIK

дещо підвищився (12,25 ± 0,20 мм рт.ст. та 14,4 ± 1,3 мм рт.ст. при міопії слабкого та середнього ступеня відповідно), однак через місяць спостереження так само, як і в 1-й групі, відмічалася тенденція до зниження цих показників (11,9 ± 0,4 мм рт.ст. при міопії слабкого ступеня та 11,7 ± 0,7 мм рт.ст. при міопії середнього ступеня).

Така ж динаміка спостерігається і при аналізі показників рогівково-компенсованого внутрішньоочного тиску в обох групах (табл. 1).

На тлі зниження внутрішньоочного тиску на всіх прооперованих очах, незалежно від методу корекції, знижуються і міцнісні показники рогової оболонки. Так, показник фактора резистентності рогівки на очах з міопією слабкого ступеня знизився на 28,5 % (з 10,5 ± 0,2 до 7,74 ± 0,17) при застосуванні методики ReLEx SMILE і на 21,5 % (з 11,6 ± 0,2 до 8,6 ± 0,3) — при застосуванні методики FEMTO-LASIK. На очах з міопією середнього ступеня наступного дня після операції ФРР зменшився на 33,5 % (з 11,05 ± 0,30 до 6,8 ± 0,2) при виконанні ReLEx SMILE і на 26,4 % (з 10,60 ± 1,12 до 7,5 ± 0,5) — при виконанні FEMTO-LASIK. У подальшому спостерігається незначне відновлення вказаних показників, однак і через місяць після хірургічного втручання зберігається їх значний дефіцит.

Таблиця 1. Показники офтальмотонусу, рогівкового гістерезису та фактора резистентності рогівки на очах з міопією та міопічним астигматизмом до та після рефракційної хірургії методами RELEX SMILE та FEMTO-LASIK (M ± m)

Показники		Ступінь міопії	До операції	Через 1 день після операції	Через 10 днів після операції	Через 1 місяць/ Ступінь зниження (%)
ВОТ за Гольдманом (мм рт.ст.)	1-ша група (ReLEx SMILE), n = 50	Слабкий	15,64 ± 0,55	11,50 ± 0,28*	14,7 ± 0,8	10,6 ± 1,6*** 26,5
		Середній	14,70 ± 0,59	9,6 ± 0,3*	12,8 ± 0,6	9,5 ± 0,6*** 34,7
	2-га група (FEMTO-LASIK), n = 30	Слабкий	16,45 ± 0,40	12,0 ± 0,9*	12,25 ± 0,20**	11,9 ± 0,4*** 27,1
		Середній	16,5 ± 0,9	11,3 ± 0,4*	14,4 ± 1,3	11,7 ± 0,7*** 31,6
Рогівково-компенсований ВОТ (мм рт.ст.)	1-ша група (ReLEx SMILE), n = 50	Слабкий	15,95 ± 0,68	14,40 ± 0,27	15,60 ± 1,08	13,6 ± 1,6*** 14,7
		Середній	14,2 ± 0,6	13,2 ± 0,3	13,8 ± 0,4	11,5 ± 0,7 19
	2-га група (FEMTO-LASIK), n = 30	Слабкий	15,5 ± 0,6	12,9 ± 0,8*	13,4 ± 0,6	11,2 ± 0,2*** 27,7
		Середній	16,03 ± 0,30	11,7 ± 0,4*	13,4 ± 0,5**	11,3 ± 0,3*** 29,5
ФРР (мм рт.ст.)	1-ша група (ReLEx SMILE), n = 50	Слабкий	10,5 ± 0,2	7,74 ± 0,17*	8,08 ± 0,20	7,5 ± 0,2 28,5
		Середній	11,05 ± 0,30	6,8 ± 0,2*	7,5 ± 0,3**	7,34 ± 0,40*** 33,5
	2-га група (FEMTO-LASIK), n = 30	Слабкий	11,6 ± 0,2	8,6 ± 0,3*	8,7 ± 0,3	9,1 ± 0,1 21,5
		Середній	10,60 ± 1,12	7,5 ± 0,5	7,7 ± 0,1	7,8 ± 0,3 26,4
КГ (мм рт.ст.)	1-ша група (ReLEx SMILE), n = 50	Слабкий	10,50 ± 0,27	8,60 ± 0,16	8,06 ± 0,20	8,7 ± 0,2 17,1
		Середній	11,4 ± 0,2	8,2 ± 0,2*	7,90 ± 0,34**	8,84 ± 0,40 22,4
	2-га група (FEMTO-LASIK), n = 30	Слабкий	11,5 ± 0,3	9,8 ± 0,4	9,2 ± 0,7	10,4 ± 0,1 9,5
		Середній	10,3 ± 0,9	8,0 ± 0,2	8,7 ± 0,3	9,4 ± 0,2 8,7

Примітки: **** — вірогідна різниця (p < 0,05) між відповідними показниками до операції та через 1 день після операції; ** — вірогідна різниця (p < 0,05) між відповідними показниками до операції та через 10 днів після операції; *** — вірогідна різниця (p < 0,05) між відповідними показниками до операції та через 1 місяць після операції.***

Так, при міопії слабкого ступеня показник ФРР на 28,5 % менший за його вихідні значення на очах, прооперованих методом ReLEx SMILE і на 21,5 % менший від вихідного на очах, прооперованих методом FEMTO-LASIK. При міопії середнього ступеня показник ФРР через місяць на 33,5 % нижчий від вихідного на очах, прооперованих за методом ReLEx SMILE, та на 26,4 % нижчий на очах, прооперованих методом FEMTO-LASIK.

Зниження спостерігається і при аналізі змін показника корнеального гістерезису. Він також знижується вже наступного дня після втручання, незалежно від стадії міопії та обраного методу корекції, причому і через 10 днів, і через місяць після операції всі показники КГ майже не відрізняються від таких на 1-й день після операції (у всіх випадках різниця показників невірогідна, $p > 0,05$).

Обговорення

Аналізуючи результати проведених досліджень, слід зазначити, що незалежно від обраного методу рефракційної операції з використанням енергії фемтосекундного лазера — ReLEx SMILE чи FEMTO-LASIK відбуваються значні зміни як у показниках, що характеризують міцнісні властивості рогівки, так і в показниках офтальмотонусу. На незначне зниження показників фактора резистентності рогівки та корнеального гістерезису при фемтолазерних технологіях вказували і інші дослідники (Шаргородська І.В., 2016; Agca A. et al., 2014; Iben B.P. et al., 2014) [3, 8, 10]. Причому більшість із них вказують на відсутність вірогідної різниці в динаміці цих показників залежно від способу формування рогівкового лоскута при LASIK чи FEMTO-LASIK — механічного (за допомогою мікрокератома) чи фемтолазерного (з використанням фемтосекундного лазера) (Hashemi H. et al., 2014; El-Mayah E. et al., 2018) [1, 2]. У нашому дослідженні через місяць після операції показник ФРР був значно нижчий при використанні методики ReLEx SMILE. Його дефіцит на очах, прооперованих за цим методом, у середньому становив 28,5 % проти 17,4 % на очах, прооперованих за методом FEMTO-LASIK (різниця вірогідна, $p < 0,05$). Цікавим є також факт динаміки ФРР протягом першого післяопераційного місяця. Найбільше зниження фіксувалося наступного дня після втручання з частковим поступовим відновленням на кінець місяця спостереження.

Показник корнеального гістерезису також знижується на прооперованих очах. Тенденція його змін така ж сама, як і показника ФРР. На очах, прооперованих за методом ReLEx SMILE, через місяць після операції середній дефіцит значення КГ становив 19,8 %, тоді як на очах, прооперованих за методом FEMTO-LASIK, його дефіцит становив 9,1 % (різниця вірогідна, $p \leq 0,05$). На відміну від ФРР показник КГ практично не змінювався протягом місячного періоду спостереження і через 30 днів залишався в межах значень, отриманих одразу після оперативного втручання, незалежно від його методу.

Цікаві дані отримані при вивченні змін офтальмотонусу. Відомо, що показники внутрішньоочного тиску деякою мірою залежать від пружно-еластичних властивостей рогівки та її товщини. Тому основною причиною неточностей при вимірюванні внутрішньоочного тиску після перенесених кераторефракційних втручань є значні зміни топографії рогівки, її товщини та міцнісних властивостей, особливо це стосується тонометрії за Гольдманом, результати якої залежать також і від кривизни рогівки, яка суттєво змінюється після рефракційної хірургії. Вважається, що при апланаційній тонометрії за Гольдманом послаблення рефракції на кожні 3 Д призводить до зниження внутрішньоочного тиску на 1 мм рт.ст., тоді як показники пневмотономерії суттєво не змінюються. У нашому дослідженні показники ВОТ, що визначалися методом пневмотонометрії, теж знижувалися, причому вже наступного дня після операції, з поступовим відновленням на 10-й день та подальшим зниженням через місяць після рефракційної корекції. Причому зниження показників ВОТ теж було зафіксоване більше після застосування методики ReLEx SMILE (на 32,2 та 35,3 % при міопії слабкого та середнього ступеня відповідно), ніж при застосуванні методики FEMTO-LASIK (на 27,6 % при міопії слабкого ступеня та на 29 % при міопії середнього ступеня). Одержані дані дещо не узгоджуються з даними деяких авторів про стабільність показників пневмотонометрії після рефракційних операцій. Можливо, така різниця пов'язана із застосуванням різних рефракційних методик, тому що дані про стабільність показників пневмотонометрії були одержані при використанні в основному поверхневих корекцій, таких як фоторефракційна кератектомія. З огляду на вплив товщини рогівки, її кривизни та міцнісних характеристик склери, що змінюються при проведенні рефракційних операцій, найбільш надійними є показники рогівково-компенсованого внутрішньоочного тиску, які враховують вплив вищезазначених змін. При оцінюванні цих показників була відмічена зворотна тенденція, тобто більше зниження рогівково-компенсованого тиску відбувалося при використанні методики FEMTO-LASIK (на 27,7 та 29,5 % відповідно при міопії слабкого та середнього ступеня), ніж при використанні технології ReLEx SMILE (14,7 % при міопії слабкого ступеня та 19 % при міопії середнього ступеня). Привертає увагу також і той факт, що на 10-й день після операції показники рогівково-компенсованого тиску трохи збільшуються, потім знову відмічається тенденція до їх зниження. Це може свідчити про наявність інших факторів впливу на формування цього показника, і його динаміка може бути спричинена не тільки змінами кривизни та товщини рогівки. На наш погляд, одним із таких факторів може бути безпосередній вплив на судинну систему ока дії вакууму під час роботи фемтолазеру (у середньому час вакуумізації становить 20–30 с).

Висновки

1. Застосування фемтосекундних технологій у рефракційній хірургії дозволяє досягти доброго рефракційного результату при використанні як методу FEMTO-LASIK, так і ReLEX SMILE.

2. Обидві технології супроводжуються зниженням міцнісних характеристик рогової оболонки вже в 1-й день після операції, однак їх відновлення відбувається швидше при застосуванні методики FEMTO-LASIK (дефіцит КГ на кінець 1-го місяця спостереження при застосуванні методики ReLEX SMILE становить 19,78 проти 9,1 % при FEMTO-LASIK), що може бути пов'язано з різним перебігом репаративних процесів при різних технологіях.

3. Використання методик FEMTO-LASIK і ReLEX SMILE супроводжується зниженням внутрішньоочного тиску вже наступного дня після оперативного втручання, що залежить від ступеня міопії, відновлюється до майже вихідних показників на 10-й день після операції та знову знижується через місяць після операції.

4. Динаміка показника рогівково-компенсованого внутрішньоочного тиску свідчить про можливість впливу на цей показник інших факторів, окрім товщини та кривизни рогової оболонки. Одним із таких факторів може бути вплив вакууму на судинне русло ока під час роботи фемтосекундного лазера.

Конфлікт інтересів. Автори заявляють про відсутність конфлікту інтересів та власної фінансової зацікавленості при підготовці даної статті.

Інформація про внесок кожного автора. *Завгородня Н.Г.* — концепція і дизайн дослідження, написання тексту; *Дорошенко Ю.Ю.* — збір та обробка матеріалів, написання тексту.

Список літератури

1. El-Mayah E., Anis M., Salem M., Pinero D., Hosny M. Comparison Between Q-Adjusted LASIK and SmallIncision Lenticule Extraction for Correction of Myopia and Myopic Astigmatism. Eye Contact Lens. 2018 Nov. 44 Suppl 2. S426-S432. DOI: 10.1097/ICL.0000000000000532.

2. Hashemi H., Miraftab M., Ghaffari R., Asgari S. Femtosecond-Assisted LASIK Versus PRK: Comparison of 6-Month Visual Acuity and Quality Outcome for High Myopia. Eye Contact Lens. 2016. DOI: 10.1097/ICL.0000000000000216.

3. Agca A., Ozgurhan E.B., Demirok A., Bozkurt E., Celik U., Ozkaya A., Cankaya I., Yilmaz O.F. Comparison of corneal hysteresis and corneal resistance factor after small incision lenticule extraction and femtosecond laser-assisted LASIK: a prospective fellow eye study. Cont. Lens Anterior Eye. 2014. 37. (2). 77-80. DOI: 10.1016/j.clae.2013.05.003.

4. Cartwright N.E., Tyrer J.R., Jaycock P.D., Marshall J. Effects of variation in depth and side cut angulations in LASIK and thin-flap LASIK using a femtosecond laser: a biomechanical study. J. Refract. Surg. 2012. 28. (6). 419-425. DOI: 10.3928/1081597X-20120518-07.

5. Sekundo W., Kunert K.S., Blum M. Small incision corneal refractive surgery using the small incision lenticule extraction (SMILE) procedure for the correction of myopia and myopic astigmatism: results of a 6 month prospective study. Br. J. Ophthalmol. 2011. 95. (3). 355-359.

6. Zhou X.T., Dong Z.X., Yao P.J., Zu Y., Xu H.P. The clinical study of femtosecond lenticule extraction for myopia. Chinese Journal of Ophthalmology. 2011. 47(7). P. 584-588.

7. Doughty M.J., Zaman M.L. Human corneal thickness and its impact on intraocular pressure measures: a review and meta-analysis approach. Survey Ophthalmology. 2000 Mar-Apr. 44(5). 367-408. DOI: 10.1016/s0039-6257(00)00110-7.

8. Шаргородська І.В. Порівняльний аналіз вимірювання біомеханічних показників рогівки при застосуванні різних методів. Архів офтальмології України. 2016. № 4 (1). С. 61-66.

9. Di Wu, Yan Wang, Lin Zhang, Shengsheng Wei, Xin Tang. Corneal biomechanical effects: small-incision lenticule extraction versus femtosecond laser-assisted laser in situ keratomileusis. J. Cataract. Refract. Surg. 2014 Jun. 40(6). 954-62. DOI: 10.1016/j.jcrs.2013.07.056.

10. Pedersen I.B., Bak-Nielsen S., Vestergaard A.H., Ivarsen A., Hjortdal J. Corneal biomechanical properties after LASIK, ReLEx flex, and ReLEx smile by Scheimpflug-based dynamic tonometry. Graefes Arch. Clin. Exp. Ophthalmol. 2014 Aug. 252(8). 1329-35. DOI: 10.1007/s00417-014-2667-6.

11. Hua Li, Yan Wang, Rui Dou, Pinghui Wei, Jiamei Zhang, Wei Zhao, Liuyang Li. Intraocular Pressure Changes and Relationship With Corneal Biomechanics After SMILE and FS-LASIK. Invest. Ophthalmol. Vis. Sci. 2016 Aug 1. 57(10). 4180-6. DOI: 10.1167/iovs.16-19615.

12. Chen M.C., Lee N., Bourla N., Hamilton D.R. Corneal biomechanical measurements before and after laser in situ keratomileusis. J. Cataract. Refract. Surg. 2008 Nov. 34(11). 1886-91. DOI: 10.1016/j.jcrs.2008.06.035.

13. Lin Zhang, Yan Wang, Xiaoyan Yang. Ablation depth and its effects on corneal biomechanical changes in laser in situ keratomileusis and epipolis laser in situ keratomileusis. Int. Ophthalmol. 2014 Apr. 34(2). 157-64. DOI: 10.1007/s10792-013-9798-3. Epub 2013 Jun 9.

14. Uthoff D., Hebestedt K., Duncker G.I.W., Spörl E. Influence of corneal biomechanical properties on myopic regression after laser in situ keratomileusis. Controlled Clinical Trial Ophthalmologe. 2013 Jan. 110(1). 41-7. DOI: 10.1007/s00347-012-2633-9.

15. Ihab Mohamed Osman, Hany Ahmed Helaly, Moones Abdalla, Mohsen Abou Shousha. Corneal biomechanical changes in eyes with small incision lenticule extraction and laser assisted in situ keratomileusis. BMC Ophthalmol. 2016 Jul 26. 16. 123. DOI: 10.1186/s12886-016-0304-3.

16. Fang Fan, Congyi Li, Yuehua Li, Xuanchu Duan, Dongning Pan. Intraocular pressure instrument reading comparisons after LASIK. Optom. Vis. Sci. 2011 Jul. 88(7). 850-4. DOI: 10.1097/OPX.0b013e31821909df.

Отримано/Received 15.11.2022
Рецензовано/Revised 30.11.2022
Прийнято до друку/Accepted 06.12.2022

Information about authors

N.G. Zavgorodnia, MD, PhD, Professor; Head of the Ophtalmology Department, Zaporizhzhia State Medical University; e-mail: nataliyamail1@gmail.com; https://orcid.org/0000-0002-5678-4196

Y.Y. Doroshenko, Master of Medicine, PhD-graduate student of the Ophtalmology Department, Zaporizhzhia State Medical University; e-mail: doroshenkovisus@gmail.com; https://orcid.org/0000-0002-7565-5314

Conflicts of interests. Authors declare the absence of any conflicts of interests and own financial interest that might be construed to influence the results or interpretation of the manuscript.

N.G. Zavgorodnia, Y.Y. Doroshenko
Zaporizhzhia State Medical University, Zaporizhzhia, Ukraine
Clinic of Modern Ophthalmology "Visus", Zaporizhzhia, Ukraine

Dynamics of indicators of ophthalmotonus, corneal hysteresis and corneal resistance factor in eyes with myopia and myopic astigmatism during refractive surgery using FEMTO-LASIK and ReLEx SMILE methods in the early postoperative period

Abstract. The development of laser technologies and an improvement of surgical techniques have led to the fact that today refractive surgery has become a priority choice for the correction of myopia and myopic astigmatism in patients older than 18 years. The main direction in the development of new laser techniques is the use of safe types of correction that would give a predictable result and ensure a quick and painless rehabilitation period. We have analyzed the results of surgical treatment of 40 patients (80 eyes) with mild and moderate myopia and myopic astigmatism who underwent vision correction using the ReLEx SMILE and FEMTO-LASIK methods in the clinic of modern ophthalmology "Visus" (Zaporizhzhia), which is the clinical base of the Department of Ophthalmology of Zaporizhzhia State Medical University. Among patients, there were 16 men (40 %) and 24 women (60 %) aged 19 to 38 years (average of 27.28 ± 1.08 years). All of them underwent standard ophthalmological and refractive diagnosis, which included assessment of the biomechanical properties of the cornea and measurement of intraocular pressure (IOP) carried out taking into account the individual properties of corneal tissues on the Ocular Response Analyzer (Reichert, USA). Femtosecond interventions were performed on the VisuMax laser (Carl Zeiss Meditec, Germany). The excimer laser part of the FEMTO-LASIK correction was performed on an Allegretto WaveLight EX500 laser (Alcon, USA). Refractive outcome was assessed on the first day, 10 days, and 1 month after surgery. All studied eyes had a corrected visual acuity of 1.0, which corresponded to refractometry indicators. As a result of the surgical treatment, a significant increase in visual acuity was achieved in all operated eyes without correction. Interesting data were obtained when studying changes in ophthalmotonus. It is known that IOP to some extent depend on the elastic properties of the cornea and its thickness. Therefore, the main cause of inaccuracies in measuring IOP after keratorefractive interventions are significant changes in the topography of the cornea, its thickness and strength properties. This is especially true for Goldmann tonometry whose results also depend on the corneal curvature, which changes significantly after refractive surgery. It is believed that during Goldmann applanation tonometry, a weakening of refraction for every 3 D leads to a decrease in intraocular pressure by 1 mmHg, while pneumotonometry indicators do not change significantly. In our study, the IOP indicators determined using pneumotonometry also reduced, already the day after surgery, with a gradual recovery on the tenth day and a subsequent decrease a month after refractive correction.

Keywords: myopia; myopic astigmatism; ophthalmotonus; corneal hysteresis; corneal resistance factor; refractive surgery; FEMTO-LASIK, ReLEx SMILE

АРХІВ ОФТАЛЬМОЛОГІЇ УКРАЇНИ

DOI: https://doi.org/10.22141/2309-8147.10.3.2022.310

Шостий український «Рефракційний пленер'22»

***20–21 жовтня 2022 року** відбулася науково-практична конференція з міжнародною участю «Рефракційний пленер'22», яка була організована **кафедрою офтальмології** Національного університету охорони здоров'я України імені П.Л. Шупика спільно з ГО «Асоціація дитячих офтальмологів та оптометристів України». Захід об'єднав офтальмологів, дитячих офтальмологів та оптометристів України й зарубіжних колег з Великої Британії, Польщі, Швейцарії, Латвії та Грузії. У роботі конференції за два дні зареєструвалися та взяли участь близько 16 тисяч слухачів на YouTube-каналі. **Мета конференції** — поширення новітніх знань та навичок з офтальмології та оптометрії.*

Програма конференції містила *чотири пленарні засідання* з тематичними лекціями; *чотири сателіти* та *три тренінги* за різними напрямами офтальмології, які безперервно проводилися з прямою онлайн-трансляцією на YouTube-каналі.

«Рефракційний пленер'22» відкрила проректор з наукової роботи Національного університету охорони здоров'я України імені П.Л. Шупика, президент Асоціації стоматологічного здоров'я та гігієнічного навчання, заслужений діяч науки і техніки України, д.м.н. професор **Наталія Савичук**.

У рамках науково-практичної конференції «Рефракційний пленер'22» працівники кафедри офтальмології Національного університету охорони здоров'я України імені П.Л. Шупика професор **Сергій Риков**, професор **Ірина Шаргородська**, професор **Оксана Петренко**, професор **Сергій Могілевський**, доцент **Юрій Барінов**, доцент **Дмитро Жмурик**, доцент **Юлія Панченко**, доцент **Наталія Лаврик**, кандидат медичних наук **Олег Пархоменко** подали лекції, доповіді, огляд клінічних випадків з висвітленням актуальних напрямків офтальмології.

Актова лекція «Штучний інтелект — нові горизонти в офтальмології» члена-кореспондента НАМН України, д.м.н., професора, завідувача кафедри офтальмології Національного університету охорони здоров'я України імені П.Л. Шупика, голови правління ГО «Асоціація дитячих офтальмологів та оптометристів України» **Сергія Рикова** викликала неабиякий інтерес в учасників конференції, адже розвиток штучного інтелекту вже сьогодні докорінно змінює ландшафт охорони здоров'я на користь лікарів і їхніх пацієнтів, дозволяє на новому рівні проводити діагностику і лікування найтяжчих захворювань, зокрема патології органа зору.

Професор кафедри офтальмології Національного університету охорони здоров'я України імені П.Л. Шупика **Ірина Шаргородська** в лекції «Цифрова революція змінює обличчя офтальмологічної практики» наголосила, що використання штучного інтелекту і цифрових технологій у клінічній практиці вже найближчим часом дозволить оптимізувати діагностику та лікування глаукоми, яка на сьогодні є надзвичайно актуальною медико-соціальною проблемою як у світі, так і в Україні.

Практичним досвідом і знаннями поділилася професор кафедри офтальмології Національного університету охорони здоров'я України імені П.Л. Шупика **Оксана Петренко** в доповіді «Особливості сучасної бойової травми органа зору, лікування та реабілітація», адже у зв'язку з військовими діями на території України велика кількість пацієнтів з мінно-вибуховою травмою звертається до офтальмологів для надання першої лікарської допомоги, а в майбутньому ці пацієнти потребуватимуть реабілітації.

Корисною та актуальною була лекція «Сучасні методи профілактики реактивних ускладнень після хірургічного лікування діабетичної макулопатії у пацієнтів з цукровим діабетом», яку подали професор кафедри офтальмології Національного університету охорони здоров'я України імені П.Л. Шупика **Сергій Могілевський** та доцент **Юлія Панченко**.

Науково-практична конференція з міжнародною участю «Рефракційний пленер'22» стала ще одним доказом актуальності проблем аномалій рефракції, катаракти та глаукоми і, що найголовніше, усвідомлення українськими лікарями важливості ролі офтальмолога та оптометриста у лікуванні та профілактиці сліпоти від офтальмологічних захворювань.

У рамках науково-практичної конференції відбулася нарада опорної кафедри офтальмології та представників суміжних кафедр з питань вдосконалення програм підготовки спеціалістів офтальмологів, дитячих офтальмологів та оптометристів. Проведено засідання ЕПК НАМН та МОЗ України «Офтальмологія та тканинна терапія».

Цікавим є те, що «Рефракційний пленер'22» поєднав офтальмологічну науку і практику з українською культурою. Цього року емблемою конференції була косівська мальована кераміка, яка занесена до культурної нематеріальної спадщини ЮНЕСКО.

Незважаючи на важкий час війни в Україні, наші офтальмологи гідно тримають свій фронт і продовжують підвищувати свій професійний рівень, переймаючи досвід вітчизняних та світових експертів-офтальмологів.

Упродовж науково-практичної конференції були розглянуті та обговорені складні клінічні випадки й надані відповіді на численні запитання учасників.

Більшість делегатів та гостей науково-практичної конференції відзначили високий професійний та організаційний рівень її проведення.

Програма науково-практичної конференції «Рефракційний пленер'22» доступна за посиланням:
https://plener.kiev.ua/%d0%bf%d1%80%d0%be-%d0%ba%d0%be%d0%bd%d1%84%d0%b5%d1%80%d0%b5%d0%bd%d1%86%d1%96%d1%8e/%d0%bf%d1%80%d0%be%d0%b3%d1%80%d0%b0%d0%bc%d0%b0-%d0%ba%d0%be%d0%bd%d1%84%d0%b5%d1%80%d0%b5%d0%bd%d1%86%d1%96%d1%97/

Перший день конференції, 20 жовтня 2022 року, доступний за посиланням:
https://www.youtube.com/watch?v=fCLD0N8FmQc

Другий день конференції, 21 жовтня 2022 року, доступний за посиланням:
https://www.youtube.com/watch?v=PycaNP_mfJo

Матеріал наданий оргкомітетом конференції

АРХІВ ОФТАЛЬМОЛОГІЇ УКРАЇНИ

Пам'яті Вчителя Жабоєдова Геннадія Дмитровича

22 червня 2022 року відійшов у вічність видатний науковець, член-кореспондент НАМН України, доктор медичних наук, професор, заслужений лікар України, заслужений діяч науки і техніки України, професор кафедри офтальмології Національного медичного університету імені О.О. Богомольця **ЖАБОЄДОВ Геннадій Дмитрович**. Людина жива доти, доки жива пам'ять про неї, а Геннадія Дмитровича з великою людською шаною, вдячністю, любов'ю згадують колеги, учні, пацієнти.

Жабоєдов Геннадій Дмитрович (15.10.1938–22.06.2022), член-кореспондент Національної академії медичних наук України, обраний 08.04.1997 р. за спеціальністю «офтальмологія», доктор медичних наук (1984 р.), професор (1986 р.), заслужений лікар України (1992 р.), заслужений діяч науки і техніки України (2000 р.), завідувач кафедри офтальмології Національного медичного університету імені О.О. Богомольця (1985–2014).

Жабоєдов Геннадій Дмитрович народився 15 жовтня 1938 р. у Курській області. У 1961 році закінчив лікувальний факультет Харківського медичного інституту. Захопившись офтальмологією, після проходження спеціалізації став працювати офтальмологом в очному відділенні Сумської обласної лікарні. У 1965 році вступив до аспірантури на кафедру офтальмології Харківського інституту удосконалення лікарів. Кандидатську роботу «Зорові послідовні образи в нормі та при патології зорового нервового шляху» виконав на базі Московського НДІ очних хвороб імені Гельмгольца. Після закінчення аспірантури і захисту дисертації (1970 р.) Г.Д. Жабоєдов був направлений асистентом на кафедру очних хвороб Харківського медичного стоматологічного інституту, який пізніше був переведений до Полтави. У Полтаві він працював доцентом і практично з самого початку був виконуючим обов'язки завідуючого кафедрою. У 1983 році захистив докторську дисертацію на тему «Патогенез набряків диска зорового нерва, їх клініка і диференціальна діагностика». У лютому 1985 року Г.Д. Жабоєдова було обрано на посаду завідуючого кафедрою офтальмології Київського медичного

інституту, а нині Національного медичного університету імені О.О. Богомольця. З 2014 р. і до останніх днів — професор кафедри офтальмології Національного медичного університету імені О.О. Богомольця.

Основними напрямками наукових досліджень Г.Д. Жабоєдова були нейроофтальмологія та проблеми глаукоми, судинні ураження ока, ендоваскулярна нейрорентгенхірургія, пластична і реконструктивна офтальмохірургія.

Висококваліфікований фахівець-офтальмолог, він створив нову теорію патогенезу застійного диска зорового нерва, яка стала основою для діагностики і лікування захворювань зорового нерва, очолив сучасну українську школу нейроофтальмологів. Розробив нові діагностичні методи дослідження гостроти зору, поля зору, просторової та контрастної чутливості зорового аналізатора, сітківки та пристрої для їх реалізації. Удосконалив лікування тяжких ускладнень з боку очей у хворих на гіпер-

тонічну хворобу, цукровий діабет, хронічну ниркову недостатність. Розробив метаболічну теорію розвитку глаукоми і удосконалив нейропротекторне лікування оптичної нейропатії та рефрактерних форм глаукоми з використанням оригінальних клапанних дренажних пристроїв. Запропонував нові методи консервативного, лазерного та хірургічного лікування відкритокутової глаукоми, ускладненої катаракти, дистрофічних захворювань сітківки і зорового нерва, травматичних пошкоджень органа зору. Розробив нові високотехнологічні методи пластичних та естетичних оперативних втручань на допоміжному апараті ока.

Автор понад 800 наукових праць, у тому числі першого українського підручника з офтальмології «Очні хвороби», 18 монографій, 8 підручників, 32 авторських свідоцтв, численних методичних рекомендацій та навчальних посібників. Підготував 12 докторів та 32 кандидати медичних наук.

Г.Д. Жабоєдов був членом редакційних рад низки фахових журналів України, Білорусі та Росії, а саме «Офтальмологічного журналу», «Міжнародного медичного журналу», журналів «Мистецтво лікування», «Пластична та реконструктивна хірургія», «Архів офтальмології України», «Офтальмологія. Східна Європа».

Професор Г.Д. Жабоєдов був головою Проблемної комісії МОЗ та НАМН України «Офтальмологія та тканинна терапія», членом Наукової ради з клінічної медицини при Президії НАМН України, членом вченої ради з питань ендоваскулярної нейрорентгенохірургії, членом апробаційної ради «Спеціальні питання хірургії» та апробаційної ради «Загальні питання хірургії» НМУ імені О.О. Богомольця, президентом Асоціації офтальмологів-нейроофтальмологів і глаукоматологів України, членом Міжнародної та Європейської спілок глаукоматологів, членом Всеукраїнської асоціації пластичної та реконструктивної хірургії. Г.Д. Жабоєдов був головним представником України в Експертній раді з офтальмології з проблем сліпоти і глаукоми країн СНД, членом спеціалізованої вченої ради Д 26.613.05 при Національній медичній академії післядипломної освіти імені П.Л. Шупика МОЗ України із захисту кандидатських дисертацій з офтальмології, а також науковим консультантом центру «Травма ока» Олександрівської клінічної лікарні м. Києва і низки офтальмологічних клінік міста Києва.

За досягнення у розвитку медичної науки Г.Д. Жабоєдов був неодноразово нагороджений почесними грамотами МОЗ України та НАМН України, медалями, нагородами релігійних організацій. Серед них: диплом за високі досягнення у розробці та впровадженні новітніх технологій у сфері офтальмології на «Медичному форумі — 2011»; диплом учасника Всеукраїнського видавничого проєкту «Науково-освітній потенціал України — 2012»; почесна відзнака «Георгій Переможець» на шийній стрічці I ступеня.

Основні наукові праці: «Устройство для окраски соска зрительного нерва» (1980 р.); «Заболевания зрительного нерва» (1992 р.); «Травмы зрительного нерва» (1994 р.); «Очні хвороби» (1999 р.); «Глаукома» (2004 р.); «Поражения зрительного нерва» (2006 р.); «Офтальмологія» (2011 р.); «Ілюстрований словник-довідник термінів офтальмопластичної хірургії» (2012 р.); «Офтальмологія: практикум» (2013 р.); «Межнациональное руководство по глаукоме. Т. 1. Диагностика и динамическое наблюдение за пациентами с глаукомой» (2013 р.), «Межнациональное руководство по глаукоме. Т. 2. Клиника глаукомы» (2016 р.) — викликають глибокий інтерес науковців в Україні і у світі.

Світла пам'ять про Геннадія Дмитровича назавжди залишиться в наших серцях!

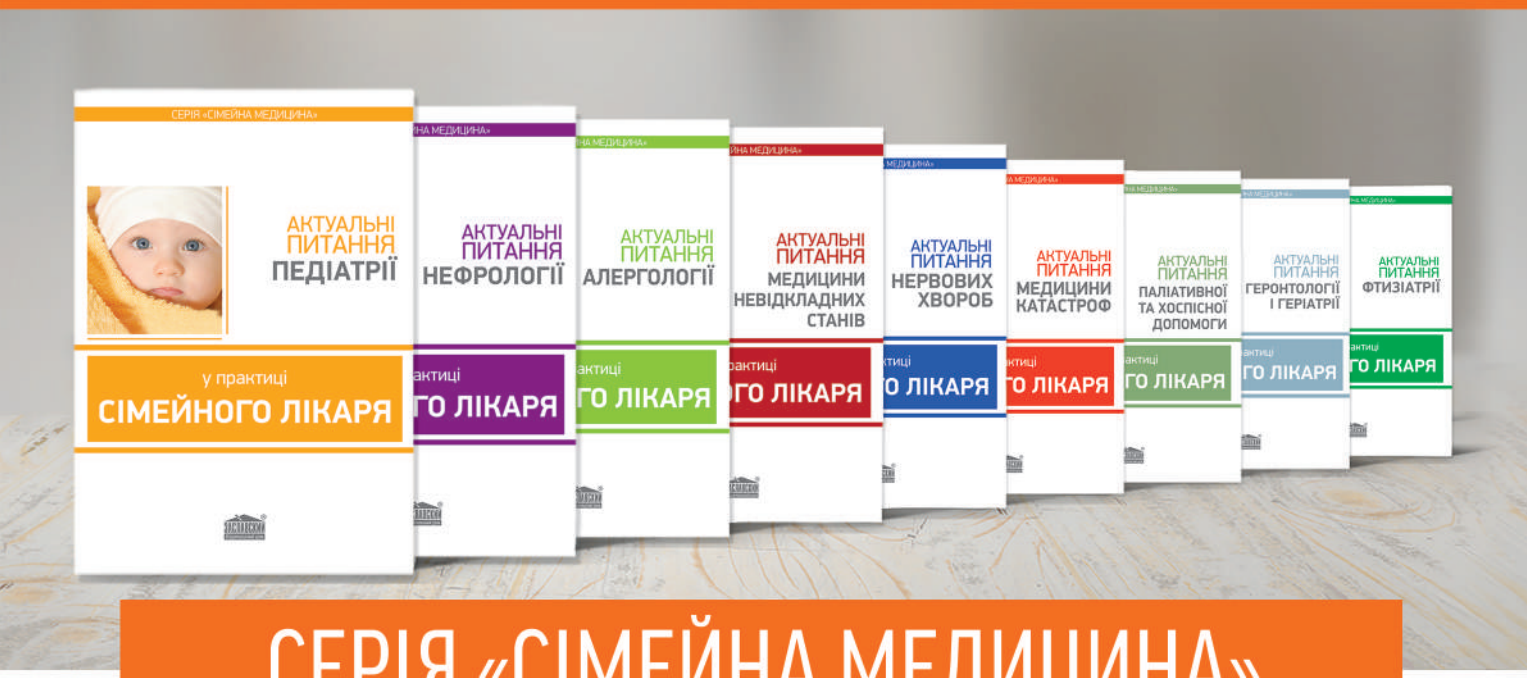

СЕРІЯ «СІМЕЙНА МЕДИЦИНА»

Інститут сімейної медицини Національного університету охорони здоров'я України імені П.Л. Шупика спільно з Видавничим домом «Заславський» вперше в Україні започаткував проєкт — серію навчальних посібників «Сімейна медицина», за загальною редакцією академіка НАМН України, професора Ю.В. Вороненка, професора О.Г. Шекери та завідувачів кафедр Національного університету охорони здоров'я України імені П.Л. Шупика, за актуальними напрямками сімейної медицини. Підготовкою матеріалів кожного навчального посібника займаються кращі фахівці післядипломної освіти України.

Посібники рекомендовані до друку вченою радою Національного університету охорони здоров'я України імені П.Л. Шупика та Центральним методичним кабінетом з вищої медичної освіти МОЗ України.

В РАМКАХ СЕРІЇ «СІМЕЙНА МЕДИЦИНА» ВЖЕ ВИЙШЛИ У СВІТ ТАКІ КНИГИ:

- Актуальні питання **педіатрії** у практиці сімейного лікаря.
- Актуальні питання **нервових хвороб** у практиці сімейного лікаря.
- Актуальні питання **нефрології** у практиці сімейного лікаря.
- Актуальні питання **геронтології та геріатрії** у практиці сімейного лікаря.
- Актуальні питання **медицини невідкладних станів** у практиці сімейного лікаря.
- Актуальні питання **фтизіатрії** у практиці сімейного лікаря.
- Актуальні питання **алергології** у практиці сімейного лікаря.
- Актуальні питання **акушерства** у практиці сімейного лікаря
- Актуальні питання **паліативної та хоспісної допомоги** у практиці сімейного лікаря.
- Актуальні питання **радіаційної медицини** у практиці сімейного лікаря.
- Актуальні питання **медицини катастроф** у практиці сімейного лікаря.
- Актуальні питання **серцево-судинних хвороб** у практиці сімейного лікаря.
- Актуальні питання **внутрішніх хвороб** у практиці сімейного лікаря.
- Актуальні питання **психіатрії** у практиці сімейного лікаря.
- Актуальні питання **офтальмології** у практиці сімейного лікаря.
- Актуальні питання **ендокринології** у практиці сімейного лікаря.
- Актуальні питання **гінекології** у практиці сімейного лікаря.

БУКВАМЕД
медична література

Книги можна замовити в інтернет-магазині «Буквамед»

www.bookvamed.com.ua

або за телефоном: **+38 (067) 325-10-26**

ГІЛАЙС®

Зволоження та захист очей!

(С.С. № UA. 101. MD.3.0662-21.01) Не є лікарським засобом.

visionkvz.com

КИЇВСЬКИЙ ВІТАМІННИЙ ЗАВОД

Якість без компромісів!

САМОЛІКУВАННЯ МОЖЕ БУТИ ШКІДЛИВИМ ДЛЯ ВАШОГО ЗДОРОВ'Я!