КЛЕКСАН®

КЛЕКСАН®
Еноксапарин

Доведений та передбачуваний захист[1]

Наявність мультидозового флакона[2]

Висока ефективність та безпека, що доведено клінічними дослідженнями[1]

Шприц-доза з захисною системою голки[3]

SANOFI

Інформація про препарат КЛЕКСАН®, розчини для ін'єкцій, 10 000 анти-Ха МО/мл: по 0,2 мл, 0,4 мл, 0,8 мл у шприц-дозі із захисною системою голки, РП № UA/7182/01/01, зміни затверджено Наказом МОЗ України №978 від 26.04.2019. КЛЕКСАН® 300, розчин для ін'єкцій, 10 000 анти-Ха МО/мл: по 3 мл в багатодозовому флаконі, РП № UA/10143/01/01, зміни затверджено Наказом МОЗ України №1655 від 22.07.2019.

Склад. Діюча речовина: еноксапарин; 1 мл розчину містить еноксапарину натрію 10 000 анти-Ха МО, що еквівалентно еноксапарину натрію 100 мг; 1 шприц-доза містить 2000 МО анти-Ха/0,2 мл, що еквівалентно еноксапарину натрію 20 мг, або 4000 МО анти-Ха/0,4 мл, що еквівалентно еноксапарину натрію 40 мг, або 8000 анти-Ха МО/0,8 мл, що еквівалентно 80 мг еноксапарину натрію; допоміжна речовина: вода для ін'єкцій (і спирт бензиловий в КЛЕКСАН® 300). Еноксапарин натрію – це біологічна речовина, яку отримують шляхом лужної деполімеризації бензилового ефіру гепарину, який походить зі слизової оболонки кишечника свиней. **Лікарська форма.** Розчин для ін'єкцій. **Фармакотерапевтична група.** Антитромботичні засоби. Група гепарину. Код АТХ В01А В05. **Показання.** Препарат показаний для застосування дорослим для: профілактики венозних тромбоемболічних (ВТЕ) ускладнень у хірургічних пацієнтів з помірним та високим ризиком, особливо у пацієнтів, які підлягають ортопедичним або загальнохірургічним оперативним втручанням, в тому числі оперативним втручанням з приводу онкологічних захворювань; профілактики ВТЕ ускладнень у терапевтичних пацієнтів з гострими захворюваннями (такими як гостра серцева недостатність, дихальна недостатність, тяжкі інфекції або ревматичні захворювання) та зниженою рухливістю, які мають підвищений ризик виникнення венозної тромбоемболії. Лікування тромбозу глибоких вен (ТГВ) та тромбоемболії легеневої артерії (ТЕЛА), за винятком випадків ТЕЛА, при яких може бути необхідним проведення тромболітичної терапії або хірургічного втручання; профілактики утворення тромбів у екстракорпоральному кровообігу під час гемодіалізу. При гострому коронарному синдромі: для лікування нестабільної стенокардії та інфаркту міокарда без підйому сегмента ST (NSTEMI), у комбінації з пероральним прийомом ацетилсаліцилової кислоти; для лікування гострого інфаркту міокарда з підйомом сегмента ST (STEMI), в тому числі у пацієнтів, яким планується медикаментозне лікування або подальше черезшкірне коронарне втручання (ЧКВ). **Протипоказання.** Підвищена чутливість до еноксапарину натрію, гепарину або його похідних, в тому числі інших низькомолекулярних гепаринів, або до будь-якої з допоміжних речовин. Наявність в анамнезі імуноопосередкованої гепаріндукованої тромбоцитопенії у межах останніх 100 днів за наявності циркулюючих антитіл. Активна клінічно значуща кровотеча і стани з високим ризиком виникнення кровотечі, в тому числі нещодавно перенесений геморагічний інсульт, виразка шлунково-кишкового тракту, присутність злоякісного новоутворення з високим ризиком кровотечі, нещодавно перенесене оперативне втручання на головному мозку, спинному мозку або очах, відоме або підозроване варикозне розширення вен стравоходу, артеріовенозні мальформації, судинні аневризми або серйозні вади розвитку інтраспінальних або інтрацеребральних судин. Спінальна або епідуральна анестезія або локорегіонарна анестезія, якщо еноксапарин натрію використовувався для лікування у межах попередніх 24 годин. Додатково для КЛЕКСАН® 300: підвищена чутливість до бензилового спирту; з огляду на вміст бензилового спирту еноксапарин натрію у формі випуску в багатодозових флаконах не повинен призначатися новонародженим та недоношеним новонародженим. **Спосіб застосування та дози.** Препарат не можна вводити внутрішньом'язово. Для профілактики венозних тромбоемболічних ускладнень після оперативних втручань, лікування ТГВ і ТЕЛА, лікування нестабільної стенокардії та NSTEMI еноксапарин натрію слід вводити шляхом п/ш ін'єкцій. Для лікування гострого STEMI застосування препарату слід розпочинати з однократної в/в болюсної ін'єкції з подальшим негайним п/ш введенням. Для профілактики утворення тромбів у екстракорпоральному кровообігу під час гемодіалізу препарат вводиться у артеріальну лінію діалізного контуру. Див. повну інструкцію для медичного застосування препарату. **Побічні реакції.** Дуже часто: підвищення рівнів печінкових ферментів (головним чином рівнів трансаміназ більш ніж у 3 рази від верхньої межі норми). Часто: геморагічні явища, геморагічна анемія, тромбоцитопенія, тромбоцитоз; алергічна реакція; головний біль; кропив'янка, свербіння, еритема; гематома у місці ін'єкції, біль у місці ін'єкції, інша реакція у місці ін'єкції (наприклад, набряк, крововилив, гіперчутливість, запалення, об'ємне утворення, біль або інші реакції). **Застосування у період вагітності або годування груддю.** Еноксапарин слід призначати вагітним лише у разі встановлення лікарем чіткої потреби у такому лікуванні. За вагітними жінками, які отримують еноксапарин, необхідно здійснювати ретельне спостереження щодо виникнення ознак кровотечі або надмірної антикоагулянтної дії, а також потрібно застерегти таких пацієнток про ризик геморагічних явищ. Всмоктування еноксапарину при пероральному прийомі є малоймовірним, тому його можна застосовувати під час годування груддю. **Діти.** Безпека та ефективність застосування еноксапарину наразі не встановлені. КЛЕКСАН® 300 містить бензиловий спирт і не повинен застосовуватися у новонароджених та у недоношених новонароджених. **Категорія відпуску.** За рецептом.

Інформація подана скорочено. Повна інформація про препарат міститься в інструкції для медичного застосування лікарського засобу. Перед використанням препарату обов'язково ознайомтесь з повною інструкцією. Інформація для розміщення у спеціалізованих виданнях, призначених для медичних установ, лікарів та фармацевтичних працівників, а також для розповсюдження на семінарах, конференціях, симпозіумах з медичної тематики. Матеріал призначений виключно для спеціалістів охорони здоров'я.

1. Iqbal Z., Cohen M. Enoxaparin: a pharmacologic and clinical review. Expert Opin Pharmacother. 2011 May;12(7):1157-70.
2. Інструкція для медичного застосування лікарського засобу КЛЕКСАН®, 10 000 анти-Ха МО/мл: по 3 мл в багатодозовому флаконі, РП № UA/10143/01/01, зміни затверджено Наказом МОЗ України №1655 від 22.07.2019.
3. Інструкція для медичного застосування лікарського засобу КЛЕКСАН®, розчин для ін'єкцій, 10 000 анти-Ха МО/мл: по 0,8 мл у шприц-дозі із захисною системою голки, РП № UA/7181/01/01; по 0,2 мл або 0,4 мл у шприц-дозі із захисною системою голки, РП UA/7182/01/01, зміни затверджено Наказом МОЗ України №978 від 26.04.2019.

ТОВ «Санофі-Авентіс Україна». Київ, 01033, вул. Жилянська, 48-50а, тел.: +380 (44) 354 20 00.
www.sanofi.ua

SAUA.ENO.18.02.0087(1)a (6 December 2019)

ПРОФІЛАКТИКА ВЕНОЗНОГО ТРОМБОЕМБОЛІЗМУ ПРИ ХІРУРГІЧНОМУ ЛІКУВАННІ ПЕРЕЛОМУ СТЕГНОВОЇ КІСТКИ

У наш час спостерігається зростання тривалості життя людей, і одночасно з цим підвищується частота притаманних старшому віку захворювань. Збільшується кількість переломів стегнової кістки, що переважно трапляються в людей похилого й старечого віку. Частота переломів стегнової кістки в Україні становить 255,5 на 100 000 населення для жінок віком 50 років і старше та 197,8 на 100 000 населення для чоловіків того ж віку [3].

Лікування переломів стегнової кістки переважно хірургічне, за даними японського обсерваційного дослідження, воно проводиться в 95,4 % випадків. Вид втручання залежить від локалізації: при трохантерних переломах у 97,9 % — це остеосинтез, при переломах шийки стегна в 67,3 % виконувалася артропластика, у 32,0 % — остеосинтез. Ускладнення операцій з приводу перелому стегнової кістки мають місце приблизно у 20 % пацієнтів. Це когнітивні й неврологічні розлади, серцево-легеневі порушення, венозний тромбоемболізм (ВТЕ), кровотечі зі шлунково-кишкового тракту, патологія сечовивідних шляхів, анемія, електролітні й метаболічні порушення [5].

Венозний тромбоемболізм — це стан, при якому у вені (найчастіше в глибоких венах нижніх кінцівок або таза) утворюється тромб, що визначається терміном «тромбоз глибоких вен» (ТГВ). Тромб може переміщуватися й рухатися до легеневих артерій, що спричинює тромбоемболію легеневої артерії (ТЕЛА). Поняття ВТЕ об'єднує в собі як ТГВ, так і ТЕЛА [6]. Факторами ризику ВТЕ є похилий вік, переломи нижніх кінцівок, оперативні втручання, травми спинного мозку, онкологічні захворювання, парези й паралічі нижніх кінцівок, серцева недостатність, артеріальна гіпертензія, порушення серцевого ритму, цукровий діабет, хронічне обструктивне захворювання легень, надмірна маса тіла, куріння, нефротичний синдром або ниркова недостатність, тромбофілія, анемія [7, 8].

Фактори ризику переломів стегнової кістки та ВТЕ не тільки багато в чому перетинаються, сам факт перелому, коли хворий втрачає здатність рухатися, драматично підвищує ризик ВТЕ. **Венозний тромбоемболізм є другим за поширеністю ускладненням після операції при переломі стегнової кістки; ТЕЛА є четвертою поширеною причиною смерті серед таких пацієнтів.** Без тромбопрофілактики при переломі стегнової кістки частота розвитку ВТЕ, ТЕЛА і смерті від легеневої емболії становить, за даними різних досліджень, 42–50, 20–27 і 0,6–7,5 % відповідно [8, 9]. Окрім цього, використання поліметилметакрилатного кісткового цементу підвищує ризик гіперкоагуляції. Тому для пацієнтів, яким доведеться провести ортопедичну операцію, профілактика ВТЕ та дотримання відповідних рекомендацій є першорядними [10].

Варіанти фармакологічної профілактики ВТЕ в ортопедичних пацієнтів включають ацетилсаліцилову кислоту (АСК), нефракціонований гепарин, низькомолекулярні гепарини (НМГ), антагоністи вітаміну К (Vitamin K antagonists, VKA), синтетичний інгібітор пентасахаридного фактора Ха (фондапаринукс) і нові пероральні антикоагулянти [10]. **Оскільки інші засоби є більш ефективними для профілактики ВТЕ, АСК не рекомендується як єдиний фармакологічний засіб для профілактики ВТЕ в пацієнтів ортопедичного профілю [10, 12]. Антагоністи вітаміну К аценокумарол і варфарин обмежено використовуються для запобігання передопераційному ВТЕ в пацієнтів з переломами в тазостегновому суглобі через тривалий період напіввиведення й повільний початок дії [12]. Застосування гепарину може призвести до геморагічних ускладнень і потребує лабораторного моніторингу активованого часткового тромбопластинового часу. Гепарин може також призвести до негеморагічних побічних ефектів, таких як індукована гепарином тромбоцитопенія та остеопороз [10].**

Низькомолекулярні гепарини (еноксапарин, надропарин, ревіпарин тощо) отримують з нефракціонованого гепарину шляхом хімічної або ферментативної деполімеризації. Порівняно з гепарином НМГ мають більш сприятливе співвідношення користі й ризику на моделях тварин. Препарати НМГ мають більш передбачувані фармакокінетичні й фармакодинамічні властивості, більш тривалий період напіввиведення й менший ризик негеморагічних побічних ефектів, ніж гепарин. Ризик індукованої гепарином тромбоцитопенії при застосуванні НМГ становить 0,2 % порівняно з 2,6 % для нефракціонованого гепарину. НМГ вводять підшкірно шляхом ін'єкцій, в одній або двох добових дозах без необхідності лабораторного контролю. Застосування НМГ зручніше, ніж гепарину, і, отже, вони замінили гепарин майже за будь-якими клінічними показаннями. **За останні 20 років багато досліджень продемонстрували переваги НМГ перед іншими антикоагулянтами [10].**

Міжнародні керівництва щодо профілактики ВТЕ в пацієнтів при хірургічному лікуванні перелому стегнової кістки рекомендують використовувати гепарин, або НМГ, або фондапаринукс для фармакологічної профілактики ВТЕ та не рекомендують нові пероральні антикоагулянти й монотерапію АСК [10].

Більш детально читайте на с. 5

ISSN 1608-1706 (print), ISSN 2307-1397 (online)

СПЕЦІАЛІЗОВАНИЙ РЕЦЕНЗОВАНИЙ НАУКОВО-ПРАКТИЧНИЙ ЖУРНАЛ

Том 22, № 1, 2021

Травма

www.mif-ua.com

Том 22, № 1, 2021

Травма

Інформація про рецептурний лікарський засіб для професійної діяльності спеціалістів в галузі охорони здоров'я. Фармакотерапевтична група: неселективні нестероїдні протизапальні засоби. Код АТХ М01А Х17. **Склад:** 1 однодозовий пакет по 2 г гранул містить німесуліду 100 мг. **Показання.** Лікування гострого болю. Лікування первинної дисменореї. Рішення про призначення німесуліду повинно прийматися на основі оцінки усіх ризиків для конкретного пацієнта. **Німесулід слід застосовувати тільки у якості препарату другої лінії. Спосіб застосування та дози.** Дорослим та дітям старше 12 років призначають 100 мг німесуліду (1 однодозовий пакет) 2 рази на добу після їди. Максимальна тривалість курсу лікування Німесилом - 15 діб. З метою зниження частоти виникнення побічних реакцій потрібно застосовувати мінімальну ефективну дозу протягом найкоротшого часу. Рекомендується застосовувати після прийому їжі. **Протипоказання.** Відома підвищена чутливість до німесуліду, до будь-якого іншого НПЗЗ або до будь-якої з допоміжних речовин лікарського засобу та ін. Тяжке порушення функції нирок, порушення функції печінки та ін. **Побічні дії.** Запаморочення, лабільність артеріального тиску, диспепсія, гіпотермія та ін. **Виробник.** Лабораторіос Менаріні С.А./Laboratories Menarini S.A. **Місцезнаходження.** Альфонс XII, 587, Бадалона, Барселона, 08918 Іспанія.

1. За результатами роздрібного продажу лікарських засобів у грошовому вираженні в АТС-групі М01А Х17 «Німесулід» за 2018–2019 рр., за даними аналітичної системи дослідження ринку «PharmXplorer»/ «Фармстандарт» компанії «Proxima Research». 2. Інструкція для медичного застосування препарату Німесил® № 1625 від 17.07.2019. * Німесулід слід застосовувати тільки у якості препарату другої лінії.

Код UA-NIM-04-2020-V1-press. Дата затвердження 01.06.2020.

Перед застосуванням, будь ласка, уважно ознайомтеся з повною інструкцією для медичного застосування, повним переліком побічних реакцій, протипоказань, особливостей застосування лікарського засобу Німесил®. **За повною детальною інформацією звертайтесь до інструкції для медичного застосування лікарського засобу Німесил®,** затверджена наказом МОЗ України № 1625 від 17.07.2019, Р.П. № UA/9855/01/01.

За додатковою інформацією про препарат звертайтесь за адресою: Представництво «Берлін-Хемі/А.Менаріні Україна ГмбХ» в Україні, 02098, м. Київ, вул. Березняківська, 29, тел.: (044) 494-33-88, факс: (044) 494-33-89.

BERLIN-CHEMIE MENARINI

ЗАСЛАВСКИЙ Издательский дом

Фастум® гель

Кетопрофен 2,5 % гель

Лікування БОЛЮ в м'язах та суглобах[1]

30, 50, 100 г гелю у тубі

1. Показання: посттравматичний біль у м'язах та суглобах, запалення сухожиль.
Обов'язково уважно ознайомтеся з повною інструкцією для медичного застосування лікарського засобу Фастум® гель № 824 від 09.04.2020, Р.П. UA/10905/01/01, а саме з повним переліком протипоказань, побічних ефектів і особливостей застосування.

Інформація про рецептурний лікарський засіб для спеціалістів охорони здоров'я, для медичних і фармацевтичних працівників.

СКОРОЧЕНА ІНСТРУКЦІЯ для медичного застосування лікарського засобу ФАСТУМ® ГЕЛЬ (FASTUM® GEL)

Склад. 1 г гелю містить кетопрофену 0,025 г. **Фармакотерапевтична група.** Нестероїдні протизапальні засоби для місцевого застосування. Код АТХ М02А А10. **Показання.** Посттравматичний біль у м'язах та суглобах, запалення сухожиль. **Протипоказання.** Наявність в анамнезі гіперчутливості до будь-якої із допоміжних речовин лікарського засобу, наявність в анамнезі реакції фоточутливості, відомі реакції гіперчутливості, **вплив сонячних променів, навіть у вигляді розсіяного світла чи УФ-опромінення в солярії під час лікування і протягом двох тижнів після його припинення,** III триместр вагітності та інші.

Особливості застосування. Під час лікування та протягом 2 тижнів після його завершення рекомендується носити одяг, який закриває ділянку нанесення, для уникнення фоточутливості.

Спосіб застосування та дози. Гель слід наносити тонким шаром (3-5 см) на уражені ділянки від 1 до 3 разів на добу, а для кращого проникнення застосувати легкі масажні рухи. **Побічні ефекти.** Іноді: місцеві шкірні реакції, такі як еритема, екзема, свербіж і відчуття печіння; рідко: дерматологічні реакції (фотосенсибілізація, бульозні висипи і кропив'янка); дуже рідко: пептична виразка, шлунково-кишкова кровотеча, діарея, контактний дерматит, ниркова недостатність або погіршення стану у разі наявності такої та інші. **Категорія відпуску.** За рецептом.

Виробник: А. Менаріні Мануфактурінг Логістікс енд Сервісес С.р.Л. **Адреса.** Віа Сете Санті 3, 50131 Флоренція (ФІ), Італія.

За повною інформацією звертайтеся до інструкції для медичного застосування лікарського засобу Фастум® гель № 824 від 09.04.2020.

Представництво "Берлін-Хемі/А. Менаріні Україна ГмбХ". Адреса: м. Київ, вул. Березняківська, 29, 7-й поверх.
Тел.: +38 (044) 494 33 85, факс +38 (044) 494 33 89.

UA_Fas_16-2020_V1_Press. Останній перегляд 07.07.2020.

BERLIN-CHEMIE MENARINI

Міністерство охорони здоров'я України
Донецький національний медичний університет
Науково-дослідний інститут травматології та ортопедії
Асоціація ортопедів-травматологів України

Ministry of Health Service of Ukraine
Donetsk National Medical University
Research and Development Institute of Traumatology and Orthopedics
Association of Traumatologist and Orthopedists of Ukraine

Травма

TRAUMA

Travma

Спеціалізований рецензований науково-практичний журнал
Заснований у 2000 році
Періодичність виходу 6 разів на рік

Том 22, № 1, 2021

Scientific and practical reviewable journal
Founded in 2000 year
Periodicity 6 numbers per year

Volume 22, № 1, 2021

Включений в наукометричні і спеціалізовані бази даних НБУ ім. В.І. Вернадського, «Україніка наукова», «Наукова періодика України», Ulrichsweb Global Serials Directory, CrossRef, WorldCat, Google Scholar, ICMJE, SHERPA/RoMEO, BASE, NLM-catalog, NLM-Locator Plus, EBSCO

mif-ua.com

ЗАСЛАВСКИЙ®
Издательский дом

journals.uran.ua

Травма
Travma

Спеціалізований рецензований науково-практичний журнал

Том 22, № 1, 2021

ISSN 1608-1706 (print),
ISSN 2307-1397 (online)

Передплатний індекс: 96022

ЗАСЛАВСКИЙ®
Издательский дом

Засновник журналу:
Донецький національний медичний університет

Адреса редакції:
Україна, 04107, Київ, а/с № 74
Телефон: +38 (044) 223-27-42

www.mif-ua.com
http://trauma.zaslavsky.com.ua

Електронні адреси для звертань
З питань публікації статей
traumajornal@gmail.com
hurzufkonf@gmail.com
medredactor@i.ua
З питань передплати
info@mif-ua.com
тел.: +38 (044) 223-27-42,
+38 (067) 325-10-26
З питань розміщення реклами та інформації про лікарські засоби
reclama@mif-ua.com
office@zaslavsky.kiev.ua
pavel89karpinskiy@gmail.com
v_iliyna@ukr.net

Журнал внесено до переліку наукових фахових видань України, в яких можуть публікуватися результати дисертаційних робіт на здобуття наукових ступенів доктора і кандидата наук. Наказ МОН України від 26.11.2020 № 1471. Категорія Б.

Рекомендовано до друку та до поширення через мережу Інтернет вченою радою Донецького національного медичного університету, протокол № 6 від 25.02.2021 р.

Українською, російською та англійською мовами

Свідоцтво про державну реєстрацію друкованого засобу масової інформації КВ № 15994-4466Р. Видано Міністерством юстиції України 02.11.2009 р.

Формат: 60×84/8. Ум. друк. арк. 8,37.
Тираж 8000 прим. Зам. 2021-trauma-104.

Видавець Заславський О.Ю.
Адреса для листування: а/с 74, м. Київ, 04107
Свідоцтво суб'єкта видавничої справи
ДК № 2128 від 13.05.2005

Друк: ТОВ «Ландпресс»
Вул. Алчевських, 2, м. Харків, 61002

Головний редактор
Климовицький Ф.В. (Лиман)

Заступник головного редактора
Тяжелов О.А. (Харків)

Відповідальний секретар
Гончарова Л.Д. (Київ)

Редакційна колегія

Бондаренко С.Є. (Харків), **Вирва О.Є.** (Харків),
Гайко Г.В. (Київ), **Корж М.О.** (Харків),
Климовицький В.Г. (Лиман), **Лоскутов О.Є.** (Дніпро),
Поворознюк В.В. (Київ), **Радченко В.О.** (Харків),
Страфун С.С. (Київ), **Філіпенко В.А.** (Харків),
Чернишова О.Є. (Краматорськ),
Hagen Schmal (Фрайбург, Німеччина),
Robert Smigielski (Варшава, Польща),
Francesco Benazzo (Павія, Італія)

Редакційна рада

Анкін М.Л. (Київ), **Бур'янов О.А.** (Київ),
Голка Г.Г. (Харків), **Головаха М.Л.** (Запоріжжя),
Грицай Н.П. (Київ), **Гур'єв С.О.** (Київ),
Зазірний І.М. (Київ), **Левицький А.Ф.** (Київ),
Піонтковський В.К. (Рівне), **Рой І.В.** (Київ),
Сулима В.С. (Івано-Франківськ), **Сухін Ю.В.** (Одеса),
Черниш В.Ю. (Краматорськ)

Editor-in-Chief
Klymovytsky F.V. (Lyman)
Deputy Editor-in-Chief
Tyazhelov O.A. (Kharkiv)
Responsible secretary
Goncharova L.D. (Kyiv)

Editorial Board

Bondarenko S.Y. (Kharkiv), **Vyrva O.E.** (Kharkiv),
Gayko G.V. (Kyiv), **Korzh M.O.** (Kharkiv),
Klymovytskyy V.G. (Lyman), **Loskutov O.E.** (Dnipro),
Povorozniuk V.V. (Kyiv), **Radchenko V.A.** (Kharkiv),
Strafun S.S. (Kyiv), **Filipenko V.A.** (Kharkiv),
Chernyshova O.Y. (Kramatorsk),
Hagen Schmal (Freiburg, Germany),
Robert Smigielski (Warszawa, Poland),
Francesco Benazzo (Pavia, Italia)

Editorial Council

Ankin M.L. (Kyiv), **Buryanov O.A.** (Kyiv),
Golka G.G. (Kharkiv), **Golovakha M.L.** (Zaporizhzhia),
Gricay N.P. (Kyiv), **Guriev S.O.** (Kyiv),
Zazirny I.M. (Kyiv), **Levitsky A.F.** (Kyiv),
Piontkovsky V.K. (Rivne), **Roy I.V.** (Kyiv),
Sulima V.S. (Ivano-Frankivsk), **Sukhin Yu.V.** (Odesa),
Chernysh V.Yu. (Kramatorsk)

Редакція не завжди поділяє думку автора публікації. Відповідальність за вірогідність фактів, власних імен та іншої інформації, використаної в публікації, несе автор. Передрук та інше відтворення в якій-небудь формі в цілому або частково статей, ілюстрацій або інших матеріалів дозволені тільки при попередній письмовій згоді редакції та з обов'язковим посиланням на джерело. Усі права захищені.

© Донецький національний медичний університет, 2021
© НДІ травматології та ортопедії Донецького національного медичного університету, 2021
© Заславський О.Ю., 2021

Зміст

Огляд

Опімах С.Г.

Профілактика венозного тромбоемболізму при хірургічному лікуванні перелому стегнової кістки 5

Чистик Т.В.

Фастум® гель — оптимальний вибір топічної терапії при розтягненні зв'язок 10

Оригінальні дослідження

Білінський П.І., Цюра Ю.П., Антонів В.Р.

Проблемні питання сучасного остеосинтезу переломів плечової кістки 16

Хвисюк А.Н., Пастух В.В., Карпинский М.Ю., Карпинская Е.Д., Суббота И.А.

Экспериментальное исследование механических свойств ахиллова сухожилия кроликов в процессе его восстановления после травмы 23

Хмизов С.О., Кикош Г.В., Карпінська О.Д., Карпінський М.Ю.

Динаміка відновлення сили м'язів стоп у дітей із рецидивами вродженої еквіноварусної клишоногості після хірургічного лікування за методикою Понсеті 31

S. Yurtlu, V. Hanci, E. Kargi, G. Erdoğan, B.G. Köksal, Ş. Gül, R.D. Okyay, H. Ayoğlu, I.Ö. Turan

Знеболюючий ефект декскетопрофену у разі його додавання до лідокаїну для внутрішньовенної регіонарної анестезії: проспективне рандомізоване плацебо-контрольоване дослідження 37

Contents

Review

S.G. Opimakh

Prevention of venous thromboembolism in the surgical treatment of femoral fracture 5

T.V. Chistyk

Fastum Gel® is an optimal choice of topic therapy of ligament sprain 10

Original Researches

P.I. Bilinskyi, Y.P. Tsiura, V.R. Antoniv

Outstanding issues of modern osteosynthesis of humerus fractures 16

O.M. Khvisyuk, V.V. Pastukh, M.Yu. Karpinsky, O.D. Karpinska, I.A. Subbota

An experimental study of the mechanical properties of the Achilles tendon in rabbits during its recovery after injury 23

S.O. Khmyzov, G.V. Kikosh, O.D. Karpinska, M.Yu. Karpinsky

Dynamics of recovery of foot muscle strength in children with relapses of congenital equinovarus clubfoot after surgical treatment according to the Ponseti method 31

S. Yurtlu, V. Hanci, E. Kargi, G. Erdoğan, B.G. Köksal, Ş. Gül, R.D. Okyay, H. Ayoğlu, I.Ö. Turan

The analgesic effect of dexketoprofen when added to lidocaine for intravenous regional anaesthesia: a prospective, randomized, placebo-controlled study 37

Дігтяр В.А., Камінська М.О., Яресько О.В.

Математичний розрахунок та значення коефіцієнта відновлення форми грудної клітки при плануванні торакопластики вродженої лійкоподібної деформації грудної клітки 45

Радченко В.О., Попов А.І., Попсуйшапка К.О., Куценко В.О., Перфільєв О.В.

Аналіз хірургічного лікування пацієнтів із первинними пухлинними ураженнями грудного та поперекового відділів хребта 52

Гошко В.Ю., Науменко Н.О., Яцуляк М.Б., Чеверда А.І., Немеш М.М., Марциняк С.М.

Обґрунтування способу визначення клініко-рентгенограмометричних показників кульшового суглоба в пацієнтів із ДЦП 61

Клапчук Ю.В.

Санітарні втрати військовослужбовців із вогнепальними пораненнями великих суглобів..... 66

V.A. Dihtiar, M.O. Kaminska, O.V. Yaresko

Mathematical calculation and coefficient value of chest shape recovery for planning thoracoplasty of pectus excavatum..... 45

V.O. Radchenko, A.I. Popov, K.O. Popsuishapka, V.O. Kutsenko, O.V. Perfiliev

Analysis of surgical treatment of patients with primary tumors of the thoracic and lumbar spine 52

V.Yu. Hoshko, N.O. Naumenko, M.B. Yatsuliak, A.I. Cheverda, M.M. Nemesh, S.M. Martsyniak

Substantiation of the method for determining the clinical and radiographic parameters of the hip joint in patients with cerebral palsy 61

Yu.V. Klapchuk

Sanitary losses of servicemen with gunshot wounds of major joints..... 66

Офіційна інформація

XII Міжнародний медичний форум «Інновації в медицині — здоров'я нації»..... 71

Official Information

XII International Medical Forum "Innovations in Medicine — the Health of the Nation" 71

УДК 616.12 008.318 089: 616.24.005.6

Профілактика венозного тромбоемболізму при хірургічному лікуванні перелому стегнової кістки

Резюме. *Стаття присвячена проблемі венозного тромбоемболізму (ВТЕ) при хірургічному лікуванні перелому стегнової кістки. Венозний тромбоемболізм є другим за поширеністю ускладненням після операції при переломі стегнової кістки; тромбоемболія легеневої артерії (ТЕЛА) є четвертою поширеною причиною смерті серед таких пацієнтів. Без тромбопрофілактики при переломі стегнової кістки частота розвитку ВТЕ, ТЕЛА і смерті від легеневої емболії становить, за даними різних досліджень, 42–50, 20–27 і 0,6–7,5 % відповідно. Окрім цього, використання поліметилметакрилатного кісткового цементу підвищує ризик гіперкоагуляції. Тому для пацієнтів, яким доведеться провести ортопедичну операцію, профілактика ВТЕ й дотримання відповідних рекомендацій є першорядними. Більш ефективним і безпечним препаратом вибору порівняно з іншими доступними методами профілактики є низькомолекулярні гепарини (НМГ) з коротким періодом напіввиведення і швидким початком дії. Міжнародні керівництва щодо профілактики ВТЕ у пацієнтів з переломами стегнової кістки рекомендують використовувати гепарин, або НМГ, або фондапаринукс для фармакологічної профілактики ВТЕ при хірургічному лікуванні та не рекомендують нові пероральні антикоагулянти й монотерапію ацетилсаліциловою кислотою.*

Ключові слова: *венозний тромбоемболізм; переломи стегна; лікування; гепарин; низькомолекулярні гепарини; еноксапарин; фондапаринукс*

У наш час спостерігається зростання тривалості життя людей, і одночасно з цим підвищується частота притаманних старшому віку захворювань. Збільшується кількість переломів стегнової кістки, що переважно трапляються в людей похилого й старечого віку. У багатьох країнах переломи стегнової кістки розглядаються серед головних проблем громадського здоров'я, і їх поширеність розцінюється як епідемія [1]. У п'яти найбільших країнах Європи (Франція, Німеччина, Італія, Іспанія і Велика Британія), а також Швеції у 2017 році зареєстровано 529 200 випадків перелому стегнової кістки, і прогнозується, що до 2030 року ця кількість зросте на 28 % [2]. Частота переломів стегнової кістки в Україні становить 255,5 на 100 000 населення для жінок віком 50 років і старше та 197,8 на 100 000 населення для чоловіків того ж віку [3].

Дві третини пацієнтів з переломами стегнової кістки мають остеопороз, а причинами переломів найчастіше є просте падіння (у 80 % випадків), дорожньо-транспортні пригоди (7 %), падіння зі сходів (4,5 %), 1 % переломів трапляється в ліжку [4]. Факторами ризику переломів стегнової кістки є як чинники остеопорозу, так і чинники, що спричиняють падіння. Ризик є вищим у жінок, збільшується з віком, за наявності переломів в анамнезі, при зниженій силі м'язів, недостатній масі тіла й курінні. Ризик цих переломів також зростає при деяких захворюваннях (хвороба Кушинга, гіпертиреоз, цукровий діабет 1-го типу, депресія, епілепсія, хвороба Паркінсона, перенесені інсульти, деменція) і прийомі деяких ліків, таких як глюкокортикоїди, інгібітори ароматази, бензодіазепіни, антидепресанти, антипсихотики [1].

Лікування переломів стегнової кістки переважно хірургічне, за даними японського обсерваційного дослідження, воно проводиться в 95,4 % випадків. Вид втручання залежить від локалізації: при трохантерних переломах у 97,9 % — це остеосинтез, при переломах шийки стегна в 67,3 % виконувалася артропластика, у 32,0 % — остеосинтез. Середня тривалість передопераційного перебування в лікарні в роки проведення дослідження (2009–2014 рр.) становила 5 днів, а середня тривалість госпіталізації — 40 днів [4].

Ускладнення операцій з приводу перелому стегнової кістки мають місце приблизно у 20 % пацієнтів. Це когнітивні й неврологічні розлади, серцево-легеневі порушення, венозний тромбоемболізм (ВТЕ), кровотечі зі шлунково-кишкового тракту, патологія сечовивідних шляхів, анемія, електролітні й метаболічні порушення [5].

Венозний тромбоемболізм — це стан, при якому у вені (найчастіше в глибоких венах нижніх кінцівок або

© «Травма» / «Trauma» («Travma»), 2021
© Видавець Заславський О.Ю. / Publisher Zaslavsky O.Yu., 2021

таза) утворюється тромб, що визначається терміном «тромбоз глибоких вен» (ТГВ). Тромб може переміщуватися й рухатися до легеневих артерій, що спричинює тромбоемболію легеневої артерії (ТЕЛА). Поняття ВТЕ об'єднує в собі як ТГВ, так і ТЕЛА [6]. Від ВТЕ в США кожного року гине від 100 000 до 180 000 людей. Факторами ризику ВТЕ є похилий вік, переломи нижніх кінцівок, оперативні втручання, травми спинного мозку, онкологічні захворювання, парези й паралічі нижніх кінцівок, серцева недостатність, артеріальна гіпертензія, порушення серцевого ритму, цукровий діабет, хронічне обструктивне захворювання легень, надмірна маса тіла, куріння, нефротичний синдром або ниркова недостатність, тромбофілія, анемія [7, 8].

Фактори ризику переломів стегнової кістки та ВТЕ не тільки багато в чому перетинаються, сам факт перелому, коли хворий втрачає здатність рухатися, драматично підвищує ризик ВТЕ. Відомо, що хірургічні пацієнти мають більш високий ризик розвитку ВТЕ порівняно з хворими терапевтичного профілю, особливо після ортопедичних операцій. Втручання на тазостегновому й колінному суглобах пов'язані з вищим ризиком розвитку ВТЕ, ніж інші ортопедичні процедури, і вони є найпоширенішою причиною госпітального ТГВ. Після загальної заміни колінного або кульшового суглоба за відсутності тромбопрофілактики поширеність госпітального ТГВ становить 40–60 %. **Венозний тромбоемболізм є другим за поширеністю ускладненням після операції при переломі стегнової кістки; ТЕЛА є четвертою поширеною причиною смерті серед таких пацієнтів.** Без тромбопрофілактики при переломі стегнової кістки частота розвитку ВТЕ, ТЕЛА і смерті від легеневої емболії становлять, за даними різних досліджень, 42–50, 20–27 і 0,6–7,5 % відповідно [8, 9]. Окрім цього, використання поліметилметакрилатного кісткового цементу підвищує ризик гіперкоагуляції. Тому для пацієнтів, яким доведеться провести ортопедичну операцію, профілактика ВТЕ та дотримання відповідних рекомендацій є першорядними [10].

Прикуті до ліжка пацієнти літнього віку мають вищі показники захворюваності й смертності після перелому стегна не тільки внаслідок операції. Через нездатність рухатися після травми й погіршення перебігу супутніх захворювань до 30 % пацієнтів з переломом стегнової кістки мають венозний тромбоемболізм ще до оперативного втручання. Є дослідження про відносно високу поширеність передопераційного ВТЕ в пацієнтів, для яких операція була відкладена, а затримка з операцією більше ніж на 48 годин збільшує поширеність передопераційного ВТЕ з 54 до 62 %. Крім того, ВТЕ може існувати як основне захворювання ще до травми. І хоча венозний тромбоемболізм є серйозним ускладненням під час і після госпіталізації, цьому стану можна запобігти, а профілактика ВТЕ може знизити ризик ТГВ на 60 %. Проте, за різними літературними даними, загальні показники профілактики ВТЕ становлять від 13 до 70 %, що вказує на незадовільний стан вирішення проблеми [5, 10, 11].

Рання операція вважається ключовим фактором зменшення захворюваності й смертності в пацієнтів з переломом стегнової кістки, і більшість експертів рекомендують проводити медичну оцінку пацієнтів і негайне хірургічне втручання протягом перших 48 годин після госпіталізації. Проте операції часто відстрочуються через передопераційне обстеження, підготовку або під час переводу хворого в спеціалізований медичний заклад, тому заходи щодо запобігання ВТЕ в пацієнтів з переломом стегна слід вживати якнайшвидше після травми [12].

Методи профілактики ВТЕ поділяють на механічні й фармакологічні. Механічні методи профілактики ВТЕ спрямовані на запобігання венозному застою, вони включають мобілізацію шляхом ранньої ходьби, градуйовані компресійні панчохи, переміжну пневматичну компресію. Перевагами механічної профілактики ВТЕ є відсутність ризику кровотеч і необхідності лабораторного моніторингу, а також безпека щодо клінічно важливих побічних ефектів. Недоліками механічних методів профілактики ВТЕ є складність упровадження через обмежену рухливість пацієнта й дискомфорт, який ці процедури можуть спричинити. Крім того, такі ситуації, як відкриті переломи, периферична артеріальна недостатність, тяжка серцева недостатність, виразки й інфіковані рани нижніх кінцівок, є протипоказаннями для використання механічних засобів. Самостійна механічна профілактика не рекомендується в пацієнтів з переломом стегнової кістки [12]. Рекомендації Американського колегіуму торакальних лікарів (American College of Chest Physicians, ACCP) пропонують використовувати механічні методи на додаток до фармакологічної профілактики під час госпіталізації в пацієнтів з високим ризиком розвитку ВТЕ після великих ортопедичних операцій [10].

Варіанти фармакологічної профілактики ВТЕ в ортопедичних пацієнтів включають ацетилсаліцилову кислоту (АСК), нефракціонований гепарин, низькомолекулярні гепарини (НМГ), антагоністи вітаміну К (Vitamin K antagonists, VKA), синтетичний інгібітор пентасахаридного фактора Ха (фондапаринукс) і нові пероральні антикоагулянти [10].

АСК — це широкодоступний лікарський засіб для перорального застосування, і доказова база свідчить, що використання АСК для профілактики ВТЕ є більш ефективним, ніж плацебо. АСК як відносно безпечний варіант профілактики ВТЕ рекомендована для профілактики ВТЕ в пацієнтів з низьким ризиком розвитку ВТЕ. За результатами порівняльного дослідження низькомолекулярних гепаринів та АСК у пацієнтів з переломом стегна частота післяопераційного ТГВ була вищою в групі хворих, які приймали АСК, порівняно з групою НМГ. Застосування АСК самостійно виявляється менш ефективним у профілактиці післяопераційного ВТЕ серед пацієнтів з переломом стегна порівняно з іншими засобами фармакологічної профілактики. **Оскільки інші засоби є більш ефективними для профілактики ВТЕ, АСК не рекомендується як єдиний фармакологічний засіб для профілактики ВТЕ в пацієнтів ортопедичного профілю [10, 12].**

Антагоністи вітаміну К аценокумарол і варфарин — це група пероральних антикоагулянтів, ефект яких досягається шляхом втручання в циклічне взаємоперетворення вітаміну К і його 2,3-епоксиду. Застосування VKA вимагає лабораторного моніторингу. При введенні варфарину початок ефекту зазвичай настає протягом перших двох-трьох днів. Отже, коли необхідний швидкий антикоагулянтний ефект, одночасно з **VKA слід уводити гепарин або НМГ [10]. VKA обмежено використовуються для запобігання передопераційному ВТЕ в пацієнтів з переломами в тазостегновому суглобі через тривалий період напіввиведення й повільний початок дії [12].**

Нефракціонований гепарин — гетерогенна суміш глікозаміногліканів, яка зв'язується з антитромбіном через унікальну пентасахаридну послідовність і каталізує інактивацію тромбіну, фактора Ха та інших ферментів згортання крові. Гепарин потребує внутрішньовенного або підшкірного введення. **Застосування гепарину може призвести до геморагічних ускладнень і потребує лабораторного моніторингу активованого часткового тромбопластинового часу. Гепарин може також призвести до негеморагічних побічних ефектів, таких як індукована гепарином тромбоцитопенія та остеопороз [10].**

Низькомолекулярні гепарини (еноксапарин, надропарин, ревіпарин тощо) отримують з нефракціонованого гепарину шляхом хімічної або ферментативної деполімеризації. Порівняно з гепарином НМГ мають більш сприятливе співвідношення користі й ризику на моделях тварин. Препарати НМГ мають більш передбачувані фармакокінетичні й фармакодинамічні властивості, більш тривалий період напіввиведення й менший ризик негеморагічних побічних ефектів, ніж гепарин. Ризик індукованої гепарином тромбоцитопенії при застосуванні НМГ становить 0,2 % порівняно з 2,6 % для нефракціонованого гепарину. НМГ вводять підшкірно шляхом ін'єкцій, в одній або двох добових дозах, без необхідності лабораторного контролю. Застосування НМГ зручніше, ніж гепарину, і, отже, НМГ замінили гепарин майже за будь-якими клінічними показаннями. **За останні 20 років багато досліджень продемонстрували переваги НМГ порівняно з іншими антикоагулянтами [10].**

Фондапаринукс — це інгібітор фактора Ха, що пропонується для запобігання післяопераційному ВТЕ. Передопераційне використання фондапаринуксу не рекомендується через тривалий період напіввиведення (17–21 год) і повільний початок дії (стійкий ефект досягається після третьої або четвертої дози один раз на добу) [10, 12]. **Профіль безпеки фондапаринуксу поступається еноксапарину через більш високий ризик великих кровотеч [13, 14].**

Нові пероральні антикоагулянти представлені декількома засобами. Ривароксабан — це пероральний прямий інгібітор активованого фактора X (фактора Ха). Дабігатран є селективним оборотним прямим інгібітором тромбіну. Апіксабан є прямим інгібітором фактора Ха. Застосування даних препаратів також пов'язане з більшим ризиком кровотеч порівняно з еноксапарином [15, 16]. У дослідженні з вивчення ефективності ривароксабану й еноксапарину в 190 хворих з тотальною артропластикою кульшового суглоба переваги перорального препарату не були доведені (в групі ривароксабану спостерігалося 8 випадків ТГВ, у групі еноксапарину — жодного) [17]. **Оцінка застосування пероральних антикоагулянтів при хірургічному лікуванні перелому стегна не проводилася, тому в даний час вони не рекомендуються для профілактики ВТЕ при операціях з приводу перелому стегнової кістки [10].**

Передопераційна фармакологічна профілактика показана пацієнтам з високим і середнім ризиком ВТЕ. При прийнятті рішення про вибір фармакологічної або лише механічної тромбопрофілактики прийнято оцінювати ризик ВТЕ. Існують різні шкали оцінки ризику ВТЕ, і очевидно, що в пацієнтів з переломами стегнової кістки нараховується велика кількість балів за шкалами, тому що сам перелом стегнової кістки є вагомим фактором ризику ВТЕ. Стратифікація хірургічних хворих без профілактики класифікує ортопедичних пацієнтів за найвищим ризиком ВТЕ [18].

Міжнародні керівництва щодо профілактики ВТЕ в пацієнтів при хірургічному лікуванні перелому стегнової кістки рекомендують використовувати гепарин, або НМГ, або фондапаринукс для фармакологічної профілактики ВТЕ й не рекомендують нові пероральні антикоагулянти і монотерапію АСК [10]. Останні рекомендації ACCP рекомендували НМГ як оптимальний метод профілактики ВТЕ в пацієнтів, які перенесли перелом стегна, рекомендується надавати перевагу використанню НМГ, а інші препарати розглядати як альтернативні. Ідеальний антикоагулянт має бути ефективним, безпечним і зручним у застосуванні, тому низькомолекулярні гепарини вважаються золотим стандартом профілактики ВТЕ в пацієнтів ортопедичного профілю [10, 17].

Велика кількість останніх досліджень профілактики ВТЕ довели ефективність низькомолекулярних гепаринів. Американський колегіум торакальних лікарів, Національний інститут клінічної досконалості (National Institute for Health and Care Excellence, NICE), Шотландська міжвузівська мережа з розробки методичних настанов (Scottish Intercollegiate Guidelines Network, SIGN), Група інтересів тромбозу Канади (Thrombosis Interest Group of Canada) та багато інших асоціацій рекомендують використовувати НМГ для запобігання передопераційному ВТЕ після госпіталізації до лікарні. **Хоча активну фармакологічну профілактику ВТЕ в пацієнтів при переломі стегна необхідно розпочинати відразу після травми, є обмеження у виборі препаратів з урахуванням можливості оперативного втручання в найближчий час. У зв'язку з цим НМГ еноксапарин з коротким періодом напіввиведення (4,5 години) і швидким початком дії розглядають як прийнятний препарат для запобігання передопераційному ВТЕ в пацієнтів з переломом стегна [10].**

Еноксапарин був схвалений для медичного використання в 1993 році, ефективність і безпека еноксапарину обґрунтовані великою кількістю клінічних досліджень і багаторічним досвідом успішного застосування на практиці. Препарат має схвалення до застосування при таких клінічних станах: профілактики венозних тромбоемболічних ускладнень у хірургічних пацієнтів (ортопедичні, загальнохірургічні втручання й операції з приводу злоякісних новоутворень) і в терапевтичних пацієнтів з гострими захворюваннями і зниженою рухливістю, які мають підвищений ризик виникнення ВТЕ; лікування ТГВ і ТЕЛА, гострий коронарний синдром, профілактика утворення тромбів при екстракорпоральному кровообігу під час гемодіалізу [19].

Застосування антикоагулянтів пов'язане з ризиком геморагічних явищ. Проблема ризику кровотеч досліджувалась у роботі D.E. Lindquist і співавт., у якій серед 1244 пацієнтів з тотальною артропластикою колінного або кульшового суглоба 66 отримували ацетилсаліцилову кислоту, 440 — ривароксабан і 438 — еноксапарин. Постопераційні кровотечі мали місце в 3,3 % хворих, які приймали ацетилсаліцилову кислоту, у 2,2 % хворих у групі еноксапарину та 6,8 % хворих у групі ривароксабану. Частка масивних кровотеч у цих групах становила 0,3; 0,2 та 1,4 % відповідно. **Отже, еноксапарин демонструє кращий рівень безпеки щодо виникнення кровотеч серед інших фармакологічних засобів з профілактики ВТЕ [20].**

Еноксапарин для профілактики ВТЕ в пацієнтів, яким планується операція з приводу перелому стегнової кістки, призначається таким чином. Рекомендується починати введення препарату за 12 або більше годин до операції і продовжувати через 12 або більше годин після операції. При початку лікування відразу після травми слід зупинити введення препарату за 12 годин до втручання. Еноксапарин не вводиться протягом 4 або менше годин до операції і протягом 4 або менше годин після операції. Рекомендована доза еноксапарину натрію становить 4000 МО (40 мг) один раз на добу, її вводять шляхом підшкірної ін'єкції. Зменшення дози препарату може призвести до неадекватної профілактики ВТЕ. Як показано в дослідженні, при прийомі еноксапарину в дозі 30 мг більшість пацієнтів травматологічного профілю мали субтерапевтичний рівень анти-Ха під час прийому, а недостатнє дозування призводить до суттєвого підвищення ризику 90-денної венозної тромбоемболії [21, 22].

Після операції з приводу перелому стегнової кістки гіперкоагуляція може зберігатися протягом шести тижнів, а функція вен може залишатися суттєво порушеною до 42 днів. Тому при операціях з приводу перелому стегнової кістки рекомендується тривала тромбопрофілактика терміном до 35 днів [10, 12, 23].

При 30-денному спостереженні за 7533 хворими, які перенесли хірургічне втручання з приводу перелому стегнової кістки, було показано, що тривала — понад 28 днів — тромбопрофілактика не тільки знижує ризик ТГВ, але й сприяє зниженню ризику смерті з 7,7 до 2,7 %, а інсульту/гострих серцевих подій — з 1,4 до 0,6 %, а також втричі знижує ризик гострого ураження нирок [24].

Отже, у хворих з переломом стегнової кістки профілактичні заходи щодо ВТЕ слід розпочинати негайно після травми. Більш ефективним і безпечним препаратом вибору порівняно з іншими доступними методами профілактики є НМГ з коротким періодом напіввиведення й швидким початком дії. Оптимальний для передопераційної тромбопрофілактики в пацієнтів з переломом стегна препарат еноксапарин, один з найбільш широко застосовуваних НМГ, уводять у дозі 4000 МО підшкірно один раз на день одразу після травми, застосовують щоденно, зупиняють введення за 12 годин до операції і продовжують щоденне введення препарату через 12 годин після операції протягом 35 днів.

Список літератури

1. Rapp K., Büchele G., Dreinhöfer K. et al. Epidemiology of hip fractures. Z. Gerontol Geriat. 2019. 52. 10-16. https://doi.org/10.1007/s00391-018-1382-z.

2. Borgström F., Karlsson L., Ortsäter G. et al. Fragility fractures in Europe: burden, management and opportunities. Arch. Osteoporos. 2020. 15. 59. https://doi.org/10.1007/s11657-020-0706-y.

3. Povoroznyuk V.V., Grygorieva N.V., Kanis J.A., McCloskey E.V., Johansson H. et al. Epidemiology of Hip Fractures in Two Regions of Ukraine. Journal of Osteoporosis. 2018. 2018. 6. https://doi.org/10.1155/2018/7182873.

4. Hagino H., Endo N., Harada A., Iwamoto J., Mashiba T. et al. Survey of hip fractures in Japan: Recent trends in prevalence and treatment. Journal of Orthopaedic Science. 2017. 22(5). 909-914. https://doi.org/10.1016/j.jos.2017.06.003.

5. Carpintero P., Caeiro J.R., Carpintero R., Morales A., Silva S., Mesa M. Complications of hip fractures: A review. World J. Orthop. 2014. 5(4). 402-411. doi:10.5312/wjo.v5.i4.402.

6. Venous thromboembolism in adults: diagnosis and management Quality standard [QS29] Published date: 28 March 2013 Last updated: 25 January 2021. https://www.nice.org.uk/guidance/qs29/chapter/Introduction-and-overview.

7. Goldhaber S.Z. Risk Factors for Venous Thromboembolism. Journal of the American College of Cardiology. 2010. 56(1). 1-7. https://doi.org/10.1016/j.jacc.2010.01.057.

8. Althuwaykh S.H., Alnasser A.M., Khubrani A.M., Alamari Z.S., Aljuhani W.S. Prevalence of venous thromboembolism in patients with acetabular or hip fractures and their association with hemoglobin concentration. 2020. 4(1). 21-24. DOI: 10.4103/jmsr.jmsr_86_19.

9. Risk assessment for venous thromboembolism (VTE). https://www.nice.org.uk/guidance/ng89/resources/department-of-health-vte-risk-assessment-tool-pdf-4787149213.

10. Flevas D.A., Megaloikonomos P.D., Dimopoulos L., Mitsiokapa E., Koulouvaris P., Mavrogenis A.F. Thromboembolism prophylaxis in orthopaedics: an update. EFORT Open Reviews. 2018. 3(4). 136-148. https://doi.org/10.1302/2058-5241.3.170018.

11. Xing F., Li L., Long Y. et al. Admission prevalence of deep vein thrombosis in elderly Chinese patients with hip fracture and a new predictor based on risk factors for thrombosis screening. BMC Musculoskelet Disord. 2018. 19. 444. https://doi.org/10.1186/s12891-018-2371-5.

12. Shin W.Ch., Lee S.M., Suh K.T. Recent Updates of the Diagnosis and Prevention of Venous Thromboembolism in Pa-

tients with a Hip Fracture. Hip Pelvis. 2017. 29(3). 159-167. http://dx.doi.org/10.5371/hp.2017.29.3.159.

13. Dong W.J., Qian H.J., Qian Y., Zhou L., Hu S.L. Fondaparinux vs. enoxaparin for the prevention of venous thromboembolism after total hip replacement: A meta-analysis. Exp. Ther. Med. 2016. 12. 969-974. https://doi.org/10.3892/etm.2016.3351.

14. Li H., Wang J., Xiao J., Shi Z. Efficacy and safety of fondaparinux versus enoxaparin for preventing venous thromboembolism after major orthopedic surgery: a meta-analysis. Journal of Southern Medical University. 2013. 33(3). 370-375. PMID: 23529234.

15. Venker B.T., Ganti B.R., Lin H., Lee E.D., Nunley R.M., Gage B.F. Safety and Efficacy of New Anticoagulants for the Prevention of Venous Thromboembolism After Hip and Knee Arthroplasty: A Meta-Analysis. The Journal of Arthroplasty. 2017. 32(2). 645-652. https://doi.org/10.1016/j.arth.2016.09.033.

16. Hur M., Park S.-K., Koo Ch.-H., Jung E.D., Kang P. et al. Comparative efficacy and safety of anticoagulants for prevention of venous thromboembolism after hip and knee arthroplasty. Acta Orthopaedica. 2017. 88(6). 634-641. DOI: 10.1080/17453674.2017.1361131.

17. Rahman W.A., Habsa G.H., Al-Mohrej O.A., Hammad M., Selim N.M., Hammad A. Incidence of silent venous thromboembolism after total hip arthroplasty: A comparison of rivaroxaban and enoxaparin. Journal of Orthopaedic Surgery. May 2020. doi:10.1177/2309499020938865.

18. Anderson F.A. Jr, Spencer F.A. Risk factors for venous thromboembolism. Circulation. 2003. 107 (Suppl. 1). 19-I16.

19. Jupalli A., Iqbal A.M. Enoxaparin. StatPearls. Last Update: July 15, 2020. https://www.ncbi.nlm.nih.gov/books/NBK539865.

20. Lindquist D.E., Stewart D.W., Brewster A. et al. Comparison of Postoperative Bleeding in Total Hip and Knee Arthroplasty Patients Receiving Rivaroxaban, Enoxaparin, or Aspirin for Thromboprophylaxis. Clinical and Applied Thrombosis/Hemostasis. 2018. 1315-1321. doi:10.1177/1076029618772337.

21. Costantini T.W., Min E., Box K. et al. Dose adjus-ting enoxaparin is necessary to achieve adequate venous thromboembolism prophylaxis in trauma patients. J. Trauma Acute Care Surg. 2013. 74(1). 128-135. doi:10.1097/TA.0b013e3182788fa7.

22. Jones D.L., Jones W.A., Fleming K.I., Higgins T.F., Rothberg D.L., Zhang Y., Pannucci Ch.J. Underdosing of Prophylactic Enoxaparin Is Common in Orthopaedic Trauma and Predicts 90-Day Venous Thromboembolism. Journal of Orthopaedic Trauma. 2019. 33(11). 570-576. doi: 10.1097/BOT.0000000000001563.

23. Falck-Ytter Y., Francis C.W., Johanson N.A. et al. Prevention of VTE in orthopedic surgery patients: Antithrombotic Therapy and Prevention of Thrombosis, 9th ed: American College of Chest Physicians Evidence-Based Clinical Practice Guidelines. Chest. 2012. 141 (2 Suppl.). e278S-e325S. doi:10.1378/chest.11-2404.

24. Durand W.M., Goodman A.D., Johnson J.P., Daniels A.H. Assessment of 30-day mortality and complication rates associated with extended deep vein thrombosis prophylaxis following hip fracture surgery. Injury. 2018. 49(6). 1141-1148. https://doi.org/10.1016/j.injury.2018.03.019.

Підготувала к.м.н. Опімах С.Г.

S.G. Opimakh

Prevention of venous thromboembolism in the surgical treatment of femoral fracture

Abstract. The article deals with the problem of venous thromboembolism (VTE) in the surgical treatment of femoral fracture. Venous thromboembolism is the second most common complication after surgery for a femoral fracture; pulmonary embolism (PE) is the fourth most common cause of death among such patients. Without thromboprophylaxis in femoral fractures, the incidence of VTE, PE, and death from pulmonary embolism is 42–50, 20–27, and 0.6–7.5 %, respectively, according to various studies. Besides, the use of polymethyl methacrylate bone cement increases the risk of hypercoagulation. Therefore, for patients who will have to undergo orthopedic surgery, prevention of VTE and compliance with the relevant recommendations are of paramount importance. Low-molecular-weight heparins (LMWHs) with a short half-life and rapid onset of action are more effective and safe than other available methods of prevention. International guidelines for the prevention of VTE in patients with femoral fractures recommend the use of heparin, or LMWHs, or fondaparinux for the pharmacological prevention of VTE in surgical treatment and do not recommend new oral anticoagulants and acetylsalicylic acid monotherapy.

Key words: venous thromboembolism; hip fractures; treatment; heparin; low-molecular-weight heparins; enoxaparin; fondaparinux

Опимах С.Г.

Профилактика венозного тромбоэмболизма при хирургическом лечении перелома бедренной кости

Резюме. Статья посвящена проблеме венозного тромбоэмболизма (ВТЭ) при хирургическом лечении перелома бедренной кости. Венозный тромбоэмболизм является вторым по распространенности осложнением после операции при переломе бедренной кости, тромбоэмболия легочной артерии (ТЭЛА) является четвертой распространенной причиной смерти среди таких пациентов. Без тромбопрофилактики при переломе бедренной кости частота ВТЭ, ТЭЛА и смерти от легочной эмболии составляет, по данным различных исследований, 42–50, 20–27 и 0,6–7,5 % соответственно. Кроме этого, использование полиметилметакрилатного костного цемента повышает риск гиперкоагуляции. Поэтому для пациентов, которым придется провести ортопедическую операцию, профилактика ВТЭ и соблюдение соответствующих рекомендаций являются первостепенными. Более эффективным и безопасным препаратом выбора по сравнению с другими доступными методами профилактики являются низкомолекулярные гепарины (НМГ) с коротким периодом полувыведения и быстрым началом действия. Международные руководства по профилактике ВТЭ у пациентов с переломами бедренной кости рекомендуют использовать гепарин, или НМГ, или фондапаринукс для фармакологической профилактики ВТЭ при хирургическом лечении и не рекомендуют новые пероральные антикоагулянты и монотерапию ацетилсалициловой кислотой.

Ключевые слова: венозный тромбоэмболизм; переломы бедра; лечение; гепарин; низкомолекулярные гепарины; эноксапарин; фондапаринукс

УДК 616-001.7

Фастум® гель — оптимальний вибір топічної терапії при розтягненні зв'язок

Резюме. *Розтягнення зв'язок — значно поширена травма скелетно-м'язової системи у фізично активного населення, що нерідко виникає в зимовий період, при заняттях спортом або в побуті. При розтягненні зв'язок відбувається розрив сполучнотканинних волокон і капілярів, що супроводжується болем, набряком, гіперемією, підшкірним крововиливом і порушенням функції суглоба. Для лікування даної травми консенсусна група експертів APEX (2014), Американська колегія лікарів і Американська академія сімейних лікарів (2020) як терапію першої лінії рекомендують призначення топічних нестероїдних протизапальних препаратів, серед яких безперечну перевагу має Фастум® гель. Його ефективність при розтягненні зв'язок, а також сприятливий профіль безпечності доведені численними клінічними дослідженнями.*

Ключові слова: *розтягнення зв'язок; кетопрофен; Фастум® гель*

Розтягнення зв'язок є поширеним видом травм скелетно-м'язової системи у фізично активного населення, що особливо часто виникають у зимовий період. Згідно з даними статистики, кожен п'ятий пацієнт звертається до травматолога з приводу розтягнення зв'язок нижніх або верхніх кінцівок [1]. Найбільш часто розтягненню підлягають зв'язки гомілковостопного, колінного й променезап'ястного суглоба [2].

У 12 % випадків повторні травми зв'язок призводять до розвитку посттравматичного остеоартриту [28] з хронічною нестабільністю суглоба, що збільшує ризик інвалідизації і покладає істотний фінансовий тягар як на самого пацієнта, так і на систему охорони здоров'я [4].

Зв'язки являють собою еластичні щільні сполучнотканинні тяжі, що мають велику кількість нервових закінчень і дрібних судин. При навантаженні, що значно перевищує еластичність і міцність зв'язки, відбувається її розтягнення з одиничним або множинним розривом волокон і капілярів, що викликає біль, набряк, почервоніння, підшкірний крововилив і порушення функції суглоба [3]. Це, у свою чергу, супроводжується емоційним і фізичним стражданням, вимушеним обмеженням активності й порушенням трудової діяльності пацієнта [2].

Біль і запалення при розтягненні зв'язок: від патогенезу до лікування

Розтягнення зв'язок зазвичай виникає при різких рухах у суглобі, що перевищують його нормальну амплітуду. Нерідко такі травми виникають при посковзуванні, спотиканні або підвертанні ноги, падінні на витягнуту руку під час ожеледиці, при заняттях спортом, у побуті [6].

При розтягненні зв'язок виникає частковий або повний розрив сполучнотканинних волокон. Початковою відповіддю організму на ушкодження є активація запального каскаду з викидом медіаторів запалення — гістаміну, брадикініну, субстанції Р, тромбоксану, простагландинів, що утворюються з арахідонової кислоти під впливом ферменту циклооксигенази-2. Ці речовини, зв'язуючись із рецепторами, підвищують проникність Ca^{2+} і Na^{+} через іонні канали, що призводить до порушення ноцицепторів і появи болю в зоні ушкодження [7, 8].

Ушкодження капілярів супроводжується активацією калікреїн-кінінової системи, у результаті чого утворюються кініни, що перетворюються під впливом амінопептидаз на брадикінін. Також кініни беруть участь у виникненні запалення, забезпечуючи місцевий розвиток його основних ознак, утворення інтерлейкіну-1, фактора некрозу пухлини α, інтерлейкіну-8, а також простагландинів і лейкотрієнів [23].

Клінічною відповіддю на патофізіологічні процеси, викликані розтягненням зв'язок, є гострий біль і набряк, поява гематом і підшкірних крововиливів. Біль посилюється при спробі повернути кінцівку в той бік, у який вона була повернута в момент ушкодження. Спостерігається порушення опори й рухів в суглобі, ступінь якого залежить від тяжкості травми — від незначного обмеження при легкому розтягненні до неможливості здійснення руху при тяжких надривах і повних розривах зв'язок [6].

© «Травма» / «Trauma» («Travma»), 2021
© Видавець Заславський О.Ю. / Publisher Zaslavsky O.Yu., 2021

Сучасна концепція раціональної аналгетичної і протизапальної терапії передбачає вплив на різні ланки патогенезу гострого больового й запального синдрому, і першим її етапом є пригнічення локальної реакції організму на ушкодження з використанням препаратів, що блокують синтез медіаторів болю й запалення [9]. До них належать нестероїдні протизапальні препарати (НПЗП), які згідно з міжнародними рекомендаціями EULAR і NICE є препаратами першої лінії для купірування гострого болю [10].

Використання НПЗП дозволяє пригнічувати циклооксигеназу — ключовий фермент, що каталізує перетворення вільних поліненасичених жирних кислот на простагландини, а також інші ейкозаноїди — тромбоксан і простациклін [11]. Однак при пероральному або парентеральному застосуванні НПЗП для досягнення ефективної концентрації у вогнищі запалення й болю необхідна висока концентрація діючої речовини в крові. Це істотно підвищує ризик системних побічних ефектів, у тому числі таких серйозних, як шлунково-кишкові кровотечі, підвищення артеріального тиску, прогресування серцевої недостатності, збільшення ризику кардіоваскулярних катастроф [12].

Одним із шляхів підвищення ефективності і безпечності, а також поліпшення переносимості НПЗП при розтягуванні зв'язок є локальне (топічне) використання препаратів у вигляді мазей, кремів, гелів. Завдяки застосуванню топічних НПЗП високі концентрації препарату створюються безпосередньо в місці його аплікації, причому більш високі, ніж при пероральному або внутрішньом'язовому введенні, що особливо актуально при даному виді травми [13].

Роль топічних НПЗП при розтягуванні зв'язок у сучасних міжнародних рекомендаціях

З 2007 року топічні НПЗП були схвалені Управлінням із контролю якості продуктів харчування і лікарських засобів США (FDA). У Європі для лікування травм, у тому числі розтягнення зв'язок, вони з успіхом застосовуються вже кілька десятиліть [5].

Так, у 2010 р. були наведені дані метааналізу Cochrane, у якому визначалися терапевтичні можливості топічних НПЗП для купірування гострого болю, пов'язаного з м'язово-скелетною патологією. Його автори T. Massey і співавт. вивчили результати 47 рандомізованих контрольованих досліджень (РКД), у яких брали участь 3455 хворих, які отримували нестероїдні протизапальні засоби у вигляді мазі, гелю або спрею або плацебо протягом 6–14 днів. Терапія топічними НПЗП виявилася ефективною в більшості випадків. При цьому число хворих, яких було необхідно спостерігати для отримання 50% полегшення страждань (індекс NNT — numbers needed to treat), становило в середньому 4,5 (3,9–5,3). Основним ускладненням були помірно виражені місцеві шкірні реакції, проте їх число в цілому не відрізнялося від аналогічних локальних небажаних ефектів, відзначених при прийомі плацебо. Системні побічні реакції відзначалися вкрай рідко [14].

У 2015 р. Кохрейнівське товариство подало метааналіз 61 РКД, у яких вивчалася ефективність топічних форм НПЗП при скелетно-м'язовому болі, викликаному різними травмами, у тому числі розтягненням зв'язок. Сумарно 5311 пацієнтів отримували топічні НПЗП, 3470 — плацебо. Згідно з отриманими результатами топічні НПЗП істотно перевершували плацебо за досягненням 50% поліпшення. Індекс NNT був різним для окремих представників групи НПЗП і варіював від 1,8 (95% ДІ 1,5–2,1) до 3,9 (95% ДІ 2,7–6,7) [15].

Автори дійшли висновку, що топічні НПЗП забезпечували хороший рівень купірування болю, що не тільки перевищувало плацебо, але і було порівнянним з відповідним показником при застосуванні системних НПЗП при мінімальному ризику гастроінтестинальних побічних ефектів [15].

Визнанням ключової ролі топічних НПЗП у лікуванні гострого скелетно-м'язового болю стали консенсусні рекомендації міжнародної групи експертів APEX (2014 року), у яких наголошується, що топічні НПЗП є високоефективними препаратами й повинні розглядатися як перша лінія терапії при легкому й середньотяжкому болі, асоційованому з м'язово-скелетними захворюваннями. Також підкреслюється, що топічні НПЗП у формі гелю краще всмоктуються і є більш прийнятними для пацієнтів порівняно з іншими лікарськими формами, а топічний кетопрофен гель має здатність створювати вищі локальні тканинні концентрації порівняно з концентрацією в плазмі [16].

У рекомендаціях Американської колегії лікарів (ACP) і Американської академії сімейних лікарів (AAFP) відзначається, що гострий біль при травмах опорно-рухового апарату необхідно лікувати місцевими НПЗП із ментоловим гелем або без нього — це терапія першої лінії для зменшення болю, поліпшення фізичної функції й збільшення задоволеності пацієнта лікуванням [29].

Фастум® гель — оптимальний топічний НПЗП для купірування болю при розтягненні зв'язок

Активна речовина Фастум® гелю (виробник «А. Менаріні», Італія) — кетопрофен, який є одним з найбільш потужних інгібіторів циклооксигенази, що обумовлює виражену знеболюючу й протизапальну дію препарату [17]. Крім того, він пригнічує і інший важливий медіатор болю й запалення — брадикінін. Також кетопрофен здатний стабілізувати мембрани лізосом, тим самим запобігаючи їх осмотичному ушкодженню, перешкоджає вивільненню лізосомальних ферментів, що опосередковують руйнування тканин при запальних реакціях.

В одному з досліджень P. Preziosi [22] вивчався вплив 2,5% кетопрофену гелю на концентрацію простагландинів у синовіальній рідині й вихід тромбоксану B2 з тромбоцитів у пацієнтів із сино-

вітом. Пригнічення активності циклооксигенази тромбоцитів було порівнянним із таким після перорального прийому кетопрофену, при цьому було відмічено значне зниження концентрацій простагландину Е2 і 6-кето-простагландину F1α в синовіальній рідині.

Фармакокінетичний профіль кетопрофену для місцевого застосування добре вивчений *in vitro* та *in vivo*. В одному з ранніх досліджень топічного кетопрофену (Ballerini R. et al., 1986) було встановлено, що при нанесенні препарату на шкіру в ділянці колінного суглоба його концентрація в місцевих тканинах була приблизно в 100 разів вищою, ніж у плазмі крові [19]. У роботі Vincent et al. (1999) при порівнянні різних НПЗП у формі гелю за швидкістю дифузії через шкірний покрив було виявлено, що 2% пенетрація діючої речовини для кетопрофену досягалася через 4 години після нанесення препарату на шкіру, для піроксикаму — через 11 годин, для диклофенаку — через 23 години. Відповідно швидкість трансдермальної дифузії кетопрофену майже в 6 разів вища, ніж диклофенаку [18]. У роботі J. Souza et al. [35] було встановлено, що використання кетопрофену в поєднанні з ультразвуком значно збільшувало його проникнення крізь шкіру, а для диклофенаку, навпаки, зменшувало.

Найкраще трансдермальне проникнення топічного кетопрофену обумовлено дифільністю (амфіфільністю) молекули, тобто здатністю одночасно мати гідрофільні та гідрофобні властивості, що забезпечують швидке проходження активної речовини через ліпофільний роговий шар і гідрофільну дерму. Встановлено, що кетопрофен мав нижчий коефіцієнт ліпофільності log P (0,97) порівняно з диклофенаком натрію (4,4). Препарати з log P ≤ 2 вважаються більш придатними для трансдермального введення [35]. Тому кетопрофен має фізико-хімічну перевагу над диклофенаком натрію завдяки кращому коефіцієнту розподілу.

Швидке всмоктування кетопрофену поліпшує водно-спиртова основа й триетаноламін, що має pH 5,2, аналогічний pH шкіри. Крім того, важливу роль відіграє достатня концентрація кетопрофену в гелевій формі — 2,5% і невеликий розмір молекули кетопрофену — 253 Да, тоді як у піроксикаму й диклофенаку вона становить 331 Да і 294 Да відповідно [20].

Також слід зазначити, що при нанесенні на шкіру Фастум® гель має добрі органолептичні властивості, швидко всмоктується, а після його адсорбції відсутні жирові залишки на шкірі порівняно з гелями, що містять диклофенак і піроксикам [27].

Фастум® гель — доведена ефективність при лікуванні розтягнення зв'язок

Завдяки своїм властивостям Фастум® гель забезпечує ефект безпосередньо в зоні ураження зв'язки і через низьку системну біодоступність асоціюється з меншою частотою небажаних явищ порівняно із системними препаратами кетопрофену, що особливо актуально при такій травмі, як розтягнення зв'язок [18].

Ефективність і безпечність застосування препарату Фастум® гель при розтягненні зв'язок доведена в численних дослідженнях. У метааналізі L. Mason et al. (2004), який включав 26 подвійних сліпих плацебо-контрольованих досліджень і 2853 пацієнти, які страждали від скелетно-м'язових болів, вивчався знеболюючий ефект кетопрофену, ібупрофену, фелбінаку, піроксикаму й індометацину. Було встановлено, що топічний кетопрофен перевершував інші топічні НПЗП у купіруванні гострого болю [25].

У роботі S. McMahona [30] вивчався вплив топічних НПЗП на гострий скелетно-м'язовий біль у 15 000 пацієнтів. Було показано, що найбільшу ефективність щодо купірування болю більше ніж на 50 % мали три НПЗП для місцевого застосування — кетопрофен гель, диклофенак емульгель та ібупрофен гель, показники ефективності яких при гострому болі становили 2,2 (1,7–2,8), 1,8 (1,5–2,1) і 2,7 (1,7–4,2) відповідно. При цьому частота побічних ефектів при їх призначенні була порівнянною з плацебо.

У дослідженні R.K. Patel et al. [21] за участю 1575 пацієнтів із гострими травмами зв'язок і сухожилків порівнювали три гелі: кетопрофен (2,5%), піроксикам (0,5%) і диклофенак (1%). Було продемонстровано, що перевагу за такими показниками, як глобальна оцінка терапевтичної відповіді, біль при пальпації і рух, мав кетопрофен порівняно з іншими досліджуваними препаратами.

У подвійному сліпому плацебо-котрольованому дослідженні J. Preziosi et al. [22] проводилося порівняння аналгетичної і протизапальної дії 2,5% кетопрофену гелю й плацебо для топічного застосування при розтягненні зв'язок гомілковостопного суглоба. У ньому взяли участь 60 пацієнтів, які випадковим чином були розподілені на дві групи — отримання 2,5% кетопрофену гелю (n = 30) або плацебо (n = 30). Оцінка результатів проводилася на 0, 3 і 7-й день лікування за окружністю щиколотки, ВАШ і словесною оцінкою болю.

Під час дослідження було виявлено, що безсумнівну перевагу при лікуванні розтягнення зв'язок гомілковостопного суглоба мав 2,5% кетопрофен гель порівняно з плацебо. Значне зменшення болю й поліпшення рухової активності в ушкодженому суглобі зазначалося на 2,69 ± 0,47 дня у пацієнтів, які отримували кетопрофен гель, порівняно з пацієнтами, які отримували плацебо (3,37 ± 1,53 дня). Уже на 3-й день лікування 14 пацієнтів з групи кетопрофену змогли переносити вагу на ушкоджену ногу, тоді як у групі плацебо — тільки 6. Через 7 днів лікування повне відновлення руху в суглобі й відсутність болю були в 19 пацієнтів в групі активного лікування і тільки в 5 — у групі плацебо.

Автори дослідження дійшли висновку, що місцеве лікування гелем з кетопрофеном добре переносилось і мало виражену аналгетичну й протизапальну

дію при лікуванні розтягнення зв'язок гомілковостопного суглоба.

У паралельному подвійному сліпому плацебо-контрольованому рандомізованому дослідженні O. Airaksinen [24] була проведена порівняльна оцінка ефективності 2,5% кетопрофену гелю й плацебо для лікування гострих ушкоджень м'яких тканин. Пацієнти застосовували гель двічі на день протягом семи днів, що відповідало 250 мг кетопрофену на день. Оцінка проводилася на третій і сьомий день за ВАШ, суб'єктивною оцінкою та алгометрією больового порогу. До основної групи увійшли 29 пацієнтів, до контрольної — 27 пацієнтів із гострими травмами м'яких тканин.

Результати дослідження продемонстрували значне зменшення болю в групі кетопрофену, тоді як у групі плацебо різниця не була значущою. Кетопрофен гель і плацебо добре переносилися, лише в поодиноких випадках було відзначено подразнення шкіри, що не потребувало відміни лікування.

У роботі M. Serinken et al. [26] порівнювався ефект 2,5% кетопрофену гелю й плацебо в 100 пацієнтів із розтягненням зв'язок гомілковостопного суглоба. Усі вони були рандомізовані на дві групи: групу А, яка отримувала активне лікування (n = 50), і групу В (n = 50) — плацебо. Полегшення болю вимірювали за ВАШ через 15 і 30 хв після нанесення гелю. Під час дослідження було встановлено, що медіана зниження болю в групах кетопрофену й плацебо через 15 хвилин становила 27 (19,8–33,4) і 9 (7,6–17) відповідно, через 30 хвилин — 42 (36–50,8) і 20 (17,6–24,4) відповідно.

Отже, ефективність 2,5% кетопрофену гелю в купіруванні болю при розтягненні зв'язок гомілковостопного суглоба через 15 і 30 хв була незрівнянно вище порівняно з плацебо. Побічні ефекти були відсутні в обох групах, що свідчило про добру переносимість кетопрофену гелю.

У дослідженні, проведеному G.L. Apanasenko et al. [31], вивчалася ефективність і безпечність Фастум® гелю при гострому й хронічному болі, викликаному травмами опорно-рухового апарату, у тому числі розтягненням зв'язок, у 112 спортсменів. Була продемонстрована висока ефективність препаратів у купіруванні гострого й хронічного болю, а також його добра переносимість.

Фастум® гель і фонофорез — підвищення ефективності терапії

Для підвищення ефективності лікування Фастум® гель може застосовуватись у поєднанні з ультразвуком. Завдяки цьому не тільки створюється висока місцева концентрація діючої речовини в місці ушкодження зв'язки, але і потенціюється ефект за рахунок власної протизапальної дії ультразвуку [32].

У відкритому контрольованому дослідженні [33] взяли участь дві порівнянні за віково-статевим складом групи хворих зі скелетно-м'язовим болем. У першій групі, у яку входили 74 особи, застосовувався фонофорез Фастум® гелю. Процедури проводилися на апараті для ультразвукової терапії УЗТ-101 з частотою 880 кГц, інтенсивність впливу 0,2–0,4 Вт/см^2, використовувався безперервний або імпульсний режим (10 мс), час впливу на уражену ділянку становив від 4 до 8 хв. У другій групі, до якої увійшли 50 осіб, застосовувалося нанесення Фастум® гелю двічі на день.

При порівняльному аналізі ефективності фонофорезу й втирання Фастум® гелю відзначено, що обидва методи досить ефективні при всіх клінічних варіантах скелетно-м'язового болю. Однак більш швидка позитивна динаміка була досягнута при поєднанні Фастум® гелю з ультразвуком. Так, у 46 (62 %) хворих уже в перші 5 днів лікування досягнутий повний позитивний результат, ще у 26 (35 %) він отриманий за 10 днів лікування. При призначенні Фастум® гелю досягнення позитивного ефекту відбувалося повільніше, і до 14-го дня лікування повний ефект відзначений у 43 (86 %) хворих. При цьому в усіх пацієнтів були відсутні небажані побічні ефекти терапії, що свідчить про добру переносимість лікування Фастум® гелем.

Висновки

— Розтягнення зв'язок — поширена травма опорно-рухового апарату у фізично активного населення, що нерідко виникає при падінні й підвертанні кінцівки під час ожеледиці в зимовий період часу або при заняттях спортом.

— Клінічною відповіддю на розтягнення зв'язок є біль, набряк, підшкірний крововилив, порушення функції суглоба при русі й у спокої.

— Консенсус міжнародної групи експертів APEX (2014), ACP і AAFP як терапію першої лінії при розтягненні зв'язок рекомендують застосування топічних НПЗП, що дозволяють ефективно впливати на всі симптоми, викликані травмою.

— Активна речовина Фастум® гелю («А. Менаріні», Італія) — кетопрофен, який є одним із найбільш потужних інгібіторів циклооксигенази, що обумовлює виражену знеболюючу й протизапальну дію препарату.

— Створення високої концентрації діючої речовини при використанні топічної форми кетопрофену обумовлене його формою — гелем, дифільністю й невеликим розміром молекули кетопрофену — 253 Да, а також його достатньою концентрацією — 2,5 %.

— Численними дослідженнями доведено високу ефективність і безпечність Фастум® гелю при лікуванні розтягнення зв'язок, що перевершувала ефективність диклофенаку емульгелю й піроксикаму.

— Спільне застосування Фастум® гелю й ультразвуку підвищує ефективність лікування й прискорює процеси реабілітації.

Список літератури

1. Ермакова Е.Ю. Признаки растяжения и разрыва связок, оказание помощи. https://ortocure.ru/travma/rasty-azhenie-i-razryv/svyazok-lechenie.html.

2. Войцицкий А.А. Растяжения связок: виды, проявления, первая помощь. https://clinicavoita.ru/reading/neurology/rastiazheniia_sviazok_vidii_proiavleniia_pervaia_pomosh.

3. Конева Е.В. Растяжение связок. https://www.krasotai-medicina.ru/diseases/traumatology/sprain.

4. Головач И.Ю., Зазирный И.М., Семенив И.П. Посттравматический остеоартрит: воспалительные, клеточные и биомеханические механизмы прогрессирования заболевания. Новости медицины и фармации. 2016. № 1(561).

5. Мищенко Н. Топические НПВС в лечении скелетно-мышечной боли: оптимальный баланс эффективности и безопасности. Хірургія. Ортопедія. Травматологія. 2017. № 2(28).

6. Шаповал О.Н. Локальная терапия заболеваний опорно-двигательного аппарата. Провизор. 2004. № 23.

7. Кукушкин М.Л. Боль в спине: мишени для патогенетической терапии. РМЖ. 2011. № 30. С. 1862.

8. Данилов А.В. Боль: от патогенеза к выбору лекарственного препарата. https://medi.ru/info/2459.

9. Каратеев А.Е. Целесообразность широкого использования нестероидных противовоспалительных препаратов в современной клинической практике: «за» больше чем «против». https://medi.ru/info/6785.

10. Ali A., Arif A.W., Bhan C. et al. Managing Chronic Pain in the Elderly: An Overview of the Recent Therapeutic Advancements. Cureus. 2018. Sep 13. 10(9).

11. Fitzgerald G.A., Austin S., Egan K. et al. Cyclooxygenase products and atherothrombosis. Ann. Med. 2000. 32 (suppl. 1). 21-26.

12. Насонов Е.Л., Лазебник Л.Б., Беленков Ю.Н. Применение нестероидных противовоспалительных препаратов: Клинические рекомендации. Москва: Алмаз, 2006.

13. Бадокин В. Значение локальной терапии НПВП в клинической практике. Врач. 2012. № 4. С. 80-85.

14. Massey T., Derry S., Moore R., McQuay H. Topical NSAIDs for acute pain in adults. Cochrane Database Syst. Rev. 2010. № 6.

15. Derry S., Moore R.A., Gaskell H. et al. Topical NSAIDs for acute musculoskeletal pain in adults. Cochrane Database Syst. Rev. 2015. № 6.

16. Коринчук Д. Топические НПВП при мышечно-скелетной боли. https://www.health-ua.com/wp-content/uploads/2016/06/Book_collekt_9_for_syte_2016_ok_optimizir.pdf.

17. Фастум® гель: инструкция по применению. https://medi.ru/instrukciya/fastum-gel_8368.

18. Coaccioli S. Ketoprofen gel 2,5%: clinical review. Eur. Rev. Med. Pharmacol. Sci. 2011. 15(8). 943-9.

19. Ballerini R. et al. Study on the absorption of ketoprofen topically administered in man: comparison between tissue and plasma levels. Int. J. Clin. Pharmacol. Res. 1986. 6. 69-72.

20. Бриль И. Фастум гель: жизнь без боли — наша цель! Аптека. 2012. № 15(836).

21. Patel R.K., Leswell P.F. Comparison of ketoprofen, piroxicam, and diclofenac gels in the treatment of acute soft-tissue injury in general practice. Clin. Ther. 1996. 18(3). 497-507.

22. Preziosi J. Ketum gel vs. placebo in a double-blind controlled study: comparison of its efficacy and safety when applied topically twice daily. Cinésiologie. 1993. XXXII. № 152. 187-192.

23. McGriff-Lee N. Management of Acute Soft Tissue Injuries. Journal Of Pharmacy Practice. 2003. № 16. P. 51-58.

24. Airaksinen O., Venalainen J., Peitilainen T. Ketoprofen 2,5% gel versus placebo gel in the treatment of acute soft tissue injuries. J. Clinical pharmacology, Therapy and Toxicology. 1993. Vol. 31. № 11.

25. Mason L., Moore R.A., Edwards J.E., Derry S., McQuay H.J. Topical NSAIDs for acute pain: a meta-analysis. BMC Family Practice. 2004. 5. 10.

26. Serinken M., Eken C., Elicabuk H. Topical Ketoprofen Versus Placebo in Treatment of Acute Ankle Sprain in the Emergency Department. Downloaded from fai.sagepub.com at Australian National University. 2016. June 4.

27. Vroninks P., Poiraud T. Compared cosmetic acceptability of four non-steroid local anti-inflammatories. Sport. Med. 1994. № 59. 21-23.

28. Lieberthal J., Sambamurthy N., Scanzello C.R. Inflammation in joint injury and post-traumatic osteoarthritis. J. Osteoarthritis and Cartilage. 2015. № 23. P. 1825-1834.

29. Qaseem A., McLean R.M., O'Gurek D., Batur P., Lin K., Kansagara D. Clinical Guidelines Committee of the American College of Physicians and the Commission on Health of the Public and Science of the American Academy of Family Physicians. Ann. Intern. Med. doi:10.7326/M19-3602.

30. McMahona S., Darganb P., Lanasc A., Wiffend P. The burden of musculoskeletal pain and the role of topical non-steroidal anti-inflammatory drugs (NSAIDs) in its treatment. Ten underpinning statements from a global pain faculty. Current medical research and opinion. 2020. https://doi.org/10.1080/03007995.

31. Apanasenko G.L., Morozov N.B., Ambartsumov R.N. Fastum-Gel application in sports medicine. Фармакологічний вісник. 1998. № 2.

32. Рушай А.К., Климовицкий В.Г., Богданова Л.В., Богданова К.И. Фастум® гель и Лиотон® 1000 гель в комплексном лечении гонартроза. Боль. Суставы. Позвоночник. 2019. Т. 9. № 1.

33. Калягин А.Н., Антипова О.В., Горяев Ю.А., Голова Н.И., Горячкина Л.Н. Использование фонофореза фастум-геля при заболеваниях мягких тканей в ревматологической практике. http://viperson.ru/articles/ispolzovanie-fonoforeza-fastum-gelya-pri-zabolevaniyah-myagkih-tkaney-v-revmatologicheskoy-praktike.

34. Morimoto Y., Hatanaka T., Sugibayashi K., Omiya H. Prediction of skin permeability of drugs: comparison of human and hairless rat skin. J. Pharm. Pharmacol. 1992. 8. 634-9.

35. Souza J. et al. Effect of phonophoresis on skin permeation of commercial anti-inflammatory gels: sodium diclofenac and ketoprofen. Ultrasound in Med. & Biol. 2013 Feb. 39(9). 1623-1630.

Підготувала Тетяна Чистик

T.V. Chistyk

Fastum Gel® is an optimal choice of topic therapy of ligament sprain

Abstract. The ligament sprain is a common injury of the musculoskeletal system in physically active people, often occurring in the winter period, in sports and in everyday activity. The ligament sprain is associated with a rupture of connective fibers and capillaries that is accompanied by pain, edema, hyperemia, subcutaneous hemorrhage, and impaired joint function. The expert group consensus of APEX (2014), American College of Physicians, American Academy of Family Physicians (2020) recommend the topical non-steroid anti-inflammatory drugs among which Fastum Gel® has an absolute advantage for the treatment of this injury. Numerous clinical studies have proved its effectiveness in ligament sprain and favorable safety profile.

Keywords: ligament sprain; ketoprofen; Fastum Gel®

Чистик Т.В.

Фастум® гель — оптимальный выбор топической терапии при растяжении связок

Резюме. Растяжение связок — широко распространенная травма скелетно-мышечой системы у физически активного населения, нередко возникающая в зимний период, при занятиях спортом или в быту. При растяжении связок происходит разрыв соединительнотканных волокон и капилляров, что сопровождается болью, отеком, гиперемией, подкожным кровоизлиянием и нарушением функции сустава. Для лечения данной травмы консенсусная группа экспертов APEX (2014), Американская коллегия врачей и Американская академия семейных врачей (2020) в качестве терапии первой линии рекомендуют назначение топических нестероидных противовоспалительных препаратов, среди которых несомненным преимуществом обладает Фастум® гель. Его эффективность при растяжении связок, а также благоприятный профиль безопасности доказны многочисленными клиническими исследованиями.

Ключевые слова: растяжение связок; кетопрофен; Фастум® гель

УДК 616.717-001.5-089.2.84'312' *DOI: https://doi.org/10.22141/1608-1706.1.22.2021.226391*

Білінський П.І., Цюра Ю.П., Антонів В.Р.
Національний медичний університет ім. О.О. Богомольця, м. Київ, Україна

Проблемні питання сучасного остеосинтезу переломів плечової кістки

Резюме. ***Актуальність.*** *За останні двадцять років відбулися значні зміни в лікуванні переломів плечової кістки (ППК). В остеосинтезі з'явилось багато високотехнологічних засобів. Численні майстер-класи, короткотривалі курси недостатньо висвітлюють проблемні питання остеосинтезу цими фіксаторами. Результати лікування ППК досить часто, на жаль, залишають бажати кращого.* ***Мета роботи*** *— аналіз біомеханічних аспектів сучасних фіксаторів для остеосинтезу ППК, причин ускладнень і незадовільних результатів їх застосування.* ***Матеріали та методи.*** *Аналіз доступних літературних даних, рентгенограм цікавих випадків, історій хвороби пацієнтів із ускладненнями і негативними результатами остеосинтезу ППК інтрамедулярними блокуючими стрижнями, LCP-пластинами.* ***Результати.*** *Результат лікування ППК значною мірою залежить від розуміння процесу репаративної регенерації. Намітилась тенденція до механістичного підходу в лікуванні переломів кісток та їх наслідків. При переломах хірургічної шийки ПК застосовують фігурні LCP-пластини. Вони передбачають уведення в головку кістки мінімум 4 блокуючих гвинтів. Часто це закінчується розвитком асептичного некрозу. Відсутність анатомічної репозиції відламків, а також проведення в головку ПК 5–7 гвинтів призводить до деформуючого артрозу плечового суглоба. Подібні ускладнення ми спостерігали у 10 пацієнтів. Уведення значної кількості гвинтів у головку кістки може ускладнитись зламом фіксатора на межі перепаду напруження пластини. У складних випадках ППК і при ускладненнях остеосинтезу іншими фіксаторами у 170 пацієнтів ми застосовували розроблений нами пристрій для фіксації кісткових відламків. Він захищений патентом України № 17502, усуває шкідливий тиск пластини на кістку, здійснює стабільний остеосинтез при максимально можливій короткій пластині. Блокування гвинтів у пластині при недостатньо репонованих фрагментах закінчується розвитком псевдоартрозу. Частим ускладненням застосування LCP-пластин є ефект зварювання між головкою гвинта і пластиною. На фоні остеопорозу кістки LCP-пластина фактично виконує роль протеза, що посилює явища остеопорозу. При пізньому видаленні LCP-пластини в таких випадках можлива рефрактура ПК.* ***Висновки.*** *Таким чином, остеосинтез LCP-пластинами переломів ПК має значні переваги перед традиційними контактними пластинами. Ускладнення і негативні результати остеосинтезу можуть виникнути при застосуванні їх не за показаннями, порушенні методики, техніки оперативного втручання та правильності ведення післяопераційного періоду.*

Ключові слова: *переломи плечової кістки; проблеми сучасного остеосинтезу переломів*

Вступ

За останні двадцять років відбулися значні зміни в лікуванні переломів плечової кістки (ППК). В остеосинтезі з'явилось багато високотехнологічних засобів, які вимагають суворого дотримання розроблених методик їх застосування [1, 7, 9]. Численні, часто дорогі майстер-класи, короткотривалі курси загалом недостатньо висвітлюють проблемні питання остеосинтезу сучасними фіксаторами, тонкощі методик і інші аспекти, що впливають на результати лікування. Останні досить часто, на жаль, залишають бажати кращого [2, 3, 5].

Мета роботи — аналіз біомеханічних аспектів сучасних фіксаторів для остеосинтезу ППК, причин ускладнень і незадовільних результатів їх застосування.

Матеріали та методи

Аналіз доступних літературних даних, вивчення рентгенограм цікавих випадків, історій хвороби пацієнтів із ускладненнями і негативними резуль-

© «Травма» / «Trauma» («Travma»), 2021
© Видавець Заславський О.Ю. / Publisher Zaslavsky O.Yu., 2021

Для кореспонденції: Білінський Петро Іванович, доктор медичних наук, професор, Національна медична академія післядипломної освіти імені П.Л. Шупика, вул. Дорогожицька, 9, м. Київ, 04112, Україна; e-mail: consbp@ukr.net
For correspondence: Petro Bilinsky, Shupyk National Medical Academy of Postgaraduate Education, Dorohozhytska st., 9, Kyiv, 04112, Ukraine; e-mail: consbp@ukr.net

татами остеосинтезу ППК інтрамедулярними блокуючими стрижнями (ІБС), LCP-пластинами [1, 7]. Вивчалась обґрунтованість використання обраного фіксатора для конкретного перелому, його вплив на зрощення фрагментів. Аналізувалася динаміка розвитку мозолі, її величина залежно від жорсткості фіксації, якості проведеної репозиції фрагментів. Вивчався результат застосування конкретного фіксатора відповідно до характеру лінії ППК, відповідність рекомендованій методиці, техніці оперативного втручання. При зламі LCP-пластин аналізувався вплив щільності розміщення гвинтів на зрощення фрагментів. Фіксувалася тривалість оперативного втручання із встановлення і видалення фіксатора, проблеми, які при цьому виникають. Відмічалися правильність ведення післяопераційного періоду, величина і тривалість дозованого і повного навантаження. Вивчалося чимало інших об'єктивних і суб'єктивних факторів, що впливали на кінцевий результат лікування ППК.

Результати та обговорення

Результат лікування ППК значною мірою залежить від правильного розуміння процесу репаративної регенерації (РР), механізму впливу на неї багатьох факторів. Останнім часом намітилась тенденція до механістичного підходу в лікуванні переломів кісток та їх наслідків [2, 6]. Нерідко лікар, приймаючи рішення на користь певної конструкції, сподівається на її фіксуючі можливості, при цьому маючи слабку уяву про біомеханіку взаємодії «фіксатор — кістка», а також особливості перебігу РР при такому способі фіксації. На наш погляд, багато переломів хірургічної шийки плечової кістки (ХШПК) при незначному зміщенні відламків (рис. 1а, б) в осіб похилого віку можна успішно лікувати консервативними методами. Застосування ІБС при таких переломах ми вважаємо необґрунтованим (рис. 1в).

Найчастіше при таких переломах застосовують фігурні LCP-пластини (рис. 2а). Вони передбачають введення в головку ПК мінімум 4 блокуючих гвинтів. Застосування більшої кількості гвинтів (рис. 2б) нерідко призводить до розвитку асептичного некрозу головки ПК (рис. 2в).

Переломи ХШПК є внутрішньосуглобовими переломами, які вимагають анатомічної репозиції (АР) відламків. Відсутність останньої, а також проведення в головку ПК 5–7 гвинтів призводить до деформуючого артрозу плечового суглоба. Подібні ускладнення ми спостерігали у 10 пацієнтів. Уведення значної кількості гвинтів у головку кістки (рис. 3а) може ускладнитись зламом фіксатора на межі перепаду напруження пластини (рис. 3б).

Фіксатор може зламатись при порушенні методики остеосинтезу і в інших ситуаціях. При скалкових переломах верхньої третини ПК бажано провести репозиційну стабілізацію відламків гвинтами. Проте встановити пластину поверх головок репозиційних гвинтів досить проблематично. Фіксація відламків дротяним серкляжем призводить до порушення їх кровопостачання, РР, що може закінчитись зламом LCP-пластини (рис. 4а). Для виправлення ситуації проведений остеосинтез розробленим нами пристроєм для фіксації кісткових відламків (ПФКВ), захищений патентом України № 17502 [4]. На сьогодні він застосований у 170 пацієнтів із різноманітними ППК і їх ускладненнями. На рис. 4б наведена рентгенограма пацієнта після повторного оперативного втручання. ПФКВ завдяки своїм конструктивним особливостям усуває шкідливий тиск пластини на кістку. Це, а також проведення гвинтів у різних площинах, наявність елемента взаємодії пластини з гвинтом забезпечу-

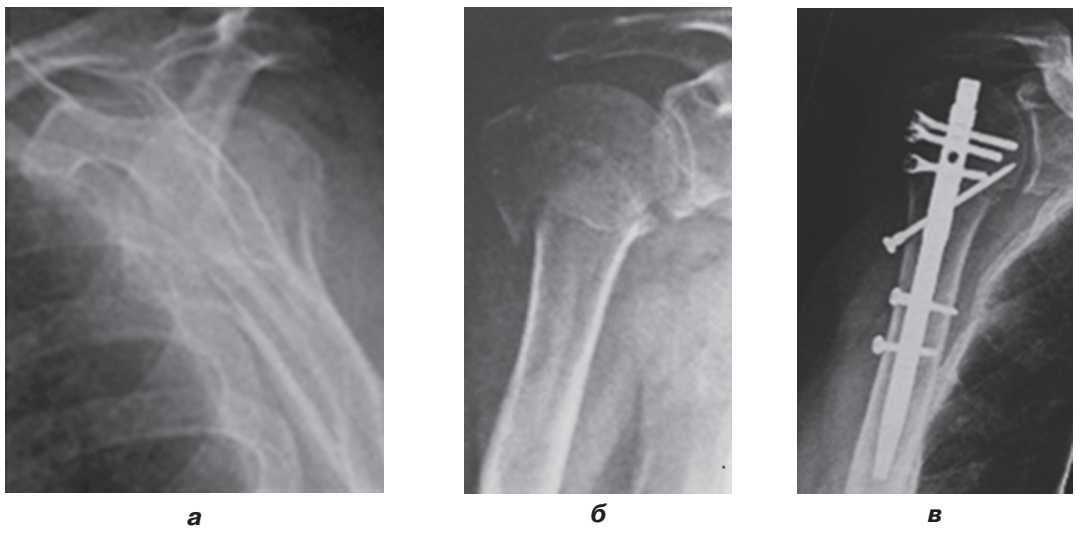

а *б* *в*

Рисунок 1. Рентгенограма хворого із переломом ХШПК: а, б — із незначним зміщенням; в — результат остеосинтезу такого перелому ІБС

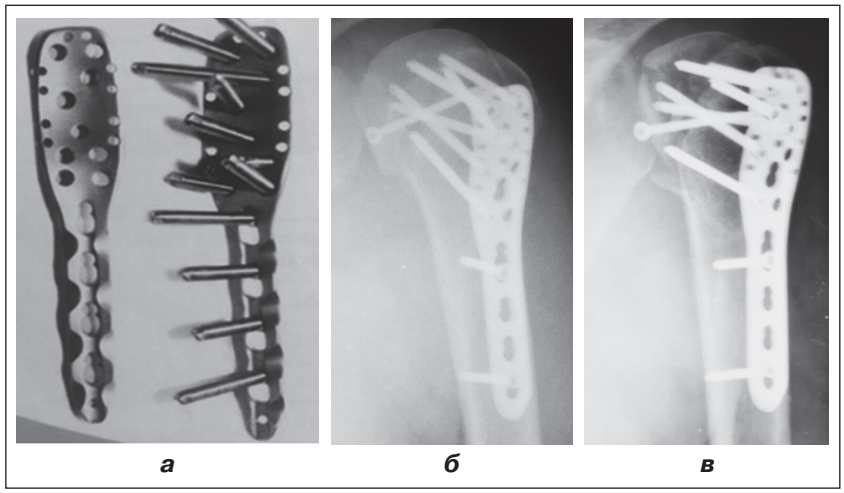

а *б* *в*

Рисунок 2: а — загальний вигляд LCP-пластини для остеосинтезу переломів ХШПК; б — рентгенограма хворого після остеосинтезу такою пластиною; в — розвиток асептичного некрозу головки ПК у того ж пацієнта

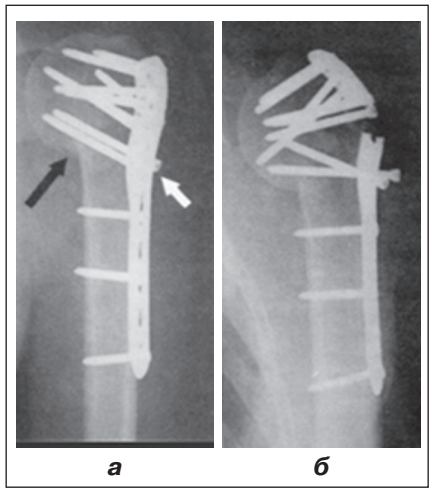

а *б*

Рисунок 3. Рентгенограма хворого після остеосинтезу ПК LCP-пластиною: а — у головку кістки введено 8 гвинтів; б — злам фіксатора через деякий час після оперативного втручання

ють надійну фіксацію фрагментів ПК. Пристрій здійснює стабільний остеосинтез при максимально можливій короткій пластині.

Застосування LCP-пластини при поперечних і косих ПК вимагає особливо доброго контакту відламків. Блокування гвинтів у пластині при недостатньо репонованих фрагментах закінчується розвитком псевдоартрозу. Нехтувати золотим правилом «спочатку репонуй, а потім блокуй» не можна [8]. Ми спостерігали пацієнтку, у якої був проведений остеосинтез LCP-пластиною, проміжний скалок був фіксований до дистального фрагмента 2 тоншими кортикальними гвинтами. Незважаючи на наявність доброго контакту проміжного скалка із проксимальним фрагментом, без компресії репозиційним гвинтом на цьому рівні зрощення не відбулося. Через рік на контрольній рентгенограмі це проявлялось наявністю щілини (рис. 5а). Під час повторного оперативного втручання зачищені кінці фрагментів з'єднані репозиційним гвинтом, проведений остеосинтез ПФКВ (рис. 5б).

Результат остеосинтезу LCP-пластинами залежить від передопераційного планування, правильного формування конструкції фіксатора. Остання має бути найоптимальнішою для конкретного перелому. Так, при скалковому переломі ПК АР не обов'язкова при великій робочій довжині пластини (РДП) — ділянки пластини не заповнені гвинтами. Це забезпечує певну мікрорухомість відламків (МРВ), що сприяє процесу їх зрощення. Практика показує, що блокування

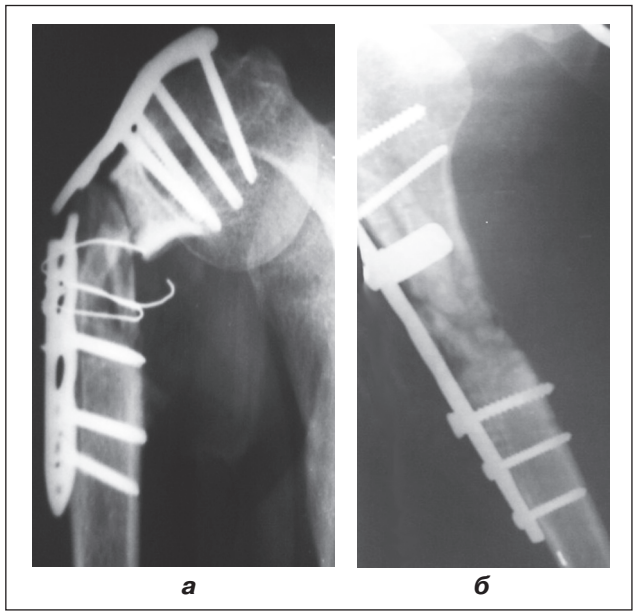

а *б*

Рисунок 4: а — рентгенограма ПК із зламом LCP-пластини, незрощенням кістки; б — після остеосинтезу ПФКВ із кістковою пластикою

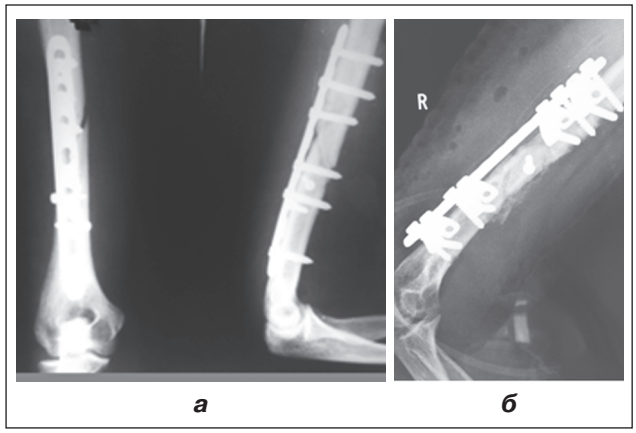

а *б*

Рисунок 5. Рентгенограма ПК: а — через рік після остеосинтезу; б — після остеосинтезу ПФКВ

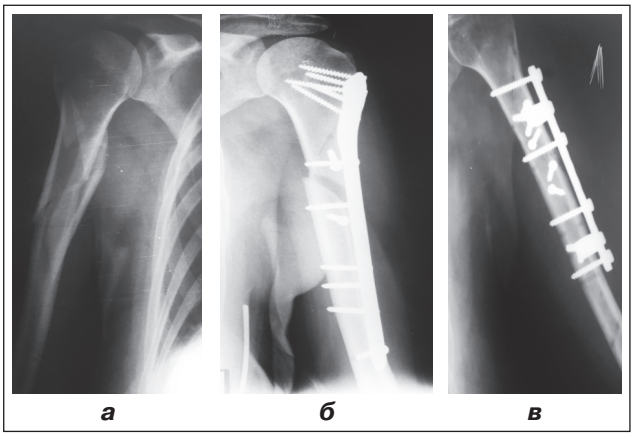

а *б* *в*

Рисунок 6. Рентгенограма хворої С.: а — після травми; б — через 4 місяці після остеосинтезу LCP-пластиною; в — після остеосинтезу ПФКВ

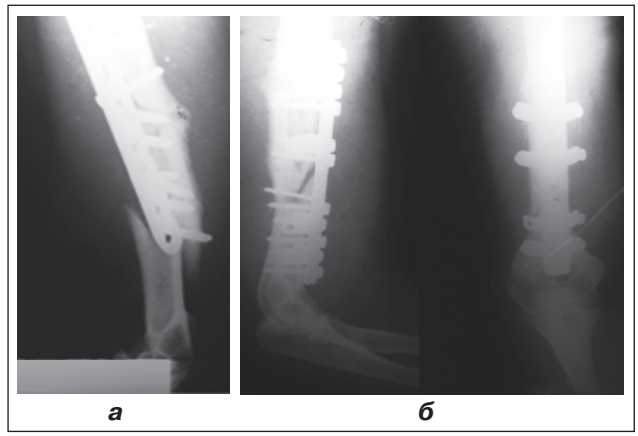

а *б*

Рисунок 7. Рентгенограма хворої К.: а — повторний злам кістки на рівні дистального гвинта; б — після остеосинтезу ПФКВ

невідрепонованих фрагментів гвинтами забезпечує жорстку фіксацію, сповільнює РР, часто закінчується розвитком псевдоартрозу. Ми спостерігали таке ускладнення у 6 випадках. На важливості анатомічної репозиції відламків перед блокуванням їх гвинтами LCP-пластини вказує наступне клінічне спостереження. Хворій С. із скалковим ПК (рис. 6а) проведений остеосинтез довгою LCP-пластиною, під час якого не відрепоновані фрагменти у верхній третині ПК заблоковані гвинтами, які проведені дуже близько до їх кінців, РДП при цьому практично відсутня. Навіть через 4 місяці після такого оперативного втручання зрощення відламків не спостерігалось (рис. 6б). Хворій проведена репозиційна фіксація відламків гвинтами діаметром 3,5 мм. Кінцева стабілізація перелому здійснена нашим ПФКВ, конструкція якого дозволяє встановлювати пластину пристрою поверх головок репозиційних гвинтів. Пластина ПФКВ лежить на півкільцях, на відстані 2 мм від ПК, забезпечує стабільну фіксацію і є значно коротшою порівняно із LCP-пластиною (рис. 6в).

При остеосинтезі LCP-пластинами застосовуються гвинти із метричною різьбою, яка має погану взаємодію із кісткою. Більшість гвинтів товщиною 5 мм посилюють травматизацію фрагментів, призводять до повторних переломів. Так, у пацієнтки К. ми спостерігали повторний злам ПК на рівні дистального гвинта (рис. 7а). При короткому дистальному фрагменті це створює певні технічні труднощі для повторного оперативного втручання. Конструкція ПФКВ і в таких випадках забезпечує стабільний остеосинтез, вона встановлена на фраг-

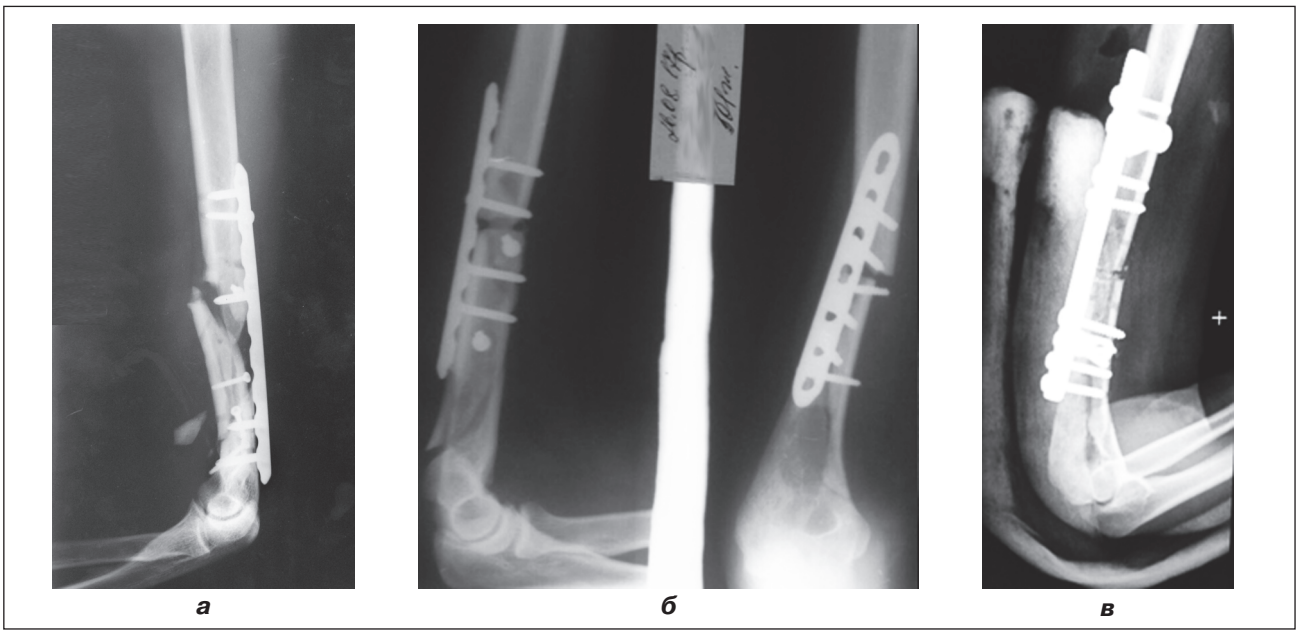

а *б* *в*

Рисунок 8: а — рентгенограма ПК із прикладом недосконалого остеосинтезу; б — подібний випадок у пацієнтки М.; в — після остеосинтезу ПК ПФКВ у пацієнтки М.

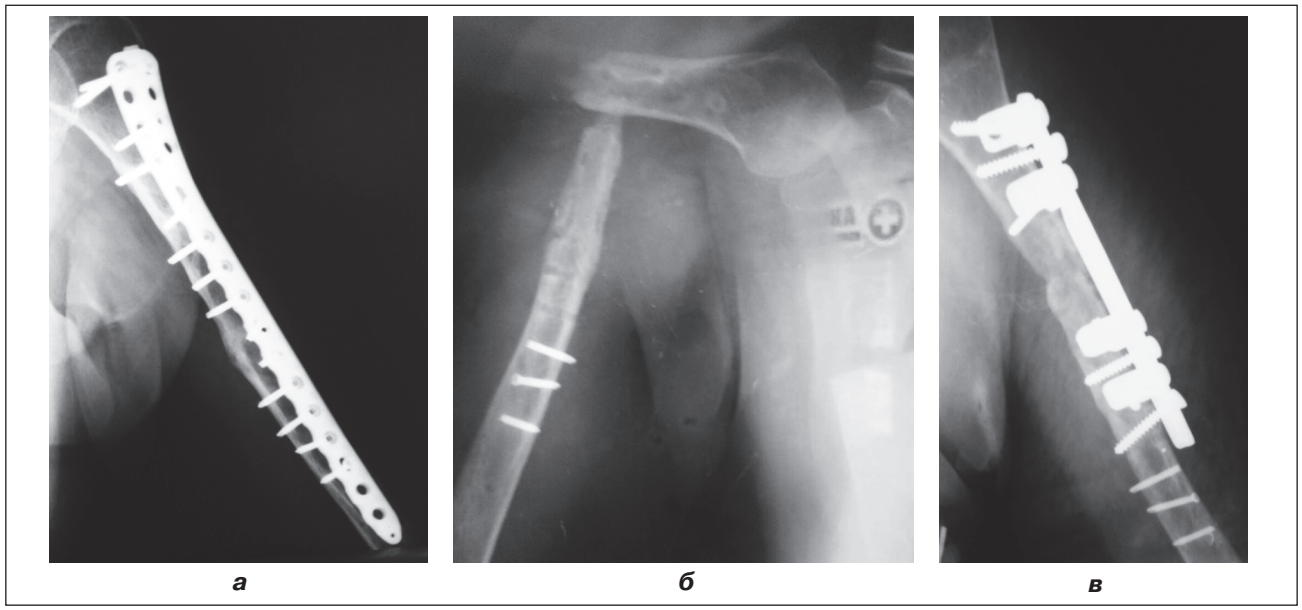

а *б* *в*

Рисунок 9: а — рентгенограма хворої О. перед видаленням LCP-пластини; б — внаслідок ефекту зварювання гвинти залишені у кістці; в — через 5 місяців після остеосинтезу ПФКВ

менти ПК спереду після фіксації їх репозиційним гвинтом (рис. 7б). У 3 пацієнтів рефрактура виникла на рівні проксимального гвинта. Ще у 4 випадках повторний перелом ПК виник на рівні отвору від гвинта після видалення фіксатора.

Застосування LCP-пластин забезпечує добрі результати при розумінні тих процесів, які відбуваються на стику відламків після остеосинтезу, правильному розумінні біомеханіки взаємодії «фіксатор — кістка». Загалом результат лікування LCP-пластинами залежить від знання багатьох деталей [7, 9]. Тому не можна сподіватися тільки на механічні можливості фіксатора, хоча його біомеханічна досконалість заслуговує на увагу. Важливою умовою забезпечення доброго результату є АР фрагментів. Тільки після її досягнення необхідно блокувати гвинти у пластині. Багато лікарів забувають про цей важливий момент у силу об'єктивних і суб'єктивних факторів. Тому часто остеосинтез, який вони проводять, є недосконалим (рис. 8а). Подібний недосконалий остеосинтез здійснений молодій пацієнтці М. під час подорожі Європою (рис. 8б). Після повернення в Україну проведений остеосинтез ПФКВ із спонгіозною автопластикою (рис. 8в). За відсутності АР скалкового перелому зрощення фрагментів можливе тільки при значній РДП. Вона забезпечує певну МРВ, вторинне їх зрощення через розвиток періостальної мозолі (ПМ). У 2 пацієнтів при значній РДП при переломі ПК велика ПМ призвела до парезу променевого нерва.

Використання LCP-пластини та значної кількості гвинтів при скалкових переломах у 2 пацієнтів закінчилося розвитком остеомієліту. Застосування великої кількості гвинтів збільшує загальну жорсткість фіксації. З іншого боку, кожен канал від гвинта є зоною перепаду напруження після видалення фіксатора. Отвір у кістці для гвинта додатково порушує її кровопостачання. Найбільш оптимальне розміщення гвинтів у пластині залежно від характеру перелому ще потребує свого дослідження.

Частим ускладненням застосування LCP-пластин є ефект зварювання між головкою гвинта і пластиною. Таке ускладнення було у 7 випадках. Ефект зварювання головки гвинта із пластиною створює багато проблем при видаленні фіксатора, а недокручування гвинта викликає дестабілізацію сегмента.

LCP-пластина при використанні значної кількості блокуючих гвинтів забезпечує жорстку фіксацію. На фоні остеопорозу кістки фіксатор фактично виконує роль протезу, що посилює явища остеопорозу. Після пізнього видалення LCP-пластини в таких випадках можлива рефрактура ПК. Таке ускладнення ми спостерігали у хворої О. Видалення LCP-пластини у неї проведено через 1,5 року після остеосинтезу. На рис. 9а наведена рентгенограма ПК перед видаленням фіксатора. Через 14 днів після незначного навантаження виникла рефрактура ПК. Під час видалення LCP-пластини виявлено ефект зварювання трьох дистальних гвинтів із пластиною, головки їх засвердлені. Гвинти залишені у кістці (рис. 9б). Проведений остеосинтез ПФКВ із спонгіозною кістковою пластикою. Стабільну фіксацію забезпечила набагато коротша пластина нашого ПФКВ порівняно із LCP-пластиною. Через 5 місяців на рентгенограмі відмічалось зрощення фрагментів (рис. 9в). Наведене клінічне спостереження висвітлило дві можливі проблеми, які можуть виникнути при остеосинтезі LCP-пластиною ПК.

Одним із ускладнень застосування цього фіксатора може бути пошкодження променевого нерва проксимальним кінцем пластини, встановлення його через боковий доступ при переломах середньої третини ПК. Це пов'язано зі значною довжиною LCP-пластини. В одного пацієнта променевий нерв був притиснений цим фіксатором. Причиною цього була відсутність ревізії променевого нерва під час оперативного втручання.

Висновки

Таким чином, остеосинтез LCP-пластинами переломів ПК має значні переваги перед традиційними контактними пластинами. Ускладнення і негативні результати остеосинтезу можуть виникнути при застосуванні їх не за показаннями, порушенні методики, техніки оперативного втручання та правильності ведення післяопераційного періоду.

Конфлікт інтересів. Автори заявляють про відсутність конфлікту інтересів та власної фінансової зацікавленості при підготовці даної статті.

Список літератури

1. Гуркин Б.Е., Гуркин М.Б., Ковалев В.А. и др. Способы лечения переломов диафиза плечевой кости. Новые технологии в травматологии и ортопедии. Ростов-на-Дону, 2017. С. 104-107. URL: https://elibrary.ru/item.asp?id=29200057.

2. Корж М.О., Яременко Д.О., Горидова Л.Д., Романенко К.К. Помилки та ускладнення в ортопедо-травматологічній практиці. Ортопедия, травматология и протезирование. 2010. № 2. С. 5-10.

3. Литвишко В.О. Закономірності утворення кісткового регенерату після діафізарного перелому за умов функціонального лікування з використанням пружно-стійкого з'єднання відламків: Дис. ... д-ра мед. наук. Харків, 2018. 300 с.

4. Патент № 17502 UA. МПК6 A 61 B 17/58, A 61 B 17/62. Пристрій для фіксації кісткових відламків. П.І. Білінський (UA); патентовласник П.І. Білінський (UA); № 96051961; заявл. 20.05.96; опубл. 31.10.97; Бюл. № 5. 4 с.

5. Попсуйшапка А.К., Ужигова О.Е., Литвишко В.А. Частота несращений отломков при изолированных диафизарных переломах длинных костей конечностей. Ортопедия, травматология и протезирование. 2013. № 1. С. 39-43.

6. Романенко К.К. Діафізарні переломи довгих кісток, що не зрослися (чинники ризику, діагностика, лікування): Автореф. дис. ... канд. мед. наук: спец. 14.01.21 «Травматологія та ортопедія». Харків, 2002. 18 с.

7. Anglen J., Kyle R.F. et al. Блокируемые пластины для переломов конечностей. Остеосинтез. 2011. № 1(14). С. 13-14; JAAOS. 2009. Vol. 17. № 7. P. 647-657.

8. Zimmermann G., Henle P., Kusswetter M. и др. Трансформирующий фактор роста (ТФР)-β1 как маркер замедленного сращения переломов. Ортопедия, травматология и протезирование. 2009. № 1. С. 57-65.

9. Ruedi Th.R., Buckley R.E., Moran Ch.G. AO Principles of fracture management. Stuttgart, New York: Thieme, 2007. 947 p.

Отримано/Received 02.12.2020
Рецензовано/Revised 18.12.2020
Прийнято до друку/Accepted 22.12.2020

P.I. Bilinskyi, Y.P. Tsiura, V.R. Antoniv
Bogomolets National Medical University, Kyiv, Ukraine

Outstanding issues of modern osteosynthesis of humerus fractures

Abstract. ***Background.*** Over the past twenty years, there have been significant changes in the treatment of humerus fractures. Many high-tech tools have appeared in osteosynthesis. Numerous workshops and short-term courses do not sufficiently highlight vulnerabilities of osteosynthesis with fixators. Unfortunately, in many cases, the treatment results of humerus fractures could be better. The purpose of the work was the analysis of biomechanical aspects of modern fixators for humerus fractures osteosynthesis, causes for complications and unsatisfactory results in the application of fixators. ***Materials and methods.*** We have analyzed the available literature data, X-rays of interesting cases, patients' histories with complications, and negative results of humerus fractures osteosynthesis by intramedullary blocking rods and LCP-plates. ***Results.*** The outcome of the humerus fracture treatment largely depends on the understanding of the process of reparative regeneration. There is a tendency for a mechanistic approach in the treatment of bone fractures and their consequences. In the case of surgical neck fractures, the curved LCP-plates are used. They require the placement of at least 4 blocking screws into the bone epiphyses. This often leads to the development of aseptic necrosis. The lack of the anatomical reposition of the fragments as well as the placement of 5–7 screws into the humerus head leads to deforming arthrosis of the shoulder joint. We have observed similar complications in 10 patients. The placement of a significant number of screws into the bone head can lead to complications when a fixator breaks at the point of the plate tension change. In complex cases of humerus fractures and complications of osteosynthesis with other fixators in 170 patients, we used a device for fixing bone fragments that has been developed by us. It is protected by the patent of Ukraine N 17502. The device eliminates harmful pressure of a plate on a bone, carries out a stable osteosynthesis using the shortest possible plate. Blocking screws in a plate with insufficiently reposed fragments cause the development of pseudoarthrosis. A common complication of LCP plates is the welding effect between the screw head and the plate. Against the background of osteoporosis of the bone, the LCP plate actually acts as a prosthesis, which exacerbates the effects of osteoporosis. Late LCP plate removal in such cases might cause humerus refraction. ***Conclusions.*** Osteosynthesis of humerus fractures using LCP plates has significant advantages over traditional contact plates. Complications and negative results of osteosynthesis may occur when they are used inappropriately and when the correct methods and techniques of surgical intervention and the appropriate postoperative care are not followed.

Keywords: humerus fractures; problems of modern osteosynthesis of humerus fractures

Билинский П.И., Цюра Ю.П., Антонив В.Р.
Национальный медицинский университет им. А.А. Богомольца, г. Киев, Украина

Проблемные вопросы современного остеосинтеза переломов плечевой кости

Резюме. ***Актуальность.*** За последние двадцать лет произошли значимые изменения в лечении переломов плечевой кости (ППК). В остеосинтезе появилось много высокотехнологических средств. Многочисленные мастер-классы, краткосрочные курсы недостаточно освещают проблемные вопросы остеосинтеза этими фиксаторами. Результаты лечения ППК довольно часто, к сожалению, оставляют желать лучшего. ***Цель работы*** — анализ биомеханических аспектов современных фиксаторов для остеосинтеза ППК, причин осложнений и неудовлетворительных результатов их применения. ***Материалы и методы.*** Анализ доступных литературных данных, рентгенограмм интересных случаев, историй болезни пациентов с осложнениями и негативными результатами остеосинтеза ППК интрамедуллярными блокирующими стержнями, LCP-пластинами. ***Результаты.*** Результат лечения ППК в значительной степени зависит от понимания процесса репаративной регенерации. Наметилась тенденция механистического подхода в лечении переломов костей и их последствий. При переломах хирургической шейки ПК применяют фигурные LCP-пластины. Они предусматривают введение в головку кости минимум 4 блокированных винтов. Нередко это приводит к развитию асептического некроза. Отсутствие анатомической репозиции отломков, а также проведение в головку ПК 5–7 винтов приводит к деформирующему артрозу плечевого сустава. Подобные осложнения мы наблюдали у 10 пациентов. Введение большого количества винтов в головку кости может осложниться изломом фиксатора на грани перепада напряжения пластины. В сложных случаях ППК и при осложнениях остеосинтеза другими фиксаторами у 170 пациентов мы применяли разработанное нами устройство для фиксации костных отломков. Оно защищено патентом Украины № 17502, устраняет вредное давление пластины на кость, осуществляет стабильный остеосинтез при максимально возможной короткой пластине. Блокировка винтов в пластине при недостаточно репонированных фрагментах заканчивается развитием псевдоартроза. Частым осложнением применения LCP-пластин является эффект сварки между головкой винта и пластиной. На фоне остеопороза кости LCP-пластина фактически выполняет роль протеза, что усиливает явления остеопороза. При позднем удалении LCP-пластины в таких случаях возможна рефрактура ПК. ***Выводы.*** Таким образом, остеосинтез LCP-пластинами переломов ПК имеет значительные преимущества перед традиционными контактными пластинами. Осложнения и отрицательные результаты остеосинтеза могут возникнуть при применении их не по показаниям, нарушении методики, техники оперативного вмешательства и правильности ведения послеоперационного периода.

Ключевые слова: переломы плечевой кости; проблемы современного остеосинтеза переломов

УДК 616.748.54-013-08 *DOI: https://doi.org/10.22141/1608-1706.1.22.2021.226392*

Хвисюк А.Н.[1], Пастух В.В.[1], Карпинский М.Ю.[2], Карпинская Е.Д.[2], Суббота И.А.[2]
[1]Харьковская медицинская академия последипломного образования, г. Харьков, Украина
[2]ГУ «Институт патологии позвоночника и суставов им. проф. М.И. Ситенко НАМН Украины», г. Харьков, Украина

Экспериментальное исследование механических свойств ахиллова сухожилия кроликов в процессе его восстановления после травмы

Резюме. ***Актуальность.*** *Проблема лечения больных с повреждениями сухожилий остается нерешенной. Неудовлетворительные результаты после хирургического лечения, по данным разных авторов, составляют от 15 до 62 %. Функциональный результат после хирургического восстановления поврежденных сухожилий трудно прогнозировать из-за высокого риска образования рубцового блока, препятствующего их свободному скольжению. Спайки нарушают растяжимость сухожилий, что, в свою очередь, сказывается на их прочности.* ***Цель:*** *исследовать в эксперименте прочностные свойства ахилловых сухожилий после их хирургического восстановления с дальнейшим использованием различных медикаментозных препаратов.* ***Материалы и методы.*** *Проведены исследования механических свойств ахилловых сухожилий кроликов, на которых была создана модель их частичного повреждения путем пересечения на 1/2 диаметра. Травмированное сухожилие ушивалось сухожильным швом. В ходе эксперимента изучали 5 групп препаратов ахилловых сухожилий кроликов с пяточной костью по 3 препарата в каждой группе. 1-я группа — контрольная. После выполнения сухожильного шва рану ушивали. Во 2-й группе животным вокруг сухожильного шва вводили препарат нолтрекс. В 3-й группе вводили препарат гиалуроновой кислоты, в 4-й — препарат лидазы. 5-я группа — норма, препараты неоперированных ахилловых сухожилий интактных животных. Все животные были выведены из эксперимента на 60-е сутки. По результатам испытаний рассчитывали величину модуля упругости и предел прочности препарата.* ***Результаты.*** *Наибольшее удлинение под действием растягивающей нагрузки величиной 30 Н было достигнуто на препаратах неоперированных ахилловых сухожилий кроликов — 2,96 ± 0,22 мм. Наименьшая величина удлинения была получена на препаратах контрольной группы — 0,83 ± 0,37 мм. Остальные группы препаратов показали промежуточные значения. Наибольшим значением модуля упругости обладают препараты ахиллова сухожилия кроликов контрольной группы — 0,216 ± 0,123 МПа. Наименьшее значение модуля упругости выявлено при изучении нетравмированных препаратов ахиллова сухожилия — 0,051 ± 0,004 МПа. Наибольшей прочностью обладали препараты контрольной группы (величина предельно допустимой нагрузки 81,81 ± 0,34 Н). Наименьшую прочность продемонстрировали препараты нетравмированных ахилловых сухожилий кроликов (величина предельно допустимой нагрузки 69,72 ± 0,18 Н).* ***Выводы.*** *В процессе восстановления ахиллова сухожилия кроликов после травмы наблюдается увеличение значений показателей, характеризующих прочностные свойства тканей, — модуля упругости, предельно допустимой нагрузки и предела прочности. Величина показателей, характеризующих пластические свойства тканей, уменьшается, что может стать одной из причин развития посттравматических контрактур. Наилучшие показатели с точки зрения пластичности тканей наблюдались в группе препаратов ахиллова сухожилия кроликов, леченных с помощью гиалуроновой кислоты. Наихудшие — в контрольной группе.*

Ключевые слова: *ахиллово сухожилие; травма; модуль упругости; предел прочности*

© «Травма» / «Trauma» («Travma»), 2021
© Видавець Заславський О.Ю. / Publisher Zaslavsky O.Yu., 2021

Для кореспонденції: Карпінська Олена Дмитрівна, науковий співробітник лабораторії біомеханіки, ДУ «Інститут патології хребта та суглобів імені професора М.І. Ситенка Національної академії медичних наук України», вул. Пушкінська, 80, м. Харків, 61024, Україна; e-mail: helen.karpinska@gmail.com
For correspondence: Olena Karpinska, Research Fellow at the Department of biomechanics laboratory, State Institution "Sytenko Institute of Spine and Joint Pathology of the National Academy of Medical Sciences of Ukraine", Pushkinskaya st., 80, Kharkiv, 61024, Ukraine; e-mail: helen.karpinska@gmail.com

Введение

Проблема лечения больных с повреждениями сухожилий остается нерешенной, несмотря на разнообразие способов их восстановления [1–3]. Неудовлетворительные результаты после хирургического лечения, по данным разных авторов, составляют от 15 до 62 % [4, 5]. Функциональный результат после хирургического восстановления поврежденных сухожилий трудно прогнозировать из-за высокого риска образования рубцового блока, препятствующего их свободному скольжению [6, 7]. Появление спаек в процессе регенерации поврежденного сухожилия — процесс естественный. Соединяя сухожильные концы с окружающими их тканями, спайки с хорошо развитой сосудистой сетью способствуют восстановлению в поврежденном сухожилии кровоснабжения и сращиванию его концов. Однако, сыграв в начале регенерации положительную роль, спайки нарушают растяжимость сухожилий, что, в свою очередь, сказывается на их прочности [5, 8]. В литературе недостаточно данных о биомеханических исследованиях по восстановлению прочностных свойств сухожилий в условиях применения биоматериалов, препятствующих формированию рубцово-спаечного процесса.

Цель: исследовать в эксперименте прочностные свойства ахилловых сухожилий после их хирургического восстановления с дальнейшим использованием различных медикаментозных препаратов.

Материалы и методы

В лаборатории биомеханики ГУ «Институт патологии позвоночника и суставов им. проф. М.И. Ситенко НАМН Украины» были проведены биомеханические исследования механических свойств ахилловых сухожилий кроликов, на которых была создана модель частичного повреждения сухожилий путем пересечения на 1/2 диаметра. Травмированное сухожилие ушивалось сухожильным швом.

В ходе эксперимента изучали 5 групп препаратов ахилловых сухожилий кроликов с пяточной костью, по 3 препарата в каждой группе.

1-я группа — контрольная. После выполнения сухожильного шва рану промывали раствором антисептика и ушивали.

2-я группа — после обработки раны антисептиком животным вокруг сухожильного шва вводили препарат нолтрекс.

3-я группа — после обработки раны антисептиком животным вокруг сухожильного шва вводили препарат гиалуроновой кислоты.

4-я группа — после обработки раны антисептиком животным вокруг сухожильного шва вводили препарат лидазы.

5-я группа — норма. Препараты неоперированных ахилловых сухожилий интактных животных.

Все животные были выведены из эксперимента на 60-е сутки.

Экспериментальные исследования проводили в два этапа.

На первом этапе препараты закреплялись за фрагмент пяточной кости на стенде, к свободному концу ахиллова сухожилия прикладывали растягивающую нагрузку величиной 30 Н и замеряли величину удлинения сухожилия. По результатам испытаний рассчитывали величину модуля упругости препарата [9]:

$$E = \frac{Fl}{S\Delta l}, \quad (1)$$

где F — величина растягивающей нагрузки (30 Н); S — площадь поперечного сечения препарата ахиллова сухожилия (2 мм^2); l — длина препарата ахиллова сухожилия (10 мм); Δl — удлинение ахиллова сухожилия.

На втором этапе нагрузку увеличивали до разрыва ахиллова сухожилия. Величину нагрузки, при которой произошло разрушение, фиксировали. По результатам испытаний рассчитывали предел прочности препарата [9]:

$$\sigma np = \frac{Fnp}{S}, \quad (2)$$

где Fnp — величина разрушающей нагрузки.

Испытания проводили на стенде для биомеханических исследований. Стенд во время испытания модели и расчетная схема эксперимента приведены на рис. 1.

Величину деформации измеряли с помощью микрометра часового типа. Величину нагрузки измеряли с помощью тензометрического датчика SBA-100L, результаты фиксировали устройством регистрации CAS типа CI-2001A.

Данные были обработаны статистически. В результате статистического анализа находили средние значения исследуемых и расчетных величин и их стандартное отклонение. С помощью однофакторного дисперсионного анализа с использованием апостериорного теста Дункана определили, насколько значимо отличаются механические характеристики связок между группами препаратов. Предварительную обработку данных для статистических расчетов проводили с помощью электронных таблиц MS Excel. Статистический анализ выполняли с помощью пакета прикладных программ для статистической обработки данных SPSS 20.0 [10].

Результаты и обсуждение

В результате проведенных экспериментальных исследований мы получили данные о механических характеристиках (предельно допустимая нагрузка, величина удлинения, модуль упругости, предел прочности) препаратов ахилловых сухожилий кроликов в процессе их восстановления после травматического повреждения, а также неповрежденных препаратов ахилловых сухожилий.

Средние значения величины удлинения препаратов ахиллова сухожилия кроликов под действием растягивающей нагрузки 30 Н приведены в табл. 1.

Результаты эксперимента показали, что наибольшее удлинение под действием растягивающей нагрузки

Таблица 1. Средние значения величины удлинения препаратов ахиллова сухожилия кроликов под действием растягивающей нагрузки 30 Н

Группа	Удлинение, мм	
	Среднее	Стандартное отклонение
Норма	2,96	0,22
Нолтрекс	1,99	0,20
Гиалуроновая кислота	2,16	0,03
Лидаза	1,61	0,07
Контроль	0,83	0,37

величиной 30 Н было достигнуто на препаратах неоперированных ахилловых сухожилий кроликов — 2,96 ± 0,22 мм. Наименьшая величина удлинения была получена на препаратах контрольной группы — 0,83 ± 0,37 мм. Остальные группы препаратов показали промежуточные значения.

Более наглядно результаты экспериментальных исследований удлинения препаратов ахиллова сухожилия кроликов под действием растягивающей нагрузки представлены на рис. 2.

Мы провели сравнение показателей удлинения препаратов ахиллова сухожилия кроликов в разных группах с помощью однофакторного дисперсионного анализа с использованием апостериорного теста Дункана. Результаты проведенного сравнительного анализа приведены в табл. 2.

Результаты однофакторного дисперсионного анализа с использованием апостериорного теста Дункана величин удлинения препаратов ахиллова сухожилия кроликов под действием растягивающей нагрузки 30 Н продемонстрировали, что данный показатель в группах нормы и контроля статистически значимо ($p < 0,05$) отличается как между этими группами, так и от групп ахилловых сухожилий, леченных с использованием различных медикаментозных препаратов, о чем свидетельствует их размещение в разных подмножествах. Величины удлинения препаратов ахилловых сухожилий кроликов, леченных

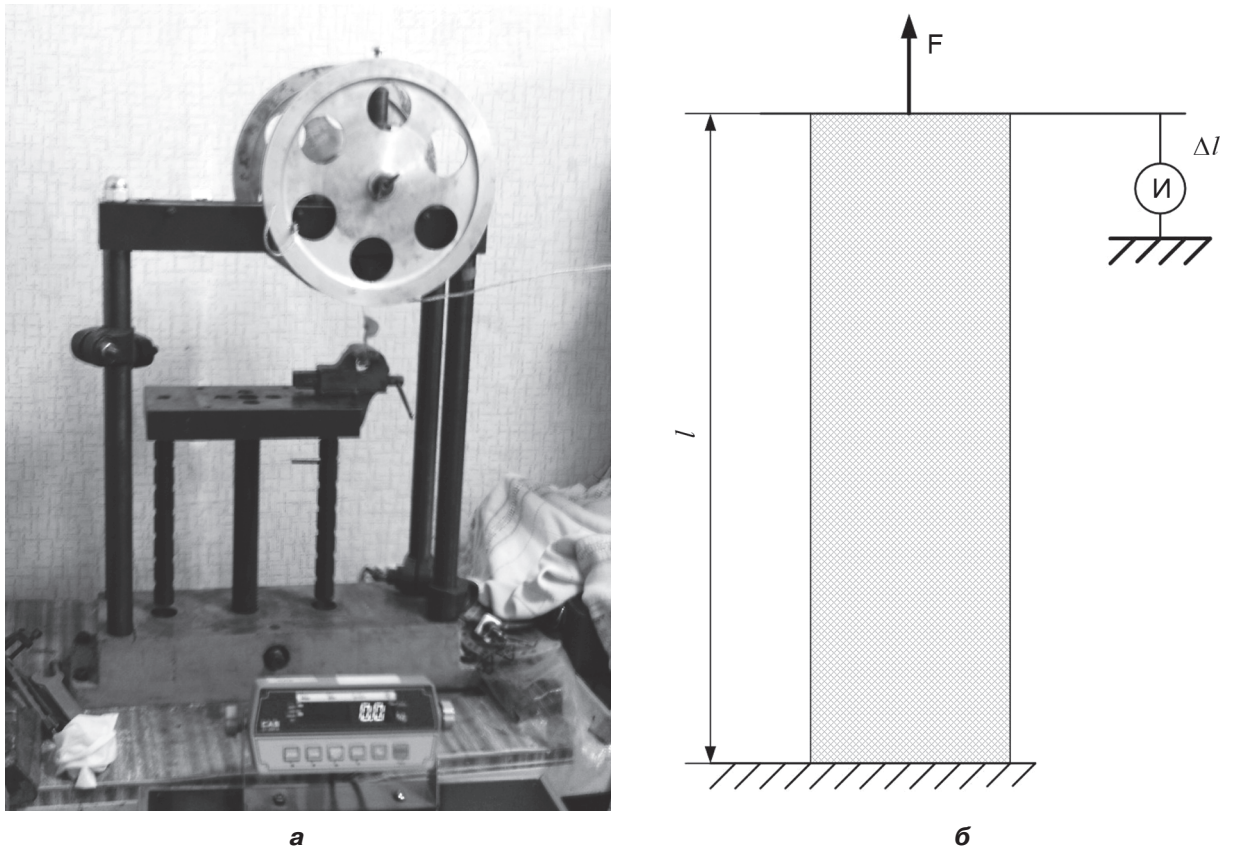

а *б*

Рисунок 1. Экспериментальное исследование: а — модель на стенде для биомеханических исследований во время эксперимента; б — расчетная схема

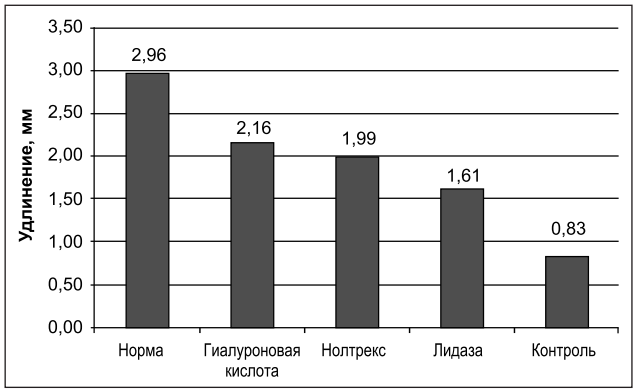

Рисунок 2. Гистограмма средних значений величин удлинения препаратов ахиллова сухожилия кроликов под действием растягивающей нагрузки 30 Н

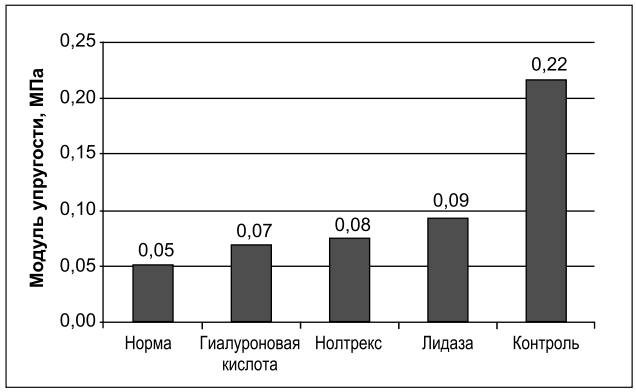

Рисунок 3. Гистограмма средних значений модуля упругости препаратов ахиллова сухожилия кроликов

нолтрексом и гиалуроновой кислотой, имеют статистически незначимые различия ($p = 0,35$) и, соответственно, размещены в одном подмножестве. То же самое можно сказать и о препаратах ахилловых сухожилий кроликов, леченных с использованием нолтрекса и лидазы (значимость различий $p = 0,06$). Однако величины удлинения препаратов ахилловых сухожилий кроликов, леченных лидазой и гиалуроновой кислотой, имеют статистически значимые различия ($p < 0,05$) и по результатам теста размещены в разных подмножествах.

На основании данных о величинах удлинения препаратов ахиллова сухожилия кроликов были проведены расчеты величины модуля упругости препаратов во всех исследуемых группах. Результаты расчетов приведены в табл. 3.

Как показали расчеты, наибольшее значение модуля упругости имеют препараты ахиллова сухожилия кроликов контрольной группы — $0,216 \pm 0,123$ МПа. Наименьшее значение модуля упругости выявлено при изучении нетравмированных препаратов ахиллова сухожилия — $0,051 \pm 0,004$ МПа.

Наглядное представление о показателях модуля упругости препаратов ахиллова сухожилия кроликов в различных группах можно получить с помощью графика, представленного на рис. 3.

На следующем этапе мы провели сравнение показателей модуля упругости препаратов ахиллова сухожи-

Таблица 2. Результаты сравнительного анализа величины удлинения препаратов ахиллова сухожилия кроликов под действием растягивающей нагрузки 30 Н (апостериорный тест Дункана)

Группа	Удлинение, мм			
	Подмножество для $\alpha = 0,05$			
	1	2	3	4
Контроль	0,83			
Лидаза		1,61		
Нолтрекс		1,99	1,99	
Гиалуроновая кислота			2,16	
Норма				2,96
Значимость, *p*		0,06	0,35	

Таблица 3. Средние значения величины модуля упругости препаратов ахиллова сухожилия кроликов

Группа	Модуль упругости, МПа	
	Среднее	Стандартное отклонение
Норма	0,051	0,004
Нолтрекс	0,076	0,008
Гиалуроновая кислота	0,069	0,001
Лидаза	0,093	0,004
Контроль	0,216	0,123

лия кроликов в разных группах с помощью однофакторного дисперсионного анализа с использованием апостериорного теста Дункана. Результаты проведенного сравнительного анализа приведены в табл. 4.

Результаты однофакторного дисперсионного анализа с использованием апостериорного теста Дункана величин модуля упругости препаратов ахиллова сухожилия кроликов показали, что статистически значимые различия ($p < 0,05$) по данному показателю имеют препараты контрольной группы, которые выделены результатами теста в отдельное подмножество. Препараты всех остальных групп препаратов между собой статистически значимых различий не имеют ($p = 0,40$) и по результатам теста размещены в одном подмножестве.

На втором этапе нашего экспериментального исследования мы измеряли величину предельно допустимой растягивающей нагрузки, при которой происходит разрушение препаратов ахиллова сухожилия кроликов разных групп.

Результаты проведенных исследований величины растягивающей нагрузки, приводящей к разрушению препаратов ахиллова сухожилия кроликов, приведены в табл. 5.

По результатам проведенных исследований величины предельно допустимой растягивающей нагрузки, приводящей к разрушению препаратов ахиллова сухожилия кроликов, можно говорить о том, что наибольшей прочностью обладали препараты контрольной группы (величина предельно допустимой нагрузки

Таблица 4. Результаты сравнительного анализа величин модуля упругости препаратов ахиллова сухожилия кроликов (апостериорный тест Дункана)

Группа	Модуль упругости, МПа	
	Подмножество для $\alpha = 0,05$	
	1	2
Норма	0,05	
Гиалуроновая кислота	0,07	
Нолтрекс	0,08	
Лидаза	0,09	
Контроль		0,22
Значимость, *p*	0,40	

Таблица 5. Средние значения величины растягивающей нагрузки, приводящей к разрушению препаратов ахиллова сухожилия кроликов

Группа	Нагрузка, Н	
	Среднее	Стандартное отклонение
Норма	69,72	0,18
Нолтрекс	74,49	0,61
Гиалуроновая кислота	73,84	0,36
Лидаза	78,43	0,51
Контроль	81,81	0,34

Таблица 6. Результаты сравнительного анализа величины растягивающей нагрузки, приводящей к разрушению препаратов ахиллова сухожилия кроликов (апостериорный тест Дункана)

Группа	Нагрузка, Н			
	Подмножество для $\alpha = 0,05$			
	1	2	3	4
Контроль	69,72			
Лидаза		73,84		
Нолтрекс		74,49		
Гиалуроновая кислота			78,43	
Норма				81,81
Значимость, *p*		0,09		

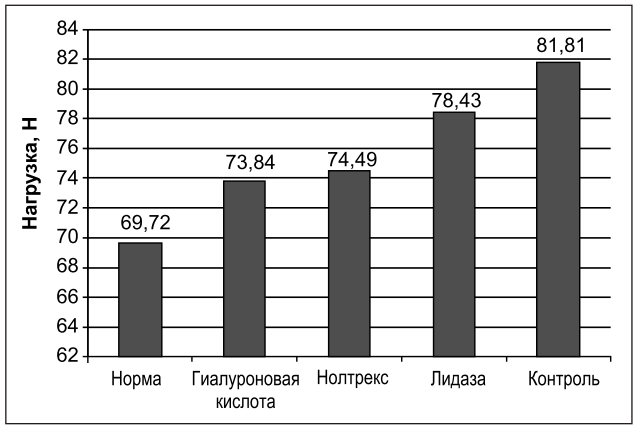

Рисунок 4. Гистограмма средних значений величины растягивающей нагрузки, приводящей к разрушению препаратов ахиллова сухожилия кроликов

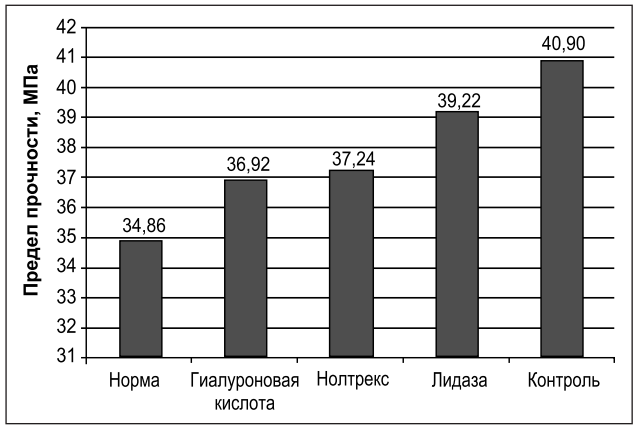

Рисунок 5. Гистограмма средних значений величины предела прочности препаратов ахиллова сухожилия кроликов под действием растягивающей нагрузки

81,81 ± 0,34 Н). Наименьшую прочность продемонстрировали препараты нетравмированных ахилловых сухожилий кроликов (величина предельно допустимой нагрузки 69,72 ± 0,18 Н).

Для наглядности мы отобразили результаты экспериментальных исследований предельно допустимой растягивающей нагрузки на гистограмме (рис. 4).

Мы провели сравнение показателей предельно допустимой растягивающей нагрузки, приводящей к разрушению препаратов ахиллова сухожилия кроликов, в разных группах с помощью однофакторного дисперсионного анализа с использованием апостериорного теста Дункана. Результаты проведенного статистического сравнительного анализа приведены в табл. 6.

Сравнение показателей предельно допустимой растягивающей нагрузки, приводящей к разрушению препаратов ахиллова сухожилия кроликов, в разных группах с помощью однофакторного дисперсионного анализа с использованием апостериорного теста Дункана показало, что препараты ахиллова сухожилия кроликов, леченных гиалуроновой кислотой и нолтрексом, не имеют статистически значимых различий по исследуемому показателю ($p = 0,09$) и, соответственно, размещены в одном подмножестве. Препараты ахилловых сухожилий кроликов всех остальных групп статистически значимо ($p < 0,05$) отличаются друг от друга, о чем свидетельствует их размещение в отдельных подмножествах.

Результаты экспериментальных исследований величин предельно допустимой нагрузки, приводящей к разрушению препаратов ахиллова сухожилия кроликов, послужили основой для расчета величины предела прочности для препаратов различных групп.

Результаты расчетов величины предела прочности препаратов ахиллова сухожилия кроликов под действием растягивающей нагрузки приведены в табл. 7.

Результаты проведенного расчета величины предела прочности препаратов ахиллова сухожилия кроликов под действием растягивающей нагрузки полностью соответствуют результатам измерения величины предельно допустимой растягивающей нагрузки.

Более наглядно результаты расчета величины предела прочности препаратов ахиллова сухожилия кроликов показаны на гистограмме, приведенной на рис. 5.

Мы сравнили показатели предела прочности препаратов ахиллова сухожилия кроликов под действием растягивающей нагрузки в разных группах с помощью однофакторного дисперсионного анализа и с использованием апостериорного теста Дункана.

Результаты сравнительного анализа величины предела прочности препаратов ахиллова сухожилия кроликов под действием растягивающей нагрузки приведены в табл. 8.

Таблица 7. Средние значения величины предела прочности препаратов ахиллова сухожилия кроликов под действием растягивающей нагрузки

Группа	Предел прочности, МПа	
	Среднее	Стандартное отклонение
Норма	34,86	0,09
Нолтрекс	37,24	0,30
Гиалуроновая кислота	36,92	0,18
Лидаза	39,22	0,26
Контроль	40,90	0,17

Таблица 8. Результаты сравнительного анализа величины предела прочности препаратов ахиллова сухожилия кроликов под действием растягивающей нагрузки (апостериорный тест Дункана)

Группа	Предел прочности, МПа			
	Подмножество для α = 0,05			
	1	2	3	4
Контроль	34,86			
Лидаза		36,92		
Нолтрекс		37,24		
Гиалуроновая кислота			39,22	
Норма				40,90
Значимость, *p*		0,09		

Результаты сравнительного статистического анализа величины предела прочности препаратов ахиллова сухожилия кроликов под действием растягивающей нагрузки полностью совпадают с результатами сравнительного анализа величины предельно допустимой нагрузки. Препараты ахиллова сухожилия кроликов, леченных гиалуроновой кислотой и нолтрексом, не имеют статистически значимых различий по исследуемому показателю ($p = 0,09$) и, соответственно, размещены в одном подмножестве. Препараты ахилловых сухожилий кроликов всех остальных групп статистически значимо ($p < 0,05$) отличаются друг от друга, о чем свидетельствует их размещение в отдельных подмножествах.

Выводы

В процессе восстановления ахиллова сухожилия кроликов после травмы наблюдается увеличение значений показателей, характеризующих прочностные свойства тканей, — модуля упругости, предельно допустимой нагрузки и предела прочности. Величины показателей, характеризующие пластические свойства тканей (величина удлинения), уменьшаются, что может стать одной из причин развития посттравматических контрактур.

Наилучшие показатели с точки зрения пластичности тканей наблюдались в группе препаратов ахиллова сухожилия кроликов, леченных с помощью гиалуроновой кислоты, наихудшие — в контрольной группе.

Конфликт интересов. Авторы заявляют об отсутствии какого-либо конфликта интересов и собственной финансовой заинтересованности при подготовке данной статьи.

Список литературы

1. Волкова А.М. Хирургия кисти. Т. 1. Екатеринбург: Уральское книжное издательство, 1991. 302 с.

2. Науменко Л.Ю., Дараган Р.І. Відновлення сухожилків згиначів пальців кисті при пошкодженнях у критичній зоні в умовах раннього функціонального навантаження. Вісник ортопедії, травматології та протезування. 2004. № 3. С. 40-44.

3. Vyrva O., Kvann J., Karpinsky M., Ozyurekoglu T. A Reconstructive Extensor Tendon Centralization Technique for Sagittal Band Disruption. Techniques in Hand and Upper Extremity Surgery. 2020. 1 (24). 20-25. DOI: 10.1097/bth.0000000000000264.

4. Ломая М.П. Спорные вопросы функциональной оценки результатов шва сухожилий сгибателей пальцев кисти: тез. докл. обл. науч.-практ. конф. «Заболевания и повреждения опорно-двигательного аппарата у взрослых». СПб., 1996. С. 39-40.

5. Голобородько С.А. Сравнительная оценка эффективности методик послеоперационного лечения после тенолиза сгибателей пальцев. Ортопедия, травматология и протезирование. 2003. № 4. С. 121-123.

6. Ozgenel G.Y. The effects of a combination of hyaluronic acid and amniotic membrane on the formation of peritendinous adhesions after flexor tendon surgery in chickens. J. Bone Joint Surg. 2004. Vol. 86-B. P. 301-307.

7. Страфун С.С., Безуглий А.А., Вовченко Г.Я. Експериментальне обґрунтування елементів методики динамічного ультрасонографічного дослідження сухожилків згиначів пальців кисті. Вісник ортопедії, травматології та протезування. 2006. № 3. С. 24-28.

8. Staude V., Kondratyev A., Karpinsky M. Numerical modeling and analysis of the stress-strain state in the kinematic chain «lumbar spine — sacrum — pelvis» in view of the major ligaments of the sacroiliac joint. Orthopaedics, Traumatology and Prosthetics. 2015. 1. 25-33. DOI: 10.15674/0030-59872015134-41.

9. Писаренко Г.С., Яковлев А.П., Матвеев В.В. Справочник по сопротивлению материалов. 2-е изд., перераб. и доп. К.: Наукова думка, 1988. 736 с.

10. Бююль А., Цефлер П. SPSS: искусство обработки информации. Анализ статистических данных и восстановление скрытых закономерностей: Пер. с нем. СПб.: ДиаСофтЮП, 2005. 608 с.

Получено/Received 04.01.2021
Рецензировано/Revised 28.01.2021
Принято в печать/Accepted 08.02.2021

O.M. Khvisyuk[1], V.V. Pastukh[1], M.Yu. Karpinsky[2], O.D. Karpinska[2], I.A. Subbota[2]
[1]Kharkiv Medical Academy of Postgraduate Education, Kharkiv, Ukraine
[2]Sytenko Institute of Spine and Joint Pathology of the National Academy of Medical Sciences of Ukraine, Kharkiv, Ukraine

An experimental study of the mechanical properties of the Achilles tendon in rabbits during its recovery after injury

Abstract. ***Background.*** The problem of treating patients with tendon injuries remains unresolved. Unsatisfactory results after surgical treatment, according to different authors, range from 15 to 62 %. The functional outcome after surgical repair of damaged tendons is difficult to predict because of the high risk of scar block formation, which prevents them from sliding freely. Adhesions compromise the extensibility of the tendons, which in turn affects their strength. The purpose was to experimentally investigate the strength properties of the Achilles tendons after their surgical restoration with the further use of various medications. ***Materials and methods.*** The mechanical properties of the Achilles tendons of rabbits were investigated, on which a model of their partial damage was created by crossing by 1/2 the diameter. The injured tendon was sutured with a tendon suture. Within the experiment, 5 groups of preparations of the Achilles tendons of rabbits with a heel bone were studied, 3 preparations in each group. Group 1 was a control one. After performing the tendon suture, the wound was sutured. The rabbits of group 2 were administered Noltrex around the tendon suture. Group 3 included the animals who were injected with a preparation of hyaluronic acid. Group 4 consisted of the animals who were injected with lidase. Group 5 included the animals with the normal values, preparations of non-operated Achilles tendons of intact animals. All animals were withdrawn from the experiment on day 60. According to the test results, the value of the elastic modulus and the ultimate strength of the preparation was calculated. ***Results.*** The greatest elongation under a tensile load of 30 N was achieved on preparations of unoperated Achilles tendons of rabbits — 2.96 ± 0.22 mm. The smallest elongation was obtained for the preparations of the control group — 0.83 ± 0.37 mm. The rest of the drug groups showed intermediate values. The Achilles tendon preparations of rabbits from the control group (0.216 ± 0.123 MPa) have the highest value of the elastic modulus. The smallest value of the modulus of elasticity was found in the study of non-injured preparations of the Achilles tendon (0.051 ± 0.004 MPa). The drugs of the control group had the greatest strength (the value of the maximum permissible load was 81.81 ± 0.34 N). The least strength was demonstrated by preparations of non-traumatized Achilles tendons of rabbits (the value of the maximum permissible load was 69.72 ± 0.18 N). ***Conclusions.*** Within the recovery of the Achilles tendon in rabbits after injury, an increase in the values of indicators characterizing the strength properties of tissues is observed — elastic modulus, maximum permissible load, and ultimate strength. The values of indicators characterizing the plastic properties of tissues decrease, which can be one of the reasons for the development of post-traumatic contractures. The best indicators in terms of tissue plasticity were observed in the group of preparations of the Achilles tendon of rabbits treated with hyaluronic acid. The worst ones were registered in the control group.

Keywords: Achilles tendon; trauma; modulus of elasticity; ultimate strength

Хвисюк О.М.[1], Пастух В.В.[1], Карпінський М.Ю.[2], Карпінська О.Д.[2], Суббота І.А.[2]
[1]Харківська медична академія післядипломної освіти, м. Харків, Україна
[2]ДУ «Інститут патології хребта та суглобів ім. проф. М.І. Ситенка НАМН України», м. Харків, Україна

Експериментальне дослідження механічних властивостей ахіллового сухожилля кроликів у процесі його відновлення після травми

Резюме. ***Актуальність.*** Проблема лікування хворих з ушкодженнями сухожилків залишається невирішеною. Незадовільні результати після хірургічного лікування, за даними різних авторів, становлять від 15 до 62 %. Функціональний результат після хірургічного відновлення пошкоджених сухожилків важко прогнозувати через високий ризик утворення рубцевого блоку, який перешкоджає їх вільному ковзанню. Спайки порушують еластичність сухожилків, що, у свою чергу, позначається на їх міцності. ***Мета:*** дослідити в експерименті властивості міцності ахіллового сухожилля після його хірургічного відновлення з подальшим використанням різних медикаментозних препаратів. ***Матеріали та методи.*** Проведено дослідження механічних властивостей ахіллового сухожилля кроликів, на яких була створена модель його часткового пошкодження шляхом перетину на 1/2 діаметра. Травмоване сухожилля вшивають сухожильним швом. Протягом експерименту вивчали 5 груп препаратів ахіллового сухожилля кроликів з кісткою, по 3 препарати в кожній групі. 1-ша група — контрольна, після виконання сухожильного шва рану ушивали. У 2-й групі тваринам навколо сухожильного шва вводили препарат нолтрекс. У 3-й групі вводили препарат гіалуронової кислоти, в 4-й групі — препарат лідази. 5-та група — норма, препарати неоперованих ахіллових сухожилків інтактних тварин. Усі тварини були виведені з експерименту на 60-ту добу. За результатами випробувань розраховували величину модуля пружності й межу міцності препарату. ***Результати.*** Найбільше подовження під дією навантаження, що розтягує, величиною 30 Н було досягнуто на препаратах неоперованих ахіллових сухожилків кроликів — 2,96 ± 0,22 мм. Найменша величина подовження була отримана на препаратах контрольної групи — 0,83 ± 0,37 мм. Решта груп препаратів показали проміжні значення. Найбільше значення модуля пружності мають препарати ахіллового сухожилля кроликів контрольної групи — 0,216 ± 0,123 МПа. Найменше значення модуля пружності виявлено при вивченні нетравмованих препаратів ахіллового сухожилля — 0,051 ± 0,004 МПа. Найбільшу міцність мали препарати контрольної групи (величина гранично допустимого навантаження 81,81 ± 0,34 Н). Найменшу міцність продемонстрували препарати нетравмованих ахіллових сухожилків кроликів (величина гранично допустимого навантаження 69,72 ± 0,18 Н). ***Висновки.*** У процесі відновлення ахіллового сухожилля кроликів після травми спостерігається збільшення значень показників, що характеризують властивості міцності тканин, — модуля пружності, гранично допустимого навантаження та межі міцності. Величини показників, що характеризують пластичні властивості тканин, зменшуються, що може стати однією з причин розвитку посттравматичних контрактур. Найкращі показники з точки зору пластичності тканин спостерігалися в групі препаратів ахіллового сухожилля кроликів, лікованих за допомогою гіалуронової кислоти, найгірші — в контрольній групі.

Ключові слова: ахіллове сухожилля; травма; модуль пружності; межа міцності

УДК 617.586-007.5-053.1(048.8) *DOI: https://doi.org/10.22141/1608-1706.1.22.2021.226407*

Хмизов С.О., Кикош Г.В., Карпінська О.Д., Карпінський М.Ю.
ДУ «Інститут патології хребта та суглобів ім. проф. М.І. Ситенка НАМН України», м. Харків, Україна

Динаміка відновлення сили м'язів стоп у дітей із рецидивами вродженої еквіноварусної клишоногості після хірургічного лікування за методикою Понсеті

Резюме. ***Актуальність.*** *У разі рецидивів уродженої еквіноварусної клишоногості (УЕВК) у дітей віком 3–10 років підходи до лікування значно відрізняються. Так, лікування рецидивів УЕВК у дітей віком 3–10 років після первинного консервативного лікування за методом Понсеті проводиться із виконанням транспозиції сухожилка переднього великогомілкового м'яза на III клиноподібну кістку. Лікування рецидивів УЕВК у дітей віком 3–10 років після традиційних методик лікування є більш складним і менш ефективним.* ***Мета:*** *визначити особливості відновлення сили груп м'язів стопи у дітей із рецидивами УЕВК до та після хірургічного лікування за методом Понсеті та після традиційних методик лікування.* ***Матеріали та методи.*** *Були проведені динамометричні дослідження 65 дітей із рецидивами УЕВК. Пацієнтів було розподілено на 2 групи: група I (33 дитини) — традиційні методики, які передбачали початкове хірургічне втручання для повного виправлення всіх компонентів деформації; група II (32 особи) — метод Понсеті. Усім хворим проводили динамометрію груп м'язів тильних згиначів і підошовних розгиначів стопи. Дослідження проводили до лікування, через 6 місяців після операції та через 1 рік.* ***Результати.*** *Результати проведеного дослідження показали, що у хворих, яких лікували за методом Понсеті (група II), сила груп м'язів тильних згиначів стопи статистично значимо ($p = 0,002$) збільшувалась вже до 6-го місяця після оперативного втручання. У хворих, яких лікували традиційними методами, статистично значущі зміни сили тильних згиначів стопи спостерігали тільки до 12-го місяця після оперативного втручання. У хворих I групи статистично значущі збільшення (на рівні $p < 0,05$) сили груп м'язів підошовних розгиначів стопи спостерігали на всіх етапах дослідження. У хворих, яких лікували за методом Понсеті, статистично значуще ($p = 0,028$) зростання сили підошовних розгиначів стопи спостерігали тільки на першому етапі (до 6 міс.). В подальшому збільшення сили м'язів підошовних розгиначів стопи помітно сповільнювалось і становило в середньому 0,2 ± 2,3 кг, що не є статистично значущим ($p = 0,880$).* ***Висновки.*** *У дітей I групи збільшення сили м'язів відбувається більш повільно, ніж у II групі, і збільшення сили м'язів за відсотком порівняно з початковими показниками значно менше. Через 12 місяців після операції у дітей практично повністю відновлюється відношення сили тильних згиначів до підошовних розгиначів, що обґрунтовує доцільність використання методу Понсеті як первинного методу лікування УЕВК у дітей.*

Ключові слова: *клишоногість; метод Понсеті; транспозиція; динамометрія*

Вступ

У разі рецидивів уродженої еквіноварусної клишоногості (УЕВК) у дітей віком 3–10 років підходи до лікування значно відрізняються. Запропоновані різні підходи до лікування рецидивів УЕВК у дітей віком 3–10 років, серед яких можна виділити: хірургічне лікування із втручанням на м'яких тканинах (тенолігаментокапсулотомії), транспозиціями сухожилків м'язів для корекції сухожильно-м'язового балансу; корекція деформації стопи за методикою Ілізарова із застосуванням апаратів зовнішньої фіксації [1–3]. Частіше проводять хірургічні втручання на кістках стопи (коригуючі остеотомії, артродези суглобів заднього відділу стопи) [4].

© «Травма» / «Trauma» («Travma»), 2021
© Видавець Заславський О.Ю. / Publisher Zaslavsky O.Yu., 2021

Для кореспонденції: Карпінський Михайло Юрійович, науковий співробітник лабораторії біомеханіки, ДУ «Інститут патології хребта та суглобів імені професора М.І. Ситенка Національної академії медичних наук України», вул. Пушкінська, 80, м. Харків, 61024, Україна; e-mail: korab.karpinsky9@gmail.com
For correspondence: M. Karpinsky, Research Fellow at the Department of biomechanics laboratory, State Institution "Sytenko Institute of Spine and Joint Pathology of the National Academy of Medical Sciences of Ukraine", Pushkinskaya st., 80, Kharkiv, 61024, Ukraine; e-mail: korab.karpinsky9@gmail.com

Так, лікування рецидивів УЕВК у дітей віком 3–10 років після первинного консервативного лікування за методом Понсеті проводиться із виконанням транспозиції сухожилка переднього великогомілкового м'яза (ПВГМ) на III клиноподібну кістку [5]. Лікування рецидивів УЕВК в дітей віком 3–10 років після традиційних методик лікування є більш складним і менш ефективним [6]. Біомеханічні дослідження щодо умов функціонування ПВГМ в умовах рецидиву УЕВК та після транспозиції сухожилка переднього великогомілкового м'яза на III клиноподібну кістку на сьогодні відсутні [7–9].

Отже, існуючі методи лікування рецидивів УЕВК у дітей віком 3–10 років після різних методів первинного лікування УЕВК потребують подальшого наукового аналізу, порівняння та обґрунтування [10].

Мета: визначити особливості відновлення сили груп м'язів стопи у дітей із рецидивами УЕВК до та після хірургічного лікування за методом Понсеті та після традиційних методик лікування.

Матеріали та методи

У лабораторії біомеханіки ДУ «Інститут патології хребта та суглобів ім. проф. М.І. Ситенка НАМН України» були проведені динамометричні дослідження 65 дітей із рецидивами УЕВК. Пацієнти були розподілені на 2 групи:

— група I (33 дитини) — традиційні методики, які передбачали початкове хірургічне втручання для повного виправлення всіх компонентів деформації. Більшість пацієнтів (85 %) отримали попереднє лікування в інших дитячих відділеннях різних областей України. Лікування здійснено в період із 2000 по 2007 р. Ретроспективне дослідження. До групи ввійшли діти віком від 4 до 12 років, у середньому 7,1 ± 2,1 року. Контрольна група;

— група II (32 особи) — метод Понсеті; пацієнти проходили лікування в період із 2008 по 2017 р.; середній термін спостереження становив 25 міс. (від 7 до 72). До групи ввійшли діти віком від 4 до 10 років, у середньому 6,0 ± 1,6 року. Основна група.

За віком групи дітей статистично не відрізнялися ($t = 2{,}005$; $p = 0{,}052$).

Усім хворим проводили динамометрію груп м'язів тильних згиначів і підошовних розгиначів стопи за методикою В.О. Маркса [11]. Вимірювання проводили за допомогою тензометричного датчика SBA-100L, результати контролювали пристроєм реєстрації CAS типу CI-2001A (рис. 1).

Дослідження хворих проводили до лікування, через 6 місяців після операції та через 9 місяців — 1 рік. Для кожного пацієнта розраховували коефіцієнт співвідношення між силою тильних згиначів і підошовних розгиначів стопи за формулою [12]:

$$K = \frac{F_T}{F_П},$$

де F_T — сила тильних згиначів стопи; $F_П$ — сила підошовних розгиначів стопи.

Статистичну обробку проводили методом описової статистики з розрахунком середнього (M), стандартного відхилення (SD), мінімального (min) та максимального значення (max) вибірок. Порівняння між групами проводили за допомогою T-тесту для незалежних вибірок, порівняння між періодами спостережень (динаміку зростання сили груп м'язів) — за допомогою T-тесту для повторних вимірювань. Статистичний аналіз виконували в пакеті прикладних програм IBM SPSS Statistics 20.0 [13].

Результати та обговорення

У табл. 1 наведено результати динамометричних досліджень груп м'язів стопи у дітей із рецидивами УЕВК до операції та в різні терміни після оперативного втручання.

До лікування сила м'язів у групах була статистично однаковою ($p = 0{,}433$ та $p = 0{,}306$ для тильних згиначів і підошовних розгиначів відповідно). Коефіцієнт відношення згиначі/розгиначі в обох групах не перевищував 0,6 ± 0,1. Через 6 міся-

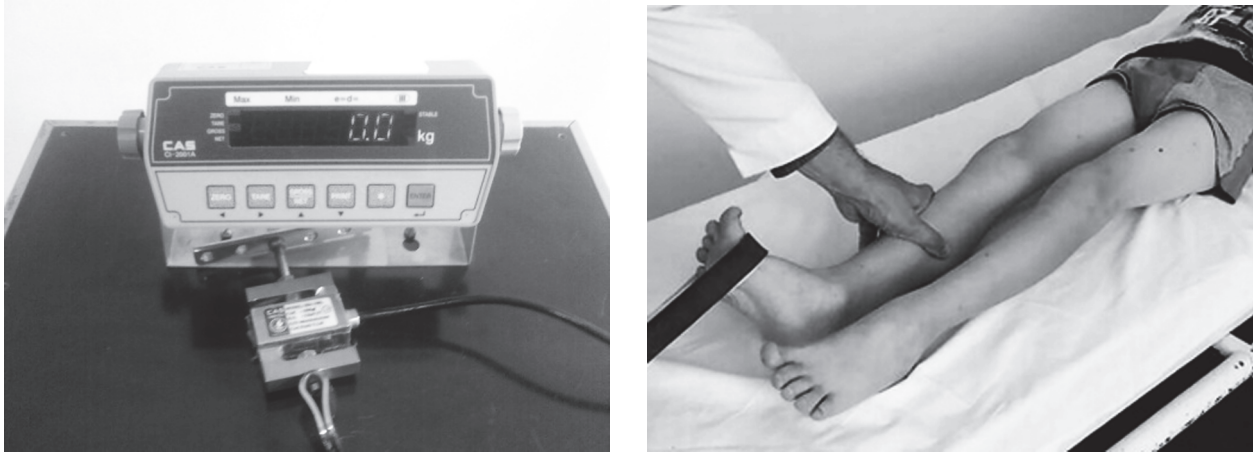

Рисунок 1. Пристрій реєстрації величини навантаження з тензометричним датчиком

ців після оперативного втручання спостерігали статистично значуще ($p < 0,05$) збільшення сили м'язів стопи в обох групах (табл. 2). За даними, сила тильних згиначів з 4,3 ± 0,6 кг збільшилася до 5,3 ± 0,5 кг (табл. 1) у I групі хворих і з 4,1 ± 0,6 кг до 5,7 ± 0,9 кг у II групі хворих. Коефіцієнт відношення сили м'язів стопи хоча й підвищився у більшості хворих до 0,8, але в середньому практично не змінився (0,6 ± 0,1; $p > 0,05$) (табл. 2). Статистично значущої різниці у силі м'язів та коефіцієнті відношення між групами на 6-му місяці спостереження не знайдено (табл. 1).

На 9-му місяці спостереження у хворих обох груп продовжилося збільшення сили м'язів, до того ж збільшення було значуще в обох групах хворих. Сила тильних згиначів у II групі хворих (7,8 ± 0,8 кг) була значущо ($p = 0,048$) більшою, ніж в I групі (6,7 ± 0,9 кг). За силою м'язів підошовних розгиначів не було виявлено значущої різниці ($p = 0,239$).

Коефіцієнт відношення м'язів також збільшився, тобто сила м'язів згиначів і розгиначів поступово вирівнювалася, у хворих II групи відношення сили м'язів (0,8 ± 0,1) було статистично значущо більшим ($p = 0,028$), ніж у хворих I групи (0,7 ± 0,1). У хворих процес відновлення співвідношення сили м'язів згиначі/розгиначі відбувався швидше ($p = 0,018$), ніж у хворих I групи ($p = 0,103$).

Збільшення сили тильних згиначів на 9-му місяці спостереження порівняно зі станом до лікування у хворих I групи становило 57,6 ± 27,6 %, у II групі — 97,4 ± 35,7 %, але різниця у збільшенні між групами не досягла значущої різниці ($p = 0,056$). За збільшенням сили підошовних розгиначів групи були однакові ($p = 0,985$).

У табл. 2 наведені дані про динаміку сили груп м'язів тильних згиначів стопи у дітей із рецидивами УЕВК між термінами спостереження.

Результати проведеного дослідження показали, що у хворих, яких лікували за методом Понсеті (група II), сила груп м'язів тильних згиначів стопи статистично значимо ($p = 0,002$) збільшувалась вже до 6-го місяця після оперативного втручання. У хворих, яких лікували традиційними методами, статистично значущі зміни сили тильних згиначів стопи спостерігали тільки до 12-го місяця після оперативного втручання.

Динаміка сили груп м'язів тильних згиначів стопи у дітей із рецидивами УЕВК після оперативного лікування різними методами подана на рис. 2.

У табл. 3 наведені дані про динаміку сили груп м'язів підошовних розгиначів стопи у дітей із рецидивами УЕВК між термінами спостереження.

Як показали проведені дослідження, у хворих I групи статистично значущі збільшення (на рівні $p < 0,05$) сили груп м'язів підошовних розгиначів стопи спостерігали на всіх етапах дослідження. У хворих, яких лікували за методом Понсеті, статистично значуще ($p = 0,028$) зростання сили підошовних розгиначів стопи спостерігали тільки на першому етапі (до 6 міс.). В подальшому збільшення сили м'язів підошовних розгиначів стопи помітно сповільнювалось і становило в середньому 0,2 ± 2,3 кг, що не є статистично значущим ($p = 0,880$).

Таблиця 1. Результати динамометричних досліджень груп м'язів стопи у дітей із рецидивами УЕВК

Термін обстеження	Група	Сила м'язів, кг					
		Тильні згиначі		Підошовні розгиначі		Відношення сили м'язів	
		M ± SD; min ÷ max	T; p	M ± SD; min ÷ max	T; p	M ± SD; min ÷ max	T; p
До лікування	I	4,3 ± 0,4 3,8 ÷ 4,8	t = 0,816 p = 0,433	7,7 ± 1,3 6,1 ÷ 9,1	t = 1,079 p = 0,306	0,6 ± 0,1 0,5 ÷ 0,8	t = –0,084 p = 0,935
	II	4,1 ± 0,6 3,6 ÷ 5,3		7,0 ± 0,8 6,0 ÷ 8,3		0,6 ± 0,1 0,5 ÷ 0,7	
6 міс.	I	5,3 ± 0,5 4,7 ÷ 6,0	t = –0,910 p = 0,384	8,8 ± 1,6 6,8 ÷ 11,0	t = –0,560 p = 0,588	0,6 ± 0,1 0,5 ÷ 0,8	t = –0,126 p = 0,902
	II	5,7 ± 0,9 4,2 ÷ 6,7		9,3 ± 1,7 8,0 ÷ 12,5		0,6 ± 0,1 0,4 ÷ 0,8	
12 міс.	I	6,7 ± 0,9 5,8 ÷ 7,5	**t = –2,321 p = 0,043**	10,1 ± 1,6 7,4 ÷ 12,0	t = 1,253 p = 0,239	0,7 ± 0,1 0,5 ÷ 0,8	t = –2,573 p = 0,028
	II	7,8 ± 0,8 7,2 ÷ 9,2		9,2 ± 1,0 7,7 ÷ 10,6		0,8 ± 0,1 0,7 ÷ 1,0	
Збільшення сили, %	I	57,6 ± 27,6 25,0 ÷ 97,4	t = –2,158 p = 0,056	32,2 ± 13,5 21,3 ÷ 58,0	t = –0,020 p = 0,985		
	II	97,4 ± 35,7 35,8 ÷ 135,9		32,4 ± 22,0 7,2 ÷ 56,7			

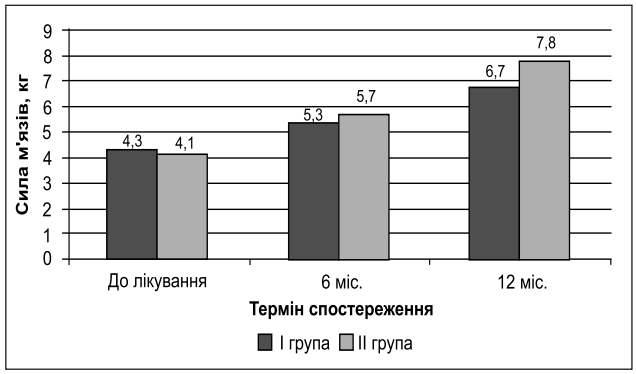

Рисунок 2. Динаміка сили груп м'язів тильних згиначів стопи у дітей із рецидивами УЕВК після оперативного лікування

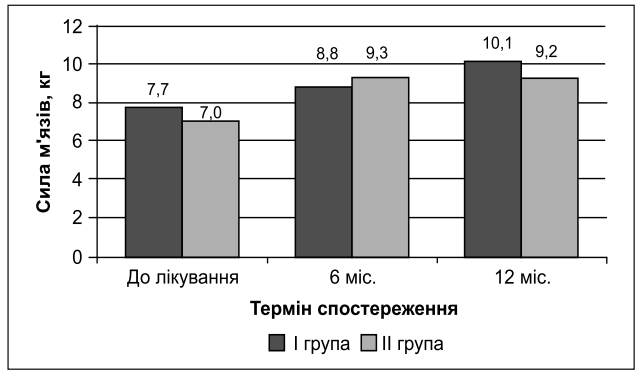

Рисунок 3. Динаміка сили груп м'язів підошовних розгиначів стопи у дітей із рецидивами УЕВК після оперативного лікування

Таблиця 2. Динаміка сили груп м'язів тильних згиначів стопи у дітей із рецидивами УЕВК після оперативного лікування

Термін	Сила м'язів, кг			
	I група		II група	
	Різниця середніх (M ± SD)	Ст. різниця між періодами (t, p)	Різниця середніх (M ± SD)	Ст. різниця між періодами (t, p)
До операції — 6 міс.	–1,0 ± 0,6	t = –3,861 p = 0,012	–1,1 ± 0,5	t = –5,966 p = 0,002
6 міс. — 12 міс.	–1,4 ± 0,5	t = –6,682 p = 0,001	–1,3 ± 0,7	t = –4,447 p = 0,007
До операції — 12 міс.	–2,4 ± 1,0	t = –5,843 p = 0,002	–2,4 ± 0,8	t = –7,355 p = 0,001

Таблиця 3. Динаміка сили груп м'язів підошовних розгиначів стопи у дітей із рецидивами УЕВК після оперативного лікування

Термін	Сила м'язів, кг			
	I група		II група	
	Різниця середніх (M ± SD)	Ст. різниця між періодами (t, p)	Різниця середніх (M ± SD)	Ст. різниця між періодами (t, p)
До операції — 6 міс.	–1,6 ± ,8	t = –4,800 p = 0,005	2,3 ± 1,8	t = –3,052 p = 0,028
6 міс. — 12 міс.	–2,1 ± 0,7	t = –7,121 p = 0,001	0,2 ± 2,3	t = 0,159 p = 0,880
До операції — 12 міс.	–3,8 ± 1,2	t = –7,930 p = 0,001	–2,2 ± 1,3	t = –3,933 p = 0,011

Таблиця 4. Динаміка коефіцієнта відношення сили м'язів тильних згиначів/підошовних розгиначів

Термін	Сила м'язів, кг			
	I група		II група	
	Різниця середніх (M ± SD)	Ст. різниця між періодами (t, p)	Різниця середніх (M ± SD)	Ст. різниця між періодами (t, p)
До операції — 6 міс.	–0,04 ± 0,07	t = –1,614 p = 0,167	–0,04 ± 0,16	t = –0,615 p = 0,565
6 міс. — 12 міс.	–0,06 ± 0,07	t = –1,992 p = 0,103	–0,21 ± 0,15	t = –3,455 p = 0,018
До операції — 12 міс.	–0,10 ± 0,12	t = –2,011 p = 0,101	–0,25 ± 0,19	t = –3,163 p = 0,025

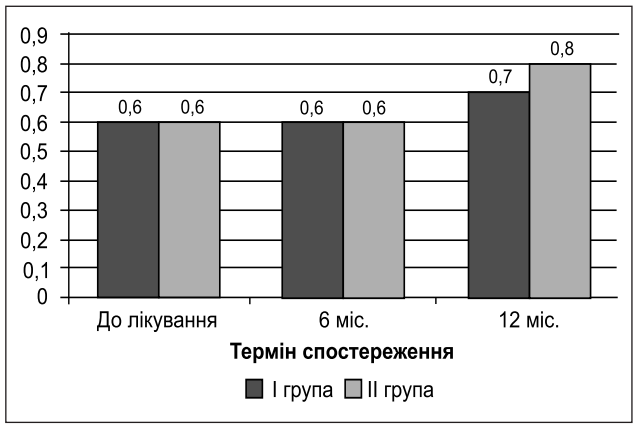

Рисунок 4. Динаміка коефіцієнта відношення сили м'язів тильних згиначів/підошовних розгиначів

Для наочного порівняння динаміки сили груп м'язів підошовних розгиначів стопи у дітей із рецидивами УЕВК після оперативного лікування різними методами була побудована діаграма, яка наведена на рис. 3.

Важливим показником, на наш погляд, є коефіцієнт співвідношення сили груп м'язів (тильних згиначів/підошовних розгиначів). Дані про динаміку цього показника між термінами спостереження наведено в табл. 4.

За результатами проведених досліджень можна стверджувати, що у пацієнтів, яких лікували за методом Понсеті, через 12 місяців після оперативного втручання статистично значимо (на рівні $p < 0,05$) зменшилась величина відношення сили м'язів тильних згиначів до підошовних розгиначів, тобто зміни відбулися за рахунок збільшення сили тильних згиначів стопи. У хворих I групи статистично значущих змін цього показника не виявлено.

Діаграма, яка наведена на рис. 4, дозволяє отримати наочне уявлення про зміни коефіцієнта відношення сили м'язів тильних згиначів та підошовних розгиначів стопи залежно від терміну спостереження.

Висновки

1. У дітей I групи збільшення сили м'язів відбувається повільніше, ніж в II групі, і відсоткове збільшення сили м'язів порівняно з початковими показниками значно менше. Треба відмітити, що збільшення сили м'язів відбувається в обох групах хворих, але повноцінне відновлення у дітей II групи проходить швидше і більшою мірою, а помітне збільшення в обох групах спостерігається у віддалених періодах.

2. Аналіз динаміки сили м'язів гомілкового суглоба у дітей з УЕВК показав, що через 12 місяців після операції у дітей практично повністю відновлюється відношення сили тильних згиначів до підошовних розгиначів, тобто від значень 0,5 до операції до 0,8–0,9 через 12 місяців після неї, що обгрунтовує доцільність використання методу Понсеті як первинного методу лікування УЕВК у дітей.

Конфлікт інтересів. Автори заявляють про відсутність конфлікту інтересів та власної фінансової зацікавленості при підготовці даної статті.

Список літератури

1. Ganger R. et al. External fixation in clubfoot treatment — a review of the literature. J. Pediatr. Orthop. B. 2012 Jan. 21(1). 52-8.

2. Fernandes R.M.P. et al. Surgical treatment of neglected clubfoot using external fixator. Rev. Bras. Ortop. 2016 Sep-Oct. 51(5). 501-508. Published online 2016 Aug 9.

3. Patwardhan S., Chintan Doshi. Treatment with Mini External Fixator for Correction of Clubfoot. Indian J. Pathol. Oncol. 2016 Jan-Apr. 2(1). 6-9.

4. Alice Chu. Calcaneocuboid arthrodesis for recurrent clubfeet: what is the outcome at 17-year follow-up? J. Child. Orthop. 2014 Feb. 8(1). 43-48. Published online 2014 Feb 7.

5. Lampasi M. Transfer of the tendon of tibialis anterior in relapsed congenital clubfoot Long-term results in 38 feet. J. Bone Joint Surg. [Br]. 2010. 92. 277-83.

6. Alok Sud et al. Ponseti's vs. Kite's method in the treatment of clubfoot — a prospective randomised study. Int. Orthop. 2008 Jun. 32(3). 409-413. Published online 2007 Feb 24.

7. Piazza J. et al. Changes in muscle moment arms following split tendon transfer of tibialis anterior and tibialis posterior. Stephen Gait and Posture. 2001. 14. 271-278.

8. Henderson C.P., Parks B.G., Guyton G.P. Lateral and medial plantar pressures after split versus whole anterior tibialis tendon transfer. Foot Ankle Int. 2008. 29. 1038-1041.

9. Hui J.H., Goh J.C., Lee E.H. Biomechanical study of tibialis anterior tendon transfer. Clin. Orthop. Relat. Res. 1998. 349. 249-255.

10. Кикош Г.В., Карпінська О.Д. Біомеханічні результати комплексного лікування рецидивів уродженої еквінополоварусної деформації стоп за модифікованою методикою I. Ponseti в дітей 3–10 років. Збірник наукових праць з матеріалами науково-практичної конференції з міжнародною участю «Сучасні дослідження в ортопедії та травматології (IV наукові читання, присвячені пам'яті акад. О.О. Коржа (4–5 жовтня 2018 р., м. Харків). С. 67-69.

11. Маркс В.О. Ортопедическая диагностика. Минск: Наука и техника, 1978. 271 с.

12. Климовицкий В.Г., Тяжелов А.А., Карпинский М.Ю., Суббота И.А., Бирук Мунсиф, Гончарова Л.Д. О воздействии мышц голени на голеностопный сустав. Украинский морфологический альманах. 2009. Т. 7. № 4. С. 51-54.

13. Бююль Ахим. SPSS: искусство обработки информации. Анализ статистических данных и восстановление скрытых закономерностей: Пер. с нем. СПб.: ООО «ДиаСофтЮП», 2005. 608 с.

Отримано/Received 21.01.2021
Рецензовано/Revised 01.02.2021
Прийнято до друку/Accepted 09.02.2021

S.O. Khmyzov, G.V. Kikosh, O.D. Karpinska, M.Yu. Karpinsky
Sytenko Institute of Spine and Joint Pathology of the National Academy of Medical Sciences of Ukraine, Kharkiv, Ukraine

Dynamics of recovery of foot muscle strength in children with relapses of congenital equinovarus clubfoot after surgical treatment according to the Ponseti method

Abstract. ***Background.*** In the case of relapses of congenital equinovarus clubfoot (CEVC) at the age of 3–10 years, the approaches to treatment differ significantly. Thus, the treatment of recurrent CEVC at the age of 3–10 years after primary conservative treatment by the Ponseti method is carried out with the transposition of the tendon of the tibialis anterior to the 3rd sphenoid bone. The treatment of recurrent CEVC in children of 3–10 years old after traditional methods of treatment is more complex and less effective. The purpose was to determine the features of the recovery of strength of the foot muscle groups in children with recurrent CEVC before and after surgical treatment by the Ponseti method and after traditional treatment methods. ***Materials and methods.*** Dynamometric studies were carried out in 65 children with recurrent CEVC. The patients were divided into 2 groups: group I (33 children) included traditional techniques, which included initial surgical intervention to completely correct all components of the deformity; group II (32 people) — Ponseti method. All patients underwent dynamometry of the muscle groups of the dorsal flexors and plantar extensors of the foot. The study was carried out before treatment, after 6 months, after surgery, and after 1 year. ***Results.*** The results of the study showed that in patients who were treated by the Ponseti method (group II), the strength of the dorsal flexor muscle groups of the foot increased statistically significantly ($p = 0.002$) to the 6th month after surgery. In patients who were treated by traditional methods, statistically significant changes in the strength of the dorsal flexors of the foot were observed only to the 12th month after surgery. In group I patients, a statistically significant increase (at the $p < 0.05$ level) in the strength of the muscle groups of the plantar extensors of the foot was observed at all stages of the study. In patients who were treated by the Ponseti method, a statistically significant ($p = 0.028$) increase in the strength of the plantar extensors of the foot was observed only at the first stage (up to 6 months). Subsequently, the increase in the strength of the muscles of the plantar extensors of the foot significantly slowed down and averaged 0.2 ± 2.3 kg, which is not statistically significant ($p = 0.880$). ***Conclusions.*** In children of group I, the increase in muscle strength occurs more slowly than in group II, and the percentage increase in muscle strength compared to the initial values is much less. Twelve months after the operation, the ratio of the strength of the dorsal flexors to the plantar extensors is almost completely restored in children, which justifies the advisability of using the Ponseti method as the primary method of treating CEVC in children.

Keywords: clubfoot; Ponseti method; transposition; dynamometry

Хмызов С.А., Кикош Г.В., Карпинская Е.Д., Карпинский М.Ю.
ГУ «Институт патологии позвоночника и суставов им. проф. М.И. Ситенко НАМН Украины», г. Харьков, Украина

Динамика восстановления силы мышц стоп у детей с рецидивами врожденной эквиноварусной косолапости после хирургического лечения по методике Понсети

Резюме. ***Актуальность.*** В случае рецидивов врожденной эквиноварусной косолапости (ВЭВК) у детей в возрасте 3–10 лет подходы к лечению значительно отличаются. Так, лечение рецидивов ВЭВК у детей в возрасте 3–10 лет после первичного консервативного лечения по методу Понсети проводится с выполнением транспозиции сухожилия передней большеберцовой мышцы на III клиновидную кость. Лечение рецидивов ВЭВК у детей 3–10 лет после традиционных методик лечения является более сложным и менее эффективным. ***Цель:*** определить особенности восстановления силы групп мышц стопы у детей с рецидивами ВЭВК до и после хирургического лечения по методу Понсети и после традиционных методик лечения. ***Материалы и методы.*** Были проведены динамометрические исследования 65 детей с рецидивами ВЭВК. Пациенты были распределены на 2 группы: группа I (33 ребенка) — традиционные методики, которые предусматривали первоначальное хирургическое вмешательство для полного исправления всех компонентов деформации; группа II (32 человека) — метод Понсети. Всем больным проводили динамометрию групп мышц тыльных сгибателей и подошвенных разгибателей стопы. Исследование проводили до лечения, через 6 месяцев после операции и через 1 год. ***Результаты.*** Результаты проведенного исследования показали, что у больных, которых лечили по методу Понсети (группа II), сила групп мышц тыльных сгибателей стопы статистически значимо ($p = 0{,}002$) увеличивалась уже к 6-му месяцу после оперативного вмешательства. У больных, которых лечили традиционными методами, статистически значимые изменения силы тыльных сгибателей стопы наблюдали только к 12-му месяцу после оперативного вмешательства. У больных I группы статистически значимые увеличения (на уровне $p < 0{,}05$) силы групп мышц подошвенных разгибателей стопы наблюдали на всех этапах исследования. У больных, которых лечили по методу Понсети, статистически значимое ($p = 0{,}028$) увеличение силы подошвенных разгибателей стопы наблюдали только на первом этапе (до 6 мес.). В дальнейшем увеличение силы мышц подошвенных разгибателей стопы заметно замедлялось и составляло в среднем $0{,}2 \pm 2{,}3$ кг, что не является статистически значимым ($p = 0{,}880$). ***Выводы.*** У детей I группы увеличение силы мышц происходит более медленно, чем во II группе, и увеличение силы мышц в процентном отношении по сравнению с начальными показателями значительно меньше. Через 12 месяцев после операции у детей практически полностью восстанавливается отношение силы тыльных сгибателей к подошвенным разгибателям, что обосновывает целесообразность использования метода Понсети в качестве первичного метода лечения ВЭВК у детей.

Ключевые слова: косолапость; метод Понсети; транспозиция; динамометрия

S. Yurtlu[1], V. Hanci[1], E. Kargi[2], G. Erdoğan[1], B.G. Köksal[1], Ş. Gül[3], R.D. Okyay[1], H. Ayoğlu[1], I.Ö. Turan[1]
[1]Department of Anaesthesiology and Reanimation
[2]Department of Plastic and Reconstructive Surgery
[3]Department of Neurosurgery, Zonguldak Karaelmas University, School of Medicine, Zonguldak, Turkey

Знеболюючий ефект декскетопрофену у разі його додавання до лідокаїну для внутрішньовенної регіонарної анестезії: проспективне рандомізоване плацебо-контрольоване дослідження

Резюме. *У цьому проспективному рандомізованому плацебо-контрольованому дослідженні оцінювали ефекти декскетопрофену, який використовували як доповнення до лідокаїну при внутрішньовенній регіонарній анестезії (ВВРА) або як додатковий анальгетик, що вводився внутрішньовенно (в/в). Пацієнти, яким були заплановані операції на м'яких тканинах кисті або передпліччя, були випадковим чином розподілені на три групи. Усім 45 пацієнтам проводилася ВВРА 0,5% лідокаїном. Декскетопрофен вводили внутрішньовенно або додавали його в розчин для ВВРА, а пацієнтам контрольної групи вводили такий же об'єм фізіологічного розчину в/в або у складі ВВРА. Записували час початку сенсорної та рухової блокади, час відновлення та об'єм використання знеболюючого засобу в післяопераційному періоді. Порівняно з контрольною групою додавання декскетопрофену в розчин для ВВРА призвело до більш швидкого настання сенсорної та рухової блокади, подовження часу відновлення, зменшення показників болю в інтра- та післяопераційному періоді та зменшення використання парацетамолу. Зроблено висновок, що використання декскетопрофену разом із лідокаїном у ВВРА покращує знеболювання та зменшує післяопераційні потреби в знеболюючому засобі.*

Ключові слова: *внутрішньовенна регіонарна анестезія; декскетопрофен; лідокаїн*

Вступ

Внутрішньовенна регіонарна анестезія (ВВРА) є ефективним знеболюючим методом для проведення хірургічних втручань на верхніх і нижніх кінцівках [1–4]. Через частий розвиток турнікетного болю та відсутність післяопераційного знеболюючого ефекту [2, 3] застосування ВВРА обмежується малими короткочасними операціями. Застосування парацетамолу або нестероїдних протизапальних препаратів (НПЗП), таких як кеторолак або лорноксикам, у поєднанні з лідокаїном покращує післяопераційний знеболюючий ефект ВВРА [1–8].

Декскетопрофену трометамол — це НПЗП, який нещодавно був створений у парентеральній формі [9, 10]. Є гіпотеза, що поєднане введення декскетопрофену та лідокаїну покращить післяопераційну анальгезію у разі проведення ВВРА. У даному дослідженні порівнювали післяопераційний знеболюючий ефект ВВРА, у складі якої був наявний або відсутній декскетопрофен, зі знеболюючим ефектом внутрішньовенного (в/в) застосування декскетопрофену.

Матеріали та методи

Пацієнти

У дане проспективне рандомізоване подвійне сліпе дослідження були включені пацієнти, яким було заплановане проведення оперативного втручання на м'яких тканинах кисті або передпліччя на базі School of Medicine, Zonguldak Karaelmas University, Zonguldak, Туреччина, з лютого 2009 року по травень 2010 року. Вік пацієнтів становив 18–65 років, і їх фізичний статус за класифікацією Американського товариства анестезіологів (ASA) був I або II [11]. Критеріями виключення були: 1) лікування знеболюючим препаратом протягом попередніх 24 годин; 2) алергія на досліджувані ліки в анамнезі; 3) будь-який неврологічний дефіцит у верхніх кінцівках; 4) наявність будь-яких протипоказань до проведення ВВРА.

Комітет з питань етики Karaelmas University Hospitals, Zonguldak, Туреччина, схвалив проведення дослідження, і всі пацієнти повинні були дати усну інформовану згоду на участь у дослідженні.

Знеболювання

Під час передопераційного візиту всіх пацієнтів ознайомили з числовою шкалою оцінки болю (NRS, де 0 — відсутність болю; 10 — найбільш виражений біль, який можна собі уявити). Для премедикації всім пацієнтам призначали мідазолам 0,07 мг/кг внутрішньом'язово (в/м) за 30 хв до операції. Проводили стандартний моніторинг показників (середній артеріальний тиск (САТ), периферичне насичення крові киснем (SpO_2) та частота серцевих скорочень (ЧСС)) та на внутрішню поверхню кожної верхньої кінцівки встановлювали в/в катетер для інфузії кристалоїдних розчинів.

Повний венозний дренаж досягався шляхом намотування еластичного бинта навколо руки, а на верхню частину руки накладали подвійний манжетний пневматичний джгут, який надували до 250 мм рт.ст. Ізоляція кровообігу в верхній кінцівці підтверджувалася відсутністю пульсу на променевій артерії та втратою сигналу пульсоксиметрії.

Пацієнтів рандомізували на три групи лікування, використовуючи таблиці випадкових зразків. Усі препарати готувалися в однакових шприцах анестезіологом, який був «засліплений» за умовами дослідження. У всіх випадках ВВРА досягали за допомогою 3 мг/кг 2% лідокаїну (Aritmal®; Biosel, Стамбул, Туреччина), розведеного до 40 мл фізіологічним розчином (кінцева концентрація 0,5 % лідокаїну). Пацієнти групи ВВРА також отримували 2 мл декскетопрофену у дозі 50 мг (Arveles®; «Менаріні Інтернешнл») у складі розчину для ВВРА. У пацієнтів групи використання в/в декскетопрофену та пацієнтів контрольної групи у складі розчину ВВРА замість декскетопрофену було 2 мл фізіологічного розчину. Пацієнти групи використання в/в декскетопрофену отримували декскетопрофен 50 мг у 2 мл фізіологічного розчину в/в у верхню кінцівку, на котрій не проводилося оперативне втручання, за 10 хв до надування джгута, а пацієнти контрольної групи та групи ВВРА отримували контрольну ін'єкцію 2 мл 0,9% фізіологічного розчину в верхню кінцівку, на котрій не проводилося оперативне втручання. Анестезіологи (S.Y., V.H., B.G.K., R.D.O.), які були «засліплені» за умовами дослідження, вводили всі препарати, оцінювали анестезуючу блокаду і реєстрували дані.

Показники, що оцінювалися

Сенсорну блокаду у дерматомальній зоні іннервації п'яти нервів (ліктьового, серединного, променевого, медіального та латерального задньоплечового шкірного) оцінювали за допомогою тесту поколювання булавкою з інтервалом у 1 хв до 10 хв після надування джгута. Час початку сенсорної блокади визначався як час між ін'єкцією препарату та розвитком повної сенсорної блокади. Рухову блокаду оцінювали шляхом розгинання та згинання зап'ястя та пальців з інтервалом у 1 хв, а час початку руху визначали як час між ін'єкцією препарату та розвитком повної рухової блокади.

Після завершення оцінки показників (10 хв після надування джгута) дистальний джгут надували перед здуванням проксимального джгута і давали дозвіл на початок оперативного втручання. Показники САТ, ЧСС, SpO_2 та NRS реєстрували на початковому рівні та через 10, 20 та 30 хв після надування дистального джгута. Якщо в будь-який час показник за NRS становив > 3, вводили 1 μг/кг фентанілу (фентанілцитрат; Abbott, Abbott Park, IL, США) та реєстрували загальний об'єм використання фентанілу. Після операції джгут здували, якщо після його надування минуло як мінімум 30 хв.

Установлювали час відновлення після сенсорної блокади (час від здування джгута до повернення відчуття болю, оцінений за допомогою тесту поколювання булавкою) та час відновлення після моторної блокади (час від здування джгута до відновлення рухів у пальцях). Анестезіолог, який був «засліплений» за умовами дослідження, вимірював та реєстрував гемодинамічні дані та бали за NRS відразу після здування джгута та через 30 хв, 2 та 4 год після операції.

Коли в післяопераційному періоді показники за NRS становили > 3, вводили в/м 75 мг диклофенаку. Час від ін'єкції диклофенаку до запиту пацієнта ввести знеболюючий препарат реєстрували як час до першого запиту знеболювання. Якщо показник за NRS становив > 3 протягом перших 24 годин після операції, пацієнти могли отримувати парацетамол у дозі 500 мг перорально (максимум 8 доз/24 год) як «рятувальне» знеболювання. Реєстрували загальну дозу парацетамолу, вживану пацієнтом протягом доби.

Спостерігали за розвитком побічних ефектів, включаючи висипання на шкірі, дискомфорт у шлунку, шум у вухах, нудоту та блювання, які виникали протягом перших 24 годин після операції.

Статистичний аналіз

Розрахунок об'єму зразків проводили за допомогою Power Calculator (департамент статистики Каліфорнійського університету, Лос-Анджелес, Каліфорнія, США), і він базувався на попередньому дослідженні, у якому потреба в післяопераційному використанні парацетамолу у пацієнтів, яким проводилася ВВРА лідокаїном, становила 1400 ± 207 мг [4]. На основі розрахунків використовуючи SD попереднього дослідження [4], з похибкою 0,05 та потужністю 90 %; було підраховано, що для виявлення 15% зміни споживання знеболюючого препарату для кожної групи потрібен обсяг вибірки 14 пацієнтів. Таким чином, до кожної досліджуваної групи було включено 15 пацієнтів.

Статистичний аналіз проводили із використанням статистичного пакета SPSS®, версія 11.5 (SPSS Inc., Чикаго, Іллінойс, США) для Windows®. Первинною кінцевою точкою було споживання знеболюючих препаратів після операції. Аналіз розподілу проводили за допомогою тесту Колмогорова — Смирнова. Тест Крускала — Уолліса та U-тест Манна — Уїтні використовувались для аналізу: демографічних даних; гемодинамічних даних; часу настання та відновлення після сенсорної та рухової блокади; тривалості операції, використання джгута та знеболювання; балів NRS у інтраопераційному та післяопераційному періоді; ви-

користання знеболюючих засобів. Побічні ефекти та тип операції порівнювали за допомогою точного тесту Фішера. Значення $P < 0,05$ вважалося статистично вірогідним.

Результати

У дослідження було залучено 45 пацієнтів, по 15 у кожній групі, яким призначили планову операцію на м'яких тканинах кисті або передпліччя, і всі вони завершили дослідження. Не було статистично вірогідних відмінностей між групами щодо віку, маси тіла, розподілу за статтю, статусу за класифікацією ASA, тривалості часу надутого джгута та тривалості або типу операції (табл. 1). Між групами не було статистично вірогідних відмінностей показників гемодинаміки в будь-який час (табл. 2). Жоден пацієнт не відчував болю під час виконання операційного розрізу.

У пацієнтів групи ВВРА час настання як сенсорної, так і рухової блокади був вірогідно коротшим, а час відновлення був вірогідно довшим порівняно з групою в/в введення декскетопрофену та з контрольною групою ($P < 0,05$; табл. 3). Кількість пацієнтів, яким був потрібен фентаніл для усунення інтраопераційного болю, була вірогідно меншою в групі в/в введення декскетопрофену та групі ВВРА порівняно із контрольною групою ($P < 0,05$; табл. 4). Загальна інтраопераційна потреба у фентанілі була вірогідно вищою в контрольній групі порівняно з пацієнтами групи ВВРА та групи в/в введення декскетопрофену ($P < 0,05$ для обох; табл. 4). Час до першого в післяопераційному періоді звернення за знеболюючим засобом був вірогідно коротшим, а споживання парацетамолу протягом 24 годин було вірогідно більшим у пацієнтів контрольної групи, ніж у групі ВВРА або групі в/в введення декскетопрофену ($P < 0,05$; табл. 4).

Показники за NRS на 20-ту та 30-ту хвилини під час операції та на 0-ву хвилину, 2-гу та 4-ту годину у післяопераційному періоді були вірогідно нижчими у групі ВВРА, ніж у контрольній групі ($P < 0,05$; табл. 5). Пацієнти групи в/в введення декскетопрофену повідомили про вірогідно нижчі показники за NRS через 30 хв, 2 та 4 год після операції порівняно з контрольною групою ($P < 0,05$; табл. 5).

Висип на шкірі виник протягом декількох хвилин після ін'єкції розчину анестетика в одного пацієнта

Таблиця 1. Демографічні дані, тип і тривалість хірургічного втручання та тривалість надування джгута у пацієнтів, яким було проведено планове оперативне втручання на м'яких тканинах кисті або передпліччя і які отримували внутрішньовенну регіонарну анестезію з декскетопрофеном, внутрішньовенну регіонарну анестезію з окремим внутрішньовенним введенням декскетопрофену та у пацієнтів контрольної групи

Параметри	Контрольна група[a] (n = 15)	ВВРА[b] (n = 15)	В/в введення декскетопрофену[c] (n = 15)
Вік, років	40,02 ± 11,22	43,33 ± 13,87	42,40 ± 13,97
Маса тіла, кг	72,07 ± 8,99	74,67 ± 9,34	73,13 ± 9,33
Стать			
Жіноча	9 (60,0)	12 (80,0)	8 (53,3)
Чоловіча	6 (40,0)	3(20,0)	7 (46,7)
Статус за класифікацією ASA			
I	12 (80,0)	12 (80,0)	11 (73,3)
II	3 (20,0)	3 (20,0)	4 (26,7)
Тривалість використання надутого джгута, хв	42,73 ± 9,52	44,60 ± 6,67	47,86 ± 8,48
Тривалість оперативного втручання, хв	33,86 ± 8,76	35,66 ± 5,60	38,60 ± 7,12
Вид оперативного втручання			
Зап'ястний канал	8	9	7
Тригерний палець	0	0	1
Виділення сухожилля	6	6	3
Висічення кісти	1	0	4

Примітки: дані наведені як середнє значення ± SD, або число (%). Статистично вірогідних відмінностей між групами не було ($P > 0,05$); для постійних даних використовували тест Крускала — Уолліса, а для категоріальних — точний тест Фішера; [a] — ВВРА 40 мл 0,5% лідокаїну + 2 мл фізіологічного розчину + в/в 2 мл декскетопрофену 50 мг; [b] — ВВРА 40 мл 0,5% лідокаїну + 2 мл фізіологічного розчину + в/в 2 мл 0,9% фізіологічного розчину; [c] — ВВРА 40 мл 0,5% лідокаїну + 2 мл декскетопрофену 50 мг + в/в 2 мл 0,9% фізіологічного розчину.

з групи ВВРА. Висип обмежувався ділянкою передпліччя дистально від джгута; у пацієнта в анамнезі була астма. У цього пацієнта не розвинулося жодних системних побічних ефектів. У жодного пацієнта не спостерігалося вираженої інтраопераційної кровотечі, післяопераційного дискомфорту у шлунку або блювання. Нудота була в одного пацієнта в групі в/в застосування декскетопрофену, шум у вухах відмічали по одному пацієнту у кожній з двох груп — в/в введення декскетопрофену та ВВРА, а двоє пацієнтів групи ВВРА скаржились на запаморочення. Не було вірогідних відмінностей між групами у частоті будь-яких побічних ефектів.

Обговорення

Декскетопрофен є потужним інгібітором синтезу простагландинів *in vitro* [12] і демонструє хорошу знеболювальну активність порівняно з іншими НПЗП [13, 14]. На моделі щурів комбінація декскетопрофену з фентанілом призвела до п'ятикратного збільшення антиноцицептивного ефекту фентанілу та спричинила більш потужну та тривалу дію та коротший час початку сенсорної та рухової блокади.

Попередні дослідження продемонстрували, що деякі НПЗП, у тому числі теноксикам [16, 17], лорноксикам [4, 18] та кеторолак [2, 19–21], мають кращій знеболюючий ефект, ніж лише фентаніл [15].

Таблиця 2. Інтраопераційний та післяопераційний середній артеріальний тиск (САТ, мм рт.ст.) та частота серцевих скорочень (ЧСС, уд/хв) у пацієнтів, які отримували внутрішньовенну регіонарну анестезію з декскетопрофеном, внутрішньовенну регіонарну анестезію з окремим в/в введенням декскетопрофену та у пацієнтів контрольної групи

Показник	Контрольна група[a] (n = 15)		ВВРА[b] (n = 15)		В/в введення декскетопрофену[c] (n = 15)	
	САТ	ЧСС	САТ	ЧСС	САТ	ЧСС
Базовий рівень	106 ± 12	78 ± 13	102 ± 12	86 ± 15	100 ± 11	79 ± 15
Час після надуття джгута						
0 хв	107 ± 19	80 ± 16	106 ± 11	86 ± 12	114 ± 13	79 ± 17
20 хв	103 ± 15	74 ± 11	102 ± 12	80 ± 11	106 ± 14	78 ± 12
30 хв	102 ± 15	73 ± 12	101 ± 11	80 ± 12	104 ± 15	72 ± 11
Час після здуття джгута						
0 хв	100 ± 14	70 ± 12	103 ± 10	76 ± 14	105 ± 10	71 ± 11
30 хв	97 ± 9	74 ± 13	102 ± 9	77 ± 11	106 ± 14	75 ± 13
2 год	100 ± 17	77 ± 12	100 ± 8	77 ± 10	103 ± 10	76 ± 11

Примітки: дані наведені як середнє значення ± SD. Статистично вірогідних відмінностей між групами не було (P > 0,05); тест Крускала — Уолліса; [a] — ВВРА 40 мл 0,5% лідокаїну + 2 мл фізіологічного розчину + в/в 2 мл декскетопрофену 50 мг; [b] — ВВРА 40 мл 0,5% лідокаїну + 2 мл фізіологічного розчину + в/в 2 мл 0,9% фізіологічного розчину; [c] — ВВРА 40 мл 0,5% лідокаїну + 2 мл декскетопрофену 50 мг + в/в 2 мл 0,9% фізіологічного розчину.

Таблиця 3. Час початку сенсорної та рухової блокади та відновлення після них у пацієнтів, яким проводилися планові оперативні втручання на м'яких тканинах кисті або передпліччя і які отримували внутрішньовенну регіонарну анестезію з декскетопрофеном, внутрішньовенну регіонарну анестезію з окремим в/в введенням декскетопрофену та у пацієнтів контрольної групи

Параметри	Контрольна група[a] (n = 15)	ВВРА[b] (n = 15)	В/в введення декскетопрофену[c] (n = 15)
Час початку сенсорної блокади, хв	9,86 ± 4,47	5,73 ± 2,84[d, e]	9,53 ± 2,69
Час відновлення після сенсорної блокади, хв	4,13 ± 1,59	8,40 ± 3,06[d, e]	4,73 ± 1,38
Час початку рухової блокади, хв	9,93 ± 4,92	6,20 ± 3,18[d, e]	9,80 ± 2,90
Час відновлення після рухової блокади, хв	4,40 ± 2,38	7,93 ± 2,81[d, e]	4,80 ± 1,26

Примітки: дані наведені як середнє значення ± SD; [a] — ВВРА 40 мл 0,5% лідокаїну + 2 мл фізіологічного розчину + в/в 2 мл декскетопрофену 50 мг; [b] — ВВРА 40 мл 0,5% лідокаїну + 2 мл фізіологічного розчину + в/в 2 мл 0,9% фізіологічного розчину; [c] — ВВРА 40 мл 0,5% лідокаїну + 2 мл декскетопрофену 50 мг + в/в 2 мл 0,9% фізіологічного розчину; [d] — P < 0,05 проти контрольної групи; [e] — P < 0,05 проти групи в/в введення декскетопрофену; U-тест Манна — Уїтні.

Таблиця 4. Запити на знеболювання в інтраопераційному та післяопераційному періоді від пацієнтів, яким проводили планове оперативне втручання на м'яких тканинах кисті або передпліччя і які отримували внутрішньовенну регіонарну анестезію з декскетопрофеном, внутрішньовенну регіонарну анестезію з окремим в/в введенням декскетопрофену та у пацієнтів контрольної групи

Параметри	Контрольна група[a] (n = 15)	ВВРА[b] (n = 15)	В/в введення декскетопрофену[c] (n = 15)
Пацієнти, які отримували фентаніл в інтраопераційному періоді, осіб	12	3[d]	6[d]
Потреби у фентанілі в інтраопераційному періоді, μг	61,67 ± 48,97	10,00 ± 20,70[d]	23,33 ± 31,99[d]
Час до першого запиту післяопераційного знеболювання, хв	58,46 ± 58,29	540,67 ± 285,49[d, e]	321,00 ± 302,82[d]
Потреби в парацетамолі протягом 24 годин, мг	1566,7 ± 562,7	300,0 ± 253,5[d, e]	766,6 ± 622,9[d]

Примітки: дані наведені як середнє значення ± SD або кількість пацієнтів (n); [a] — ВВРА 40 мл 0,5% лідокаїну + 2 мл фізіологічного розчину + в/в 2 мл декскетопрофену 50 мг; [b] — ВВРА 40 мл 0,5% лідокаїну + 2 мл фізіологічного розчину + в/в 2 мл 0,9% фізіологічного розчину; [c] — ВВРА 40 мл 0,5% лідокаїну + 2 мл декскетопрофену 50 мг + в/в 2 мл 0,9% фізіологічного розчину; [d] — P < 0,05 проти контрольної групи; [e] — P < 0,05 проти групи в/в введення декскетопрофену; U-тест Манна — Уїтні використовували для постійних даних, а для категоріальних — точний тест Фішера.

Таблиця 5. Дані за числовою шкалою оцінки болю в інтра- та післяопераційному періоді у пацієнтів, яким проводили планове оперативне втручання на м'яких тканинах кисті або передпліччя і які отримували внутрішньовенну регіонарну анестезію з декскетопрофеном, внутрішньовенну регіонарну анестезію з окремим в/в введенням декскетопрофену та у пацієнтів контрольної групи

Часова точка	Контрольна група[a] (n = 15)	ВВРА[b] (n = 15)	В/в введення декскетопрофену[c] (n = 15)
Базовий рівень	1,33 ± 1,67	2,00 ± 1,77	1,07 ± 1,83
Час після надуття джгута			
0 хв	1,73 ± 2,12	1,60 ± 1,88	0,80 ± 1,52
10 хв	1,06 ± 1,62	0,40 ± 0,91	0,66 ± 1,39
20 хв	1,33 ± 1,58	0,00 ± 0,00[d]	0,80 ± 1,82
30 хв	1,20 ± 1,52	0,00 ± 0,00[d]	0,93 ± 1,53
Час після здуття джгута			
0 хв	0,80 ± 1,69	0,20 ± 0,77	0,53 ± 1,24
30 хв	1,33 ± 1,49	0,00 ± 0,00[d]	0,20 ± 0,77[d]
2 год	1,67 ± 1,34	0,20 ± 0,77[d]	0,53 ± 0,99[d]
4 год	1,53 ± 1,24	0,20 ± 0,77[d]	0,33 ± 0,89[d]

Примітки: дані наведені як середнє значення ± SD; [a] — ВВРА 40 мл 0,5% лідокаїну + 2 мл фізіологічного розчину + в/в 2 мл декскетопрофену 50 мг; [b] — ВВРА 40 мл 0,5% лідокаїну + 2 мл фізіологічного розчину + в/в 2 мл 0,9% фізіологічного розчину; [c] — ВВРА 40 мл 0,5% лідокаїну + 2 мл декскетопрофену 50 мг + в/в 2 мл 0,9% фізіологічного розчину; [d] — P < 0,05 проти контрольної групи; U-тест Манна — Уїтні. Числова шкала оцінки болю: 0 — відсутність болю; 10 — найбільш виражений біль, який можна собі уявити.

Дане дослідження продемонструвало, що використання декскетопрофену на доповнення до лідокаїну у разі ВВРА сприяло зменшенню інтраопераційного болю, зменшенню використання знеболювальних засобів у післяопераційному періоді, таких як фентаніл і парацетамол [3, 5, 7], і що декскетопрофен виявився ефективним допоміжним засобом для ВВРА, зменшуючи турнікетний біль та продовжуючи післяопераційну анестезію [2–7]. Механізм дії НПЗП, як правило, забезпечується інгібуванням циклооксигенази-2 (ЦОГ-2) і подальшим зниженням рівня простагландинів [22], який зазвичай є надмірним унаслідок хірургічної травми [2, 22, 23]. Альтернативним механізмом є активація НПЗП оксид-азотного циклічного гуанозинмонофосфатного шляху, що призводить до антиноцицептивного ефекту [24]. Декскетопрофен є неселективним інгібітором ЦОГ, і використання його у концентрованій дозі під час операції може забезпечити швидке та ефективне інгібування ЦОГ-2, що призводить до зниження рівня місцевих простагландинів [22–30]. Подібні механізми дії були запропоновані для раніше досліджуваних НПЗП-ад'ювантів для ВВРА [2–5, 7, 17]. Що стосується зменшення інтраопераційного болю, наші результати були подібними до попередніх досліджень НПЗП як допоміжних засобів при ВВРА [2–5, 7, 17]. У випадках, коли в нашому дослідженні декскетопрофен використовувався як допоміжний засіб для ВВРА, вдалося скоротити час до розвитку сенсорного та рухового блоку і подовжити час відновлення. Фармакологічна суміш із декскетопрофеном включала 100 мг/мл етанолу як допоміжної речовини [31, 32]. Етанол застосовувався для нейролітичної блокади в терапії болю протягом декількох десятиліть [33, 34], і можливо, у нашому дослідженні він сприяв більш швидкому розвитку сенсорних і моторний блокад та подовженню часу відновлення у групі ВВРА. Збільшення часу відновлення після сенсорної блокади є вигідним у випадках, коли з метою контролю кровотечі джгут здувається перед зашиванням шкіри.

У даному дослідженні не спостерігалося серйозних побічних ефектів при лікуванні декскетопрофеном. У попередньому багатоцентровому дослідженні було встановлено, що ризик шлунково-кишкових кровотеч зростає зі збільшенням дози декскетопрофену > 50 мг/добу [35]. Таким чином, доза декскетопрофену, що застосовувалася у цьому дослідженні, була обмежена 50 мг, та оскільки доза 50 мг була визнана ефективною, ми рекомендуємо уникати використання вищих доз декскетопрофену в таких випадках. Невеликий обсяг вибірки у цьому дослідженні обмежує оцінку даних щодо побічних ефектів, оскільки у разі збільшення популяції дослідження можуть спостерігатися побічні ефекти з боку шлунково-кишкового тракту або місцеві/системні реакції на введення препарату.

Насамкінець, у цьому дослідженні встановлено, що додавання 50 мг декскетопрофену до лідокаїну у разі виконання ВВРА покращує післяопераційне знеболювання та зменшує потребу в додатковому інтраопераційному знеболюванні. Залишається визначити оптимальну дозу декскетопрофену.

Список літератури

1. Arslan M., Canturk M., Ornek D., et al. Regional intravenous anesthesia in knee arthroscopy. Clinics (Sao Paulo). 2010. 65. 831-835.

2. Steinberg R.B., Reuben S.S., Gardner G. The dose-response relationship of ketorolac as a component of intravenous regional anesthesia with lidocaine. Anesth. Analg. 1998. 86. 791-793.

3. Sen H., Kulahci Y., Bicerer E., et al. The analgesic effect of paracetamol when added to lidocaine for intravenous regional anesthesia. Anesth. Analg. 2009. 109. 1327-1330.

4. Sen S., Ugur B., Aydin O.N., et al. The analgesic effect of lornoxicam when added to lidocaine for intravenous regional anaesthesia. Br. J. Anaesth. 2006. 97. 408-413.

5. Celik M., Saricaoglu F., Canbay O. et al. The analgesic effect of paracetamol when added to lidocaine for intravenous regional anesthesia. Minerva Anestesiol. 2009. 75. 1-6.

6. Choyce A., Peng P. A systematic review of adjuncts for intravenous regional anesthesia for surgical procedures. Can. J. Anaesth. 2002. 49. 32-45.

7. Ko M.J., Lee J.H., Cheong S.H., et al. Comparison of the effects of acetaminophen to ketorolac when added to lidocaine for intravenous regional anesthesia. Korean J. Anesthesiol. 2010. 58. 357-361.

8. Aslan B., Izdes S., Kesimci E., et al. Comparison of the effects of lidocaine, lidocaine plus tramadol and lidocaine plus morphine for intravenous regional anesthesia. Agri. 2009. 21. 22-28 [in Turkish, English abstract].

9. Yazar M.A., Inan N., Ceyhan A., et al. Postoperative analgesic efficacy of intravenous dexketoprofen in lumbar disc surgery. J. Neurosurg. Anesthesiol. 2011. 23. 193-197.

10. Sanchez-Carpena J., Dominguez-Hervella F., Garcia I., et al. Dexketoprofen renal colic study group. Comparison of intravenous dexketoprofen and dipyrone in acute renal colic. Eur. J. Clin. Pharmacol. 2007. 63. 751-760.

11. Fitz-Henry J. The ASA classification and perioperative risk. Ann. R. Coll. Surg. Engl. 2011. 93. 185-187.

12. Mauleon D., Artigas R., Garcia M.L., et al. Preclinical and clinical development of dexketoprofen. Drugs. 1996. 52(suppl. 5). 24-45.

13. Berti M., Albertin A., Casati A., et al. A prospective, randomized comparison of dexketoprofen, ketoprofen or paracetamol for postoperative analgesia after outpatient knee arthroscopy. Minerva Anestesiol. 2000. 66. 549-554.

14. Tokgoz H., Yurtlu S., Hanci V., et al. Comparison of the analgesic effects of dexketoprofen and diclofenac during shock-wave lithotripsy: a randomized, double-blind clinical trial. J. Endourol. 2010. 24. 1031-1035.

15. Gaitan G., Herrero J.F. Subeffective doses of dexketoprofen trometamol enhance the potency and duration of fentanyl antinociception. Br. J. Pharmacol. 2002. 135. 393-398.

16. Jones N.C., Pugh S.C. The addition of tenoxicam to prilocaine for intravenous regional anaesthesia. Anaesthesia. 1996. 51. 446-448.

17. Hoffmann V., Vercauteren M., Van Steenberge A., et al. Intravenous regional anesthesia. Evaluation of 4 different additives to prilocaine. Acta Anaesthesiol. Belg. 1997. 48. 71-76.

18. Kol I.O., Ozturk H., Kaygusuz K., et al. Addition of dexmedetomidine or lornoxicam to prilocaine in intravenous regional anaesthesia for hand or forearm surgery: a randomized controlled study. Clin. Drug Investig. 2009. 29. 121-129.

19. Jankovic R.J., Visnjic M.M., Milic D.J., et al. Does the addition of ketorolac and dexamethasone to lidocaine intravenous regional anesthesia improve postoperative analgesia and tourniquet tolerance for ambulatory hand surgery? Minerva Anestesiol. 2008. 74. 521-527.

20. Singh R., Bhagwat A., Bhadoria P., et al. Forearm IVRA, using 0.5% lidocaine in a dose of 1.5 mg/kg with ketorolac 0.15 mg/kg for hand and wrist surgeries. Minerva Anestesiol. 2010. 76. 109-114.

21. Rivera J.J., Villecco D.J., Dehner B.K., et al. The efficacy of ketorolac as an adjunct to the Bier block for controlling postoperative pain following nontraumatic hand and wrist surgery. AANA J. 2008. 76. 341-345.

22. Herrero J.F., Romero-Sandoval E.A., Gaitan G., et al. Antinociception and the new COX inhibitors: research approaches and clinical perspectives. CNS Drug Rev. 2003. 9. 227-252.

23. Dallel R., Voisin D. Towards a pain treatment based on the identification of the paingenerating mechanisms? Eur. Neurol. 2001. 45. 126-132.

24. Deciga-Campos M., Lopez Munoz F.J. Participation of the L-arginine-nitric oxide cyclic GMP-ATP-sensitive K^+ channel cascade in the antinociceptive effect of rofecoxib. Eur. J. Pharmacol. 2004. 484. 193-199.

25. Suleyman H., Demircan B., Karagoz Y. Antiinflammatory and side effects of cyclooxygenase inhibitors. Pharmacol. Rep. 2007. 59. 247-258.

26. Suleyman H., Cadirci E., Albayrak A., et al. Nimesulide is a selective COX-2 inhibitor, atypical non-steroidal anti-inflammatory drug. Curr. Med. Chem. 2008. 15. 278-283.

27. Kullich W.C., Niksic F., Klein G. Effect of nimesulide on metalloproteinases and matrix degradation in osteoarthritis: a pilot clinical study. Int. J. Clin. Pract. Suppl. 2002. 128. 24-29.

28. Dallegri F., Bertolotto M., Ottonello L. A review of the emerging profile of the anti-inflammatory drug oxaprozin. Expert Opin. Pharmacother. 2005. 6. 777-785.

29. Le Filliatre G., Sayah S., Latournerie V., et al. Cyclooxygenase and lipoxygenase pathways in mast cell dependent-neurogenic inflammation induced by electrical stimulation of the rat saphenous nerve. Br. J. Pharmacol. 2001. 132. 1581-1589.

30. Cadirci E., Suleyman H., Hacimuftuoglu A., et al. Indirect role of 2-adrenergic receptors in the mechanism of analgesic action of nonsteroidal antiinflammatory drugs. Crit. Care Med. 2010. 38. 1860-1867.

31. A Menarini Pharmaceuticals Ltd: KERAL 50 mg/2 ml solution for injection or concentrate for solution for infusion: summary of product characteristics, 2011 (available at http://www. medicines.ie/medicine/13888/SPC/KERAL+50+mg+2ml+Solution+for+injection+or+concentrate+for+solution+for+infusion/).

32. Blanco M., Romero M.A. Near infrared transflectance spectroscopy: determination of dexketoprofen in a hydrogel. J. Pharm. Biomed. Anal. 2002. 30. 467-472.

33. Kocabas H., Salli A., Demir A.H., et al. Comparison of phenol and alcohol neurolysis of tibial nerve motor branches to the gastrocnemius muscle for treatment of spastic foot after stroke: a randomized controlled pilot study. Eur. J. Phys. Rehabil. Med. 2010. 46. 5-10.

34. Delfino U., Trompeo M.A., Beltrutti D., et al. Selective ethanol neurolysis of Gasser's ganglion in trigeminal neuralgia. Personal experience with 381 patients. Minerva Anestesiol. 1978. 44. 405-419 [in Italian].

35. Laporte J.R., Ibanez L., Vidal X., et al. Upper gastrointestinal bleeding associated with the use of NSAIDs: newer versus older agents. Drug. Saf. 2004. 27. 411-420.

Оригінал статті надрукований в
The Journal of International
Medical Research. 2011. 39. 1923-1931

S. Yurtlu[1], V. Hanci[1], E. Kargi[2], G. Erdoğan[1], B.G. Köksal[1], Ş. Gül[3], R.D. Okyay[1], H. Ayoğlu[1], I.Ö. Turan[1]
[1]Department of Anaesthesiology and Reanimation
[2]Department of Plastic and Reconstructive Surgery
[3]Department of Neurosurgery, Zonguldak Karaelmas University, School of Medicine, Zonguldak, Turkey

The analgesic effect of dexketoprofen when added to lidocaine for intravenous regional anaesthesia: a prospective, randomized, placebo-controlled study

Abstract. This prospective, randomized, placebo- controlled study evaluated the effects of dexketoprofen as an adjunct to lidocaine in intravenous regional anaesthesia (IVRA) or as a supplemental intravenous (i.v.) analgesic. Patients scheduled for elective hand or forearm soft-tissue surgery were randomly divided into three groups. All 45 patients received 0.5% lidocaine as IVRA. Dexketoprofen was given either i.v. or added into the IVRA solution and the control group received an equal volume of saline both i.v. and as part of the IVRA. The times of sensory and motor block onset, recovery time and postoperative analgesic consumption were recorded. Compared with controls, the addition of dexketoprofen to the IVRA solution resulted in more rapid onset of sensory and motor block, longer recovery time, decreased intra- and postoperative pain scores and decreased paracetamol use. It is concluded that coadministration of dexketoprofen with lidocaine in IVRA improves anaesthetic block and decreases postoperative analgesic requirements.

Keywords: intravenous regional anaesthesia; Dexketoprofen; lidocaine

S. Yurtlu[1], V. Hanci[1], E. Kargi[2], G. Erdoğan[1], B.G. Köksal[1], Ş. Gül[3], R.D. Okyay[1], H. Ayoğlu[1], I.Ö. Turan[1]
[1]Department of Anaesthesiology and Reanimation
[2]Department of Plastic and Reconstructive Surgery
[3]Department of Neurosurgery, Zonguldak Karaelmas University, School of Medicine, Zonguldak, Turkey

Обезболивающий эффект декскетопрофена в случае его добавления к лидокаину для внутривенной регионарной анестезии: проспективное рандомизированное плацебо-контролируемое исследование

Резюме. В этом проспективном рандомизированном плацебо-контролируемом исследовании оценивали эффекты декскетопрофена, который использовали в качестве дополнения к лидокаину при внутривенной регионарной анестезии (ВВРА) или как дополнительный анальгетик, вводимый внутривенно (в/в). Пациенты, которым были запланированы операции на мягких тканях кисти или предплечья, были случайным образом распределены на три группы. Всем 45 пациентам проводилась ВВРА 0,5% лидокаином. Декскетопрофен вводили внутривенно или добавляли его в раствор для ВВРА, а пациентам контрольной группы вводили такой же объем физиологического раствора в/в или в составе ВВРА. Записывали время начала сенсорной и двигательной блокады, время восстановления и объем использования обезболивающего средства в послеоперационном периоде. По сравнению с контрольной группой добавление декскетопрофена в раствор для ВВРА привело к более быстрому наступлению сенсорной и двигательной блокады, удлинению времени восстановления, уменьшению показателей боли в интра- и послеоперационном периоде и уменьшению использования парацетамола. Сделан вывод, что использование декскетопрофена вместе с лидокаином в ВВРА улучшает обезболивание и уменьшает послеоперационные потребности в обезболивающих средствах.

Ключевые слова: внутривенная регионарная анестезия; декскетопрофен; лидокаин

УДК 617.541-007.24-089.844:519.2 *DOI: https://doi.org/10.22141/1608-1706.1.22.2021.226408*

Дігтяр В.А.[1], Камінська М.О.[1], Яресько О.В.[2]
[1]ДЗ «Дніпропетровська медична академія МОЗ України», м. Дніпро, Україна
[2]ДУ «Інститут патології хребта та суглобів ім. проф. М.І. Ситенка НАМН України», м. Харків, Україна

Математичний розрахунок та значення коефіцієнта відновлення форми грудної клітки при плануванні торакопластики вродженої лійкоподібної деформації грудної клітки

Резюме. ***Актуальність.*** *Вроджена лійкоподібна деформація грудної клітки характеризується різним за глибиною і шириною заглибленням грудини і передніх відділів ребер. Формоутворення, його прогнозування, розрахунок деформованого стану грудної клітки та їх вивчення при плануванні торакопластики за D. Nuss із приводу цієї патології є важливою проблемою ортопедії та торакальної хірургії.* ***Мета роботи*** *— розрахунок коефіцієнта відновлення форми грудної клітки шляхом співвідношення глибини лійкоподібної деформації та розміру грудної клітки у фронтальній площині до та після математичного моделювання торакопластики за D. Nuss.* ***Матеріали та методи.*** *Для оцінки переміщень ребер залежно від глибини деформації грудної клітки h були побудовані дві моделі. Перша модель становить собою плоску раму на опорах, елементи якої складаються з хрящових частин ребер і грудини. Для даної моделі визначалась залежність зусилля F, що необхідне для виправлення глибини деформації грудної клітки. Друга модель становить собою вигнутий стрижень, що моделює ребро, до одного з кінців якого прикладене опорне навантаження, обчислене при аналізі першої моделі. Для даної моделі визначалося переміщення точки фіксації пластини під дією заданого зусилля. Для отримання більш точних результатів були проведені дослідження методом скінченних елементів на моделі грудної клітки.* ***Результати.*** *Моделювалося виправлення глибини лійкоподібної деформації без фіксації пластини до ребер. Була проведена оцінка переміщень ділянок ребер у місці фіксації пластини при різній глибині лійкоподібної деформації грудної клітки: h = 2–5 см. Аналіз результатів розрахунку показав, що після виправлення глибини деформації грудної клітки відбувається зменшення її розміру у фронтальній площині. Так, при максимальній глибині деформації h = 5 см медіальне відхилення ділянок ребер у місці фіксації пластини відбулося на 2,4 см.* ***Висновки.*** *Установлена залежність між глибиною лійкоподібної деформації та розміром грудної клітки у фронтальній площині при моделюванні новоутвореної форми грудної клітки при торакопластиці за D. Nuss. Математично розраховано коефіцієнт відновлення форми грудної клітки, що становить 2 (2Δ = h), де h — глибина лійкоподібної деформації. Практичне значення встановленого коефіцієнта полягає в тому, що при плануванні торакопластики та наданні форми пластині відстань між її латеральними кінцями, що відтворює форму грудної клітки та прилягає до ребер, перед корекцією лійкоподібної деформації повинна бути зменшена на 1/2 h, де h — глибина лійкоподібної деформації, для повноцінного прилягання до ребер у післяопераційному періоді.*

Ключові слова: *грудна клітка; лійкоподібна деформація; торакопластика; математичне моделювання*

© «Травма» / «Trauma» («Travma»), 2021
© Видавець Заславський О.Ю. / Publisher Zaslavsky O.Yu., 2021

Для кореспонденції: Камінська Маріанна Олегівна, к.м.н., доцент кафедри дитячої хірургії, ортопедії та травматології, ДЗ «Дніпропетровська медична академія МОЗ України», вул. Вернадського, 9, м. Дніпро, 49044, Україна; e-mail: mkaminska0307@gmail.com
For correspondence: Kaminska Marianna, PhD, Associate Professor at the Department of the Pediatric surgery, orthopedics and traumatology State Institution "Dnipropetrovsk Medical Academy of the Ministry of Health of Ukraine", Vernadsky st., 9, Dnipro, 49044, Ukraine; e-mail: mkaminska0307@gmail.com

Вступ

Вроджена лійкоподібна деформація грудної клітки (ВЛДГК) характеризується різним за глибиною і шириною заглибленням грудини і передніх відділів ребер. Торакопластика за D. Nuss є одним із найбільш широко використовуваних методів операції при цій патології. Досягається нормальна форма грудної клітки за рахунок підйому грудини пластиною [1, 2].

Формоутворення, його прогнозування, розрахунок деформованого стану грудної клітки та їх вивчення при плануванні торакопластики з приводу ВЛДГК є важливою проблемою ортопедії та торакальної хірургії [3–7].

У роботі H. Park зі співавторами [2] вперше було звернуто увагу на форму грудної клітки в пацієнтів із ВЛДГК на основі комп'ютерної томографії та запропоновано різну форму пластин та їх фіксацію. У других дослідженнях використовували моделювання грудної клітки за даними КТ пацієнтів і методики скінченних елементів (МСЕ) для оцінки післяопераційної форми грудної клітки і місця розташування пластини [8]. Lin et al. [9, 10] за допомогою автоматизованого 3D-принтера проєктували, формували та виготовляли пластину Nuss на основі полімолочної кислоти. Автори назвали цю операцію процедурою 3DPMAN (3D Printed Model-Assisted Nuss).

Бажання віртуального відтворення майбутньої форми грудної клітки після виконання торакопластики з приводу ВЛДГК може бути втілене на основі розрахунків необхідних параметрів та форми пластини при оперативному втручанні за принципом D. Nuss. Зі свого боку, надання відповідної форми пластині пов'язане з анатомічними розмірами грудної клітки, шириною та глибиною лійкоподібної западини. Тому важливим етапом передопераційного планування є математичний розрахунок параметрів майбутньої форми грудної клітки, що заснований на її анатомічних розмірах та розмірах деформації.

Мета роботи — розрахунок коефіцієнта відновлення форми грудної клітки шляхом співвідношення глибини лійкоподібної деформації та розміру грудної клітки у фронтальній площині до та після математичного моделювання торакопластики за D. Nuss.

Матеріали та методи

При виконанні торакопластики за D. Nuss перед установленням пластини за грудиною їй зазвичай придають відповідну форму шляхом вигинання таким чином, щоб після корекції деформації вона по боках відтворювала форму ребер та щільно до них прилягала. Але під час виконання оперативних втручань після ротації пластини і досягнення корекції деформації часто виникає невідповідність наданої пластині форми відновленій формі грудної клітки. А саме бокові кінці пластини виступають під м'якими тканинами грудної клітки, не прилягаючи до ребер, що спонукає до повторного вигинання пластини, травматизації та подовження терміну оперативного втручання. Аналізуючи це явище, ми припустили, що, можливо, воно зумовлене зміною форми та розмірів грудної клітки.

При ретроспективному аналізі комп'ютерних томограм (КТ) грудної клітки до та після операції з приводу лійкоподібної деформації встановлено, що після проведення процедури за D. Nuss відбувається зміна розмірів грудної клітки не тільки в сагітальній, але й у фронтальній площині (рис. 1). Збільшується показник ретростернального простору та зменшується поперечний розмір грудної клітки.

Тому виявлена залежність показників зміни анатомічних розмірів грудної клітки до та після торакопластики спонукала до розрахунку залежності між глибиною лійкоподібної деформації та розміром грудної клітки у фронтальній площині.

Тобто виникає потреба у формуванні форми пластини з урахуванням не тільки глибини деформації грудини, а й зміни форми грудної клітки у фронтальній площині після корекції деформації. Для визначення величини додаткової корекції форми пластини були проведені як оціночні розрахунки за допомогою методів опору матеріалів, так і розрахунки деформації грудної клітки на основі МСЕ на моделі грудної клітки.

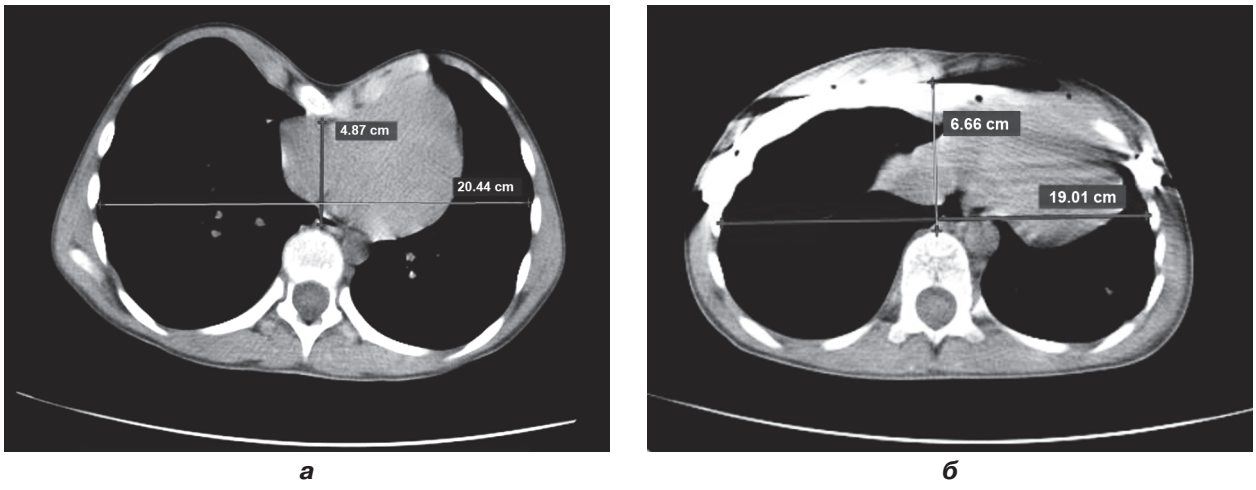

Рисунок 1. Комп'ютерна томографія: а) до операції та б) після операції

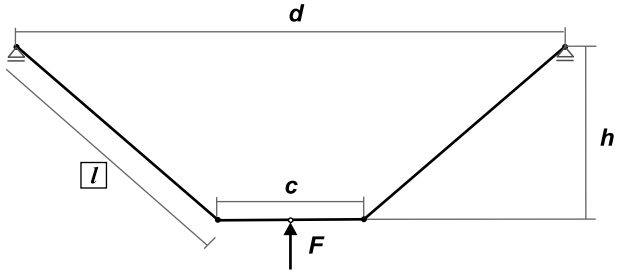

Схематичні позначки:
d — відстань між опорами пластини на грудну клітку;
c — ширина грудини;
h — глибина дефекту;
l — довжина хрящової ділянки ребра;
F — шукане навантаження.

Рисунок 2. Розрахункова модель

Для оцінки переміщень ребер залежно від глибини деформації h були побудовані дві моделі. Перша модель становить собою плоску раму на опорах, елементи якої складаються з хрящових частин ребер і грудини (рис. 2). Для даної моделі визначалась залежність зусилля F, що необхідне для виправлення дефекту, від глибини лійкоподібної деформації (h).

У моделі враховані хрящові ділянки ребер і грудина як балки прямокутної перегородки з такими характеристиками [11, 12] (рис. 3).

На рис. 4 наведені епюра моментів від прикладеного навантаження й епюра моментів від одиничної сили, що прикладена в точці визначення переміщень (точка прикладання сили F) [13].

Розрахунок переміщень у точці 1 проводили за формулою Максвелла — Мора [13]:

$$\Delta_{1F} = \sum_{k=1}^{n} \int_0^{l_k} \frac{M_F^k M_1^k}{E_k J_k}\, ds.$$

Обчислення інтегралів проводили за правилом Верещагіна [13]. Тоді, підставивши значення площ і відповідних координат, отримаємо:

$$\Delta_{1F} = \frac{1}{J}\left(2\frac{1}{E_x}\frac{1}{2}l\frac{F(d-c)}{4}\frac{(d-c)}{6} + \frac{1}{E_r}2\left(\frac{\frac{F(d-c)}{4}+\frac{Fd}{4}}{2}\right)\frac{c}{2}\frac{d}{4}\right),$$

$$\Delta_{1F} = \frac{3F}{4ab^3}\left(\frac{(d-c)^2\sqrt{4h^2+(d-c)^2}}{3E_x} + \frac{cd(2d-c)}{2E_r}\right).$$

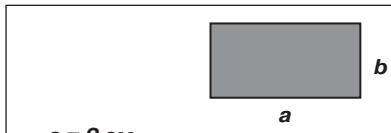

a = 2 см
b = 1 см
Ex = 24,5 МПа (модуль пружності хряща)
Eг = 11 500 МПа (модуль пружності грудини)
Ep = 11 500 МПа (модуль пружності ребра)

Рисунок 3. Геометричні та фізичні характеристики елементів моделі

Нам необхідно знайти зусилля, при якому переміщення точки 1 дорівнюватиме h. Підставивши Δ_1F = h, отримаємо вираження для сили F:

$$F = \frac{4ab^3h}{3\left(\frac{(d-c)^2\sqrt{4h^2+(d-c)^2}}{3E_x} + \frac{cd(2d-c)}{2E_r}\right)}.$$

Оскільки нас цікавить залежність сили від глибини лійкоподібної деформації, інші параметри вважатимемо незмінними і візьмемо для них середнє значення: a = 2 см; b = 1 см; c = 3 см; d = 15 см. Підставивши відповідні значення, отримаємо для різних h:

h, см	F, Н
1	91,6
2	177,4
3	253,4
4	318,0
5	371,5

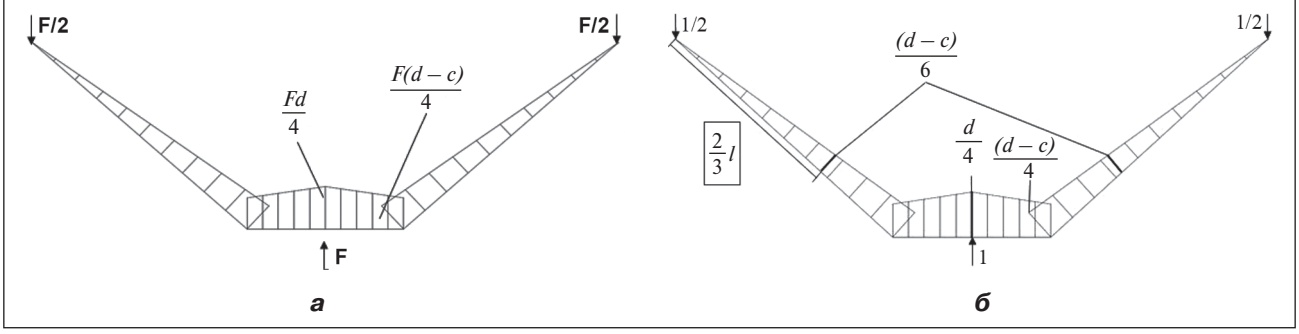

Рисунок 4: а) епюра моментів від прикладеного навантаження; б) епюра моментів від одиничної сили

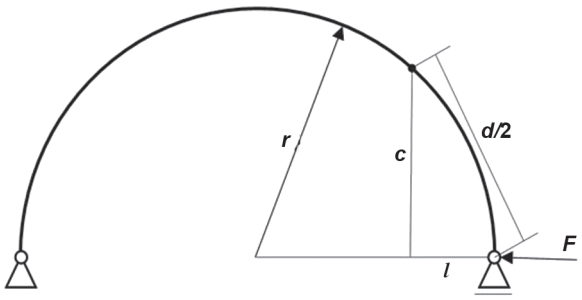

Схематичні позначки:
d/2 — відстань від опори до місця фіксації пластини на ребрі;
r — радіус кривизни ребра;
c, l — проєкції точки кріплення пластини;
F — опорне навантаження.

Рисунок 5. Розрахункова модель

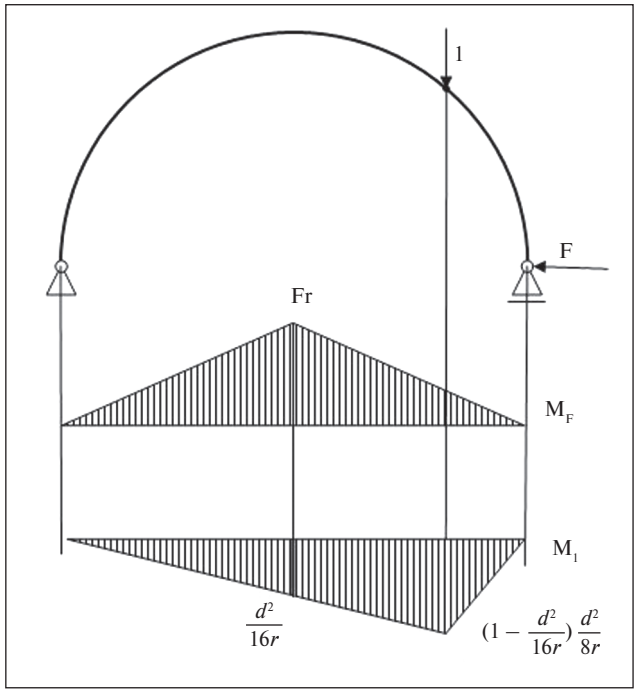

Рисунок 6. Епюри моментів від заданого навантаження й одиничної сили

Друга модель становить собою вигнутий стрижень, що моделює ребро, до одного з кінців якого прикладене опорне навантаження, обчислене при аналізі першої моделі (рис. 5). Для даної моделі визначалося переміщення точки фіксації пластини під дією заданого зусилля [13].

Як і для попередньої моделі, балка (ребро) прямокутного перерізу з однаковими характеристиками модуля пружності ребра 11 500 Мпа.

На рис. 6 наведені епюри моментів від заданого навантаження й одиничної сили, що прикладена в точці визначення переміщень (точка фіксації пластини).

Розрахунок переміщень у точці 1 проводили за формулою Максвелла — Мора [13]:

$$\Delta_{1F} = \sum_{k=1}^{n} \int_0^{l_k} \frac{M_F^k M_1^k}{E_k J_k} ds.$$

Обчислення інтегралів проводили за правилом Верещагіна [13]. Тоді, підставивши значення площ і відповідних координат, отримаємо:

$$\Delta_{1F} = \frac{1}{JE_p} \frac{1}{2} 2rFr \frac{d^2}{16r},$$

$$\Delta_{1F} = \frac{Frd^2}{16JE_p} = \frac{3Frd^2}{4ab^3E_p}.$$

Підставивши відповідні значення з вирішення першого завдання, отримаємо:

h, см	F, Н	Δ, см	h/Δ
1	91,6	0,7	1,5
2	177,4	1,3	1,5
3	253,4	1,9	1,6
4	318,0	2,3	1,7
5	371,5	2,7	1,8

Побудовані моделі мають низку обмежень як у геометричному плані, так і в завданні фізичних параметрів та граничних умов. Для отримання більш точних результатів були проведені дослідження на скінченно-елементній моделі грудної клітки (рис. 7) [14].

Результати та їх обговорення

Моделювалося виправлення глибини лійкоподібної деформації без фіксації пластини до ребер. Була проведена оцінка переміщень ділянок ребер у місці фіксації пластини при різній глибині лійкоподібної деформації грудної клітки: h = 2–5 см.

Аналіз результатів розрахунку показав, що після виправлення глибини деформації грудної клітки відбувається зменшення її розміру у фронтальній площині (рис. 8).

Результати переміщень пари ребер VI при різній глибині деформації такі:

h, см	Δ, см	h/Δ
2	1,1	1,8
3	1,6	1,9
4	2,1	1,9
5	2,4	2,1

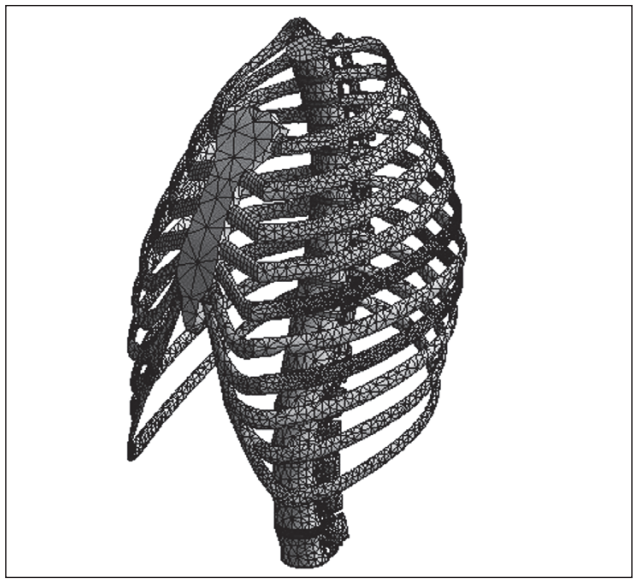

Рисунок 7. Скінченно-елементна модель грудної клітки

Рисунок 8. Переміщення пари ребер VI у розрахунковій моделі

Так, при максимальній глибині деформації (h = = 5 см) медіальне відхилення ділянок ребер у місці фіксації пластини відбулося на 2,4 см. Аналіз результатів показав, що існує залежність між глибиною деформації та новоутвореною формою грудної клітки, а саме її розміром у фронтальній площині при моделюванні торакопластики за D. Nuss.

Висновки

Установлена залежність між глибиною лійкоподібної деформації та розміром грудної клітки у фронтальній площині при моделюванні новоутвореної форми грудної клітки при торакопластиці за D. Nuss. Математично розрахований коефіцієнт відновлення форми грудної клітки, що становить 2 (2Δ = h), де h — глибина лійкоподібної деформації.

Практичне значення встановленого коефіцієнта полягає в тому, що при плануванні торакопластики та наданні форми пластині відстань між її латеральними кінцями, що відтворює форму грудної клітки та прилягає до ребер, перед корекцією лійкоподібної деформації повинна бути зменшена на 1/2 h, де h — глибина лійкоподібної деформації, для повноцінного прилягання до ребер у післяопераційному періоді.

Конфлікт інтересів. Автори заявляють про відсутність конфлікту інтересів та власної фінансової зацікавленості при підготовці даної статті.

Список літератури

1. Nuss D., Obermeyer R.J., Kelly R.E. Nuss bar procedure: past, present and future. Ann. Cardiothorac. Surg. 2016 Sep. 5(5). P. 422-433. doi: 10.21037/acs.2016.08.05.

2. Park H.J., Jeong J.Y., Jo W.M., Shin J.S., Lee I.S., Kim K.T., Choi Y.H. Minimally invasive repair of pectus excavatum: a novel morphology-tailored, patient-specific approach. J. Thorac. Cardiovasc. Surg. 2010 Feb. 139(2). P. 379-386. doi: 10.1016/j.jtcvs.2009.09.003.

3. Гаврюшин С.С., Кузьмичев В.А., Грибов Д.А. Биомеханическое моделирование хирургического лечения воронкообразной деформации грудной клетки. Российский журнал биомеханики. 2014. Т. 18. № 1. С. 36-47.

4. Улещенко Д.В., Сташкевич А.Т., Шевчук А.В. Оптимізація діагностики різних варіантів лійкоподібної деформації грудної клітки. Проблеми травматології та остеосинтезу. 2019. 3(17). С. 41-56.

5. Chang P.Y., Hsu Z.Y., Chen D.P., Lai J.Y., Wang C.J. Preliminary analysis of the forces on the thoracic cage of patients with pectus excavatum after the Nuss procedure. Clin. Biomech. (Bristol, Avon). 2008 Aug. 23(7). P. 881-885. doi: 10.1016/j.clinbiomech.2008.02.010. Epub 2008, Apr 1. PMID: 18381225.

6. Nagasao T., Miyamoto J., Tamaki T., Ichihara K., Jiang H., Taguchi T., Yozu R., Nakajima T. Stress distribution on the thorax after the Nuss procedure for pectus excavatum results in different patterns between adult and child patients. J. Thorac. Cardiovasc. Surg. 2007 Dec. 134(6). P. 1502-1507. doi: 10.1016/j.jtcvs.2007.08.013. PMID: 18023673.

7. Wang H., Yang J., Liu W., Xia H. Finite Element Analysis-Aided Design of Customized Nuss Bar in Pectus Excavatum Surgery. Ann. Thorac. Surg. 2018 Sep. 106(3). P. 938-939. doi: 10.1016/j.athoracsur.2018.01.086.

8. Xie L., Cai S., Xie L., Chen G., Zhou H. Development of a computer-aided design and finite-element analysis combined method for customized Nuss bar in pectus excavatum surgery. Sci. Rep. 2017, Jun 14. 7(1). 3543. doi: 10.1038/s41598-017-03622-y.

9. Lin K.H., Huang Y.J., Hsu H.H., Lee S.C. et al. The Role of Three-Dimensional Printing in the Nuss Procedure: Three-Dimensional Printed Model-Assisted Nuss Procedure. Ann. Thorac. Surg. 2018 Feb. 105(2). P. 413-417. doi: 10.1016/j.athoracsur.2017.09.031. Epub 2017, Dec 15. PMID: 29254650.

10. Huang Y.J., Lin K.H., Chen Y.Y., Wu T.H. et al. Feasibility and Clinical Effectiveness of Three-Dimensional Printed Model-Assisted Nuss Procedure. Ann. Thorac. Surg. 2019 Apr. 107(4). P. 1089-1096. doi: 10.1016/j.athoracsur.2018.09.021.

11. Awrejcewicz J., Luczak B. Dynamics of human thorax with Lorenz pectus bar. XXII symposium — vibrations in physical systems. Poznań-Będlewo, 2006. P. 59-64.

12. Bone mechanics handbook. Ed. by Stephen C. Cowin. March 15 2001 by CRC Press Reference. 980 p.

13. Межецкий Г.Д., Загребин Г.Г., Решетник Н.Н. Сопротивление материалов: Учебник. Под общ. ред. Г.Д. Межецкого, Г.Г. Загребина. 5-е изд. Москва, 2016. 432 с

14. Zienkiewicz O.C., Taylor R.L. The Finite Element Method for Solid and Structural Mechanics. 6th ed. Butterworth-Heinemann, 2005. 736 p.

Отримано/Received 12.01.2021
Рецензовано/Revised 29.01.2021
Прийнято до друку/Accepted 09.02.2021

V.A. Dihtiar[1], M.O. Kaminska[1], O.V. Yaresko[2]
[1]State Institution "Dnipropetrovsk Medical Academy of the Ministry of Health of Ukraine", Dnipro, Ukraine
[2]Sytenko Institute of Spine and Joint Pathology of the National Academy of Medical Sciences of Ukraine, Kharkiv, Ukraine

Mathematical calculation and coefficient value of chest shape recovery for planning thoracoplasty of pectus excavatum

Abstract. ***Background.*** Pectus excavatum is characterized by retraction of the sternum and anterior ribs of different depth and width. The formation, its prediction, calculation of chest deformity, and their study when planning thoracoplasty using the Nuss procedure for this pathology is an important problem of orthopedics and thoracic surgery. The purpose of the work was to calculate the coefficient of restoration of the chest shape by the ratio of the pectus excavatum depth and the chest size in the frontal plane before and after mathematical modeling of thoracoplasty using the Nuss procedure. ***Methods.*** To assess displacement of ribs depending on depth deformity of chest h, two models were built. The first model is a flat frame on supports, the elements of which consist of cartilaginous parts of ribs and sternum. For this model, the dependence of the force F was determined, which is necessary to correct the depth of chest deformity. The second model is a curved bar that simulates a rib, to one of the ends of which a support load is applied, calculated during the analysis of the first model. For this model, the displacement of the plate fixation point under the action of a given force was determined. To obtain more accurate results, a finite element study was performed on a chest model. ***Results.*** The correction of pectus excavatum depth without fixing plate to ribs was simulated. The displacements of rib sections in the place of plate fixation at different depths of pectus excavatum was assessed: h = 2 cm, h = 3 cm, h = 4 cm, h = 5 cm. The analysis of calculation results showed that after correction of the depth of chest deformity, its size in the frontal plane decreases. So, at the maximum deformation depth h = 5 cm, the deviation of the rib sections at the plate fixation point occurred by 2.4 cm. ***Conclusions.*** The relationship between the pectus excavatum depth and chest size in the frontal plane was established when modeling the newly formed chest form during for Nuss procedure. The coefficient of restoring the chest shape was mathematically calculated, which is 2 ($2\Delta = h$), where h is the depth of pectus excavatum. The practical significance of the coefficient is that when planning thoracoplasty and shaping plate, the distance between its lateral ends, which corresponds to the chest shape and adjoin ribs, must be reduced by ½ h (where h is the depth of pectus excavatum) before correcting the pectus excavatum full adherence to the ribs in the postoperative period.

Keywords: chest; pectus excavatum; thoracoplasty; mathematical modeling

Дегтярь В.А.[1], Каминская М.О.[1], Яресько А.В.[2]
[1]ГУ «Днепропетровская медицинская академия МЗ Украины», г. Днепр, Украина
[2]ГУ «Институт патологии позвоночника и суставов им. проф. М.И. Ситенко НАМН Украины», г. Харьков, Украина

Математический расчет и значение коэффициента восстановления формы грудной клетки при планировании торакопластики врожденной воронкообразной деформации грудной клетки

Резюме. ***Актуальность.*** Врожденная воронкообразная деформация грудной клетки характеризуется разным по глубине и ширине западением грудины и передних отделов ребер. Формообразование, его прогнозирование, расчет деформированного состояния грудной клетки и их изучение при планировании торакопластики по D. Nuss по поводу этой патологии является важной проблемой ортопедии и торакальной хирургии. ***Цель работы*** — расчет коэффициента восстановления формы грудной клетки путем соотношения глубины воронкообразной деформации и размера грудной клетки во фронтальной плоскости до и после математического моделирования торакопластики по D. Nuss. ***Материалы и методы.*** Для оценки перемещений ребер в зависимости от глубины деформации грудной клетки h были построены две модели. Первая модель представляет собой плоскую раму на опорах, элементы которой состоят из хрящевых частей ребер и грудины. Для данной модели определялась зависимость усилия F, которое необходимо для исправления глубины деформации грудной клетки. Вторая модель представляет собой изогнутый стержень, моделирующий ребро, к одному из концов которого приложена опорная нагрузка, вычисленная при анализе первой модели. Для данной модели определя-

лось перемещение точки фиксации пластины под действием заданного усилия. Для получения более точных результатов были проведены исследования методом конечных элементов на модели грудной клетки. ***Результаты.*** Моделировалась коррекция глубины воронкообразной деформации без фиксации пластины к ребрам. Была проведена оценка перемещений участков ребер в месте фиксации пластины при разной глубине воронкообразной деформации грудной клетки: h = 2–5 см. Анализ результатов расчета показал, что после коррекции глубины деформации грудной клетки происходит уменьшение ее размера во фронтальной плоскости. Так, при максимальной глубине деформации h = 5 см отклонение участков ребер в месте фиксации пластины произошло на 2,4 см. ***Выводы.*** Установлена зависимость между глубиной воронкообразной деформации и размером грудной клетки во фронтальной плоскости при моделировании новообразованной формы грудной клетки при торакопластике по D. Nuss. Математически рассчитан коэффициент восстановления формы грудной клетки, который составляет 2 ($2\Delta = h$), где h — глубина воронкообразной деформации. Практическое значение коэффициента заключается в том, что при планировании торакопластики и придании формы пластине расстояние между ее латеральными концами, которые соответствуют форме грудной клетки и прилегают к ребрам, перед коррекцией воронкообразной деформации необходимо уменьшить на 1/2 h, где h — глубина воронкообразной деформации, для полноценного прилегания к ребрам в послеоперационном периоде.

Ключевые слова: грудная клетка; воронкообразная деформация; торакопластика; математическое моделирование

УДК 616.711-006.03.04-089 *DOI: https://doi.org/10.22141/1608-1706.1.22.2021.226410*

Радченко В.О., Попов А.І., Попсуйшапка К.О., Куценко В.О., Перфільєв О.В.
ДУ «Інститут патології хребта та суглобів ім. проф. М.І. Ситенка НАМН України», м. Київ, Україна

Аналіз хірургічного лікування пацієнтів із первинними пухлинними ураженнями грудного та поперекового відділів хребта

Резюме. *Найбільш актуальними питаннями хірургічного лікування пухлин залишаються онкологічний радикалізм (обсяг оперативного лікування) й тактика відновлення опорної функції хребта.* ***Мета роботи:*** *проаналізувати результати хірургічного лікування пацієнтів із первинними пухлинами грудного й поперекового відділів хребта за відповідними оціночними шкалами.* ***Матеріали та методи.*** *Під клінічним спостереженням були 43 пацієнти з доброякісними і злоякісними первинними пухлинами й пухлиноподібними ураженнями хребта, які знаходилися на лікуванні у відділенні вертебрології Інституту патології хребта і суглобів ім. проф М.І. Ситенка НАМН України. Локалізація уражень була такою: шийний відділ хребта — 5 пацієнтів, грудний — 17, поперековий — 19, крижі — 2. Серед хворих були 22 жінки й 21 чоловік, вік пацієнтів — 18–72 роки. За патоморфологічною класифікацією первинних пухлин і пухлиноподібних уражень ВООЗ пацієнтів розподілили так: доброякісні пухлини — 26 осіб, злоякісні — 17. Результати хірургічного лікування первинних пухлин хребта аналізували з використанням шкал ASIA, SINS, Bilsky, також ураховувалася локалізація пухлин у різних сегментах хребтового стовпа.* ***Результати.*** *Оцінку результатів хірургічного лікування пухлин хребта ми проводили за такими показниками: радикальне хірургічне втручання, наявність ускладнень, динаміка неврологічних та ортопедичних порушень, наявність рецидивів пухлини й тривалість життя пацієнтів. Радикальне видалення пухлини в межах здорових тканин було досягнуте в 17 з 19 пацієнтів, у яких були показання до застосування цього методу хірургічного лікування. У 24 пацієнтів провели оперативне лікування у вигляді декомпресії хребетного каналу й часткову резекцію пухлини для відновлення опорної функції хребта. У 2 випадках досягти абластичності не вдалося.* ***Висновки.*** *За показниками шкал ASIA, SINS, Birsky установлено, що оперативне втручання при первинних пухлинах хребта є виправданим, дозволяє запобігти неврологічним ускладненням, істотно зменшує наявні неврологічні розлади, а також продовжує життя пацієнтів. Вибір обсягу хірургічного втручання, направленого на відновлення опорної функції хребта, за цими шкалами не показаний. Лікування первинних пухлин хребта повинно включати як радикальне видалення атипових тканин у межах здорових, так і паліативне лікування за показаннями. Важливе відновлення опорної функції хребта в зоні його пошкоджених сегментів.*

Ключові слова: *пухлина; хребет; хірургічне лікування*

Вступ

За даними різних авторів, первинні пухлини хребта становлять лише 3,1–16 % від усіх пухлин скелета людини, але вони є причиною суттєвого порушення якості життя пацієнтів та нерідко призводять до летального кінця через запізнену діагностику та неясність тактики хірургічного лікування [1].

Первинні пухлини хребта дуже різні за своєю морфологічною структурою, що пов'язане в першу чергу з їх походженням як із кісткової тканини, так і з окістя, судин, нервів, хрящової тканини, зв'язок [2].

Невеликі розміри тіла хребця й дуги, близькість нервових і судинних структур, великий ступінь осьового навантаження, якого зазнає хребет, обумовлюють низку особливостей діагностики та складність хірургічного лікування. У зв'язку із труднощами діагностики, особливо на початкових стадіях росту, хворих лікують від інших захворювань, базуючись

© «Травма» / «Trauma» («Travma»), 2021
© Видавець Заславський О.Ю. / Publisher Zaslavsky O.Yu., 2021

Для кореспонденції: Радченко Володимир Олександрович, доктор медичних наук, професор, ДУ «Інститут патології хребта та суглобів ім. проф. М.І. Ситенка НАМН України», вул. Пушкінська, 80, м. Харків, 61024, Україна; e-mail: volod56@hotmail.com
For correspondence: V. Radchenko, MD, PhD, Professor, State Institution "Sytenko Institute of Spine and Joint Pathology of the National Academy of Medical Sciences of Ukraine", Pushkinskaya st., 80, Kharkiv, 61024, Ukraine; e-mail: volod56@hotmail.com

на симптоматичних проявах, як у разі дегенеративних захворювань хребта, із застосуванням методів консервативного та фізіофункціонального лікування. Правильний діагноз нерідко встановлюють лише тоді, коли деструктивні процеси призводять до деформації хребта, розвитку неврологічної симптоматики. На жаль, пізнє розпізнавання пухлини ускладнює хірургічне лікування, а радикальне видалення пухлини в багатоьх випадках взагалі стає неможливим [3].

Первинні пухлини хребта, як і інших відділів скелета, розподіляють на доброякісні та злоякісні.

Серед доброякісних пухлин найбільш часто зустрічаються гемангіоми, гігантоклітинна пухлина, остеоїд-остеома та остеобластома. Серед первинно злоякісних пухлин — мієломна хвороба, злоякісна лімфома кістки, рідше — остеогенна саркома, фібросаркома [4].

Говорячи про доброякісність пухлин хребта, ми маємо на увазі лише їх морфологічні особливості. Що стосується клінічних проявів, більшість доброякісних пухлин перебігають зазвичай тяжко, викликаючи деструкцію хребця, із наступною деформацією й розвитком неврологічної симптоматики [5].

Узагалі лікування пухлин хребта є складною проблемою, це залежить від характеру пухлинного процесу, локалізації, поширення та гістогенезу пухлини.

Сучасні дослідження та власний досвід вказують, що основним методом лікування при доброякісних пухлинах є саме хірургічний, а при зло-якісних процесах застосовують комбіновані методи: хірургічне лікування у поєднанні з променевою та хіміотерапію [6].

Ураховуючи стрімкий розвиток спінальної хірургії та велику кількість сучасних досліджень щодо різноманітних оперативних доступів, на наш погляд, найбільш актуальними питаннями хірургічного лікування пухлин залишаються онкологічний радикалізм (обсяг оперативного втручання) та тактика відновлення опорної функції хребта.

Мета роботи: проаналізувати результати хірургічного лікування пацієнтів із первинними пухлинами грудного та поперекового відділів хребта із застосуванням відповідних оціночних шкал.

Матеріали та методи

Були проведені клінічні спостереження 43 пацієнтів із доброякісними та злоякісними первинними пухлинами й пухлиноподібними ураженнями хребта, які лікувалися у відділенні вертебрології Інституту патології хребта та суглобів ім. проф. М.І. Ситенка НАМН України.

За локалізацією ураження пухлин пацієнти розподілені так: шийний відділ хребта — 5 пацієнтів, грудний — 17, поперековий — 19, крижі — 2. Серед хворих були 22 жінки і 21 чоловік, вік пацієнтів — від 18 до 72 років.

Приводом для звернення був больовий синдром, що поєднувався із компресійною радикулопатією. У 16 хворих відзначалася груба неврологічна симптоматика у вигляді парезів і паралічів.

Для діагностики ми використовували такий алгоритм обстеження пацієнтів:

— клінічна діагностика: загальні дані пацієнта, анамнез життя та хвороби, клінічний симптомокомплекс;

— рентгенометрична діагностика: рентгенографія в різних проєкціях, КТ-томографія, ЯМР-томографія, ангіографія, сцинтиграфія;

— лабораторна діагностика: клінічні аналізи, біохімічні аналізи;

— патоморфологічна діагностика: передопераційна біопсія, інтраопераційна біопсія, післяопераційне дослідження препарату.

Контрастну ангіографію ми виконали 5 пацієнтам. Цей метод дослідження дозволив нам судити про ха-

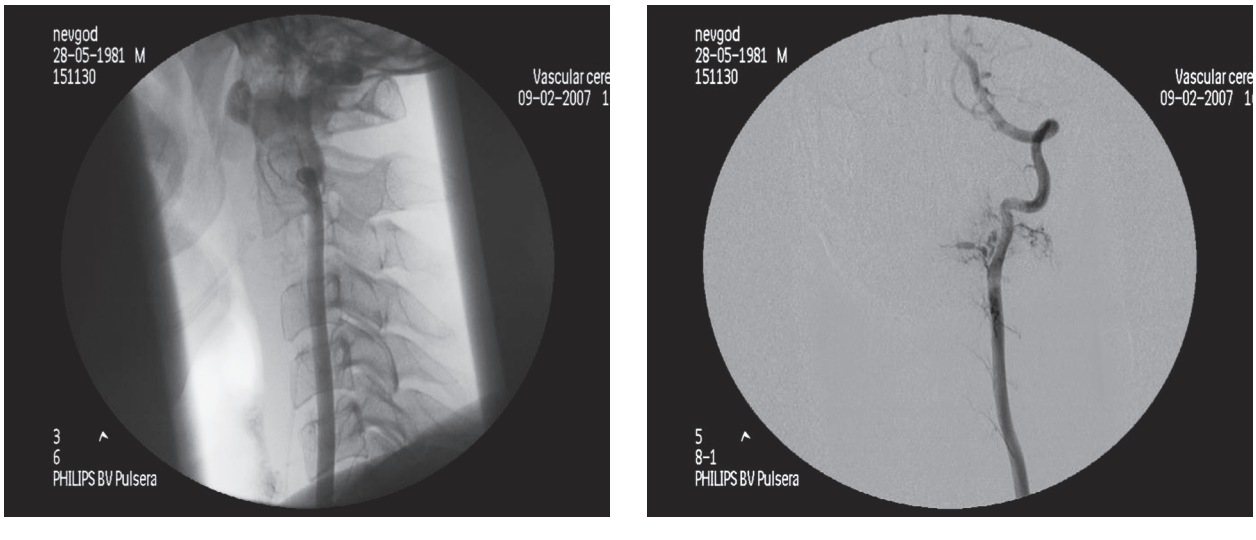

Рисунок 1. Фотовідбиток ангіограми шийного відділу хребта, хребтових артерій і судин, що живлять пухлину

рактер пухлини (судинне походження пухлини), васкуляризацію й архітектоніку судин, взаємозв'язок із магістральними судинами й оточуючими тканинами (рис. 1).

Необхідно відзначити, що ми використовували контрастну ангіографію не тільки як діагностичний, а і як лікувальний метод. У цих хворих для зменшення інтраопераційної крововтрати ми використовували тимчасову емболізацію судин, що живлять пухлину.

На підставі МРТ встановлювався ступінь епідуральної компресії спинного мозку за 6-бальною шкалою відповідно до класифікації ESCC Bilsky [7] (рис. 2) та розташування пухлин в аксіальній проєкції (рис. 3).

Неврологічний статус визначався за шкалою ASIA (табл. 1) [8, 9].

Нестабільність хребта оцінювалась за шкалою SINS (Spine Instability Neoplastic Score) [10].

Локалізація:

— 3 бали: перехідний рівень (C_0-C_2, C_7-T_2, T_{11}-L_1, L_5-S_1);
— 2 бали: мобільний сегмент (C_3-C_6, L_2-L_4);
— 1 бал: напівригідний (T_3-T_{10});
— 0 балів: ригідний (S_2-S_5).

Біль під час навантаження/при зміні положення:

— 3 бали: так;
— 2 бали: немає (періодично при натисканні);
— 1 бал: безболісно.

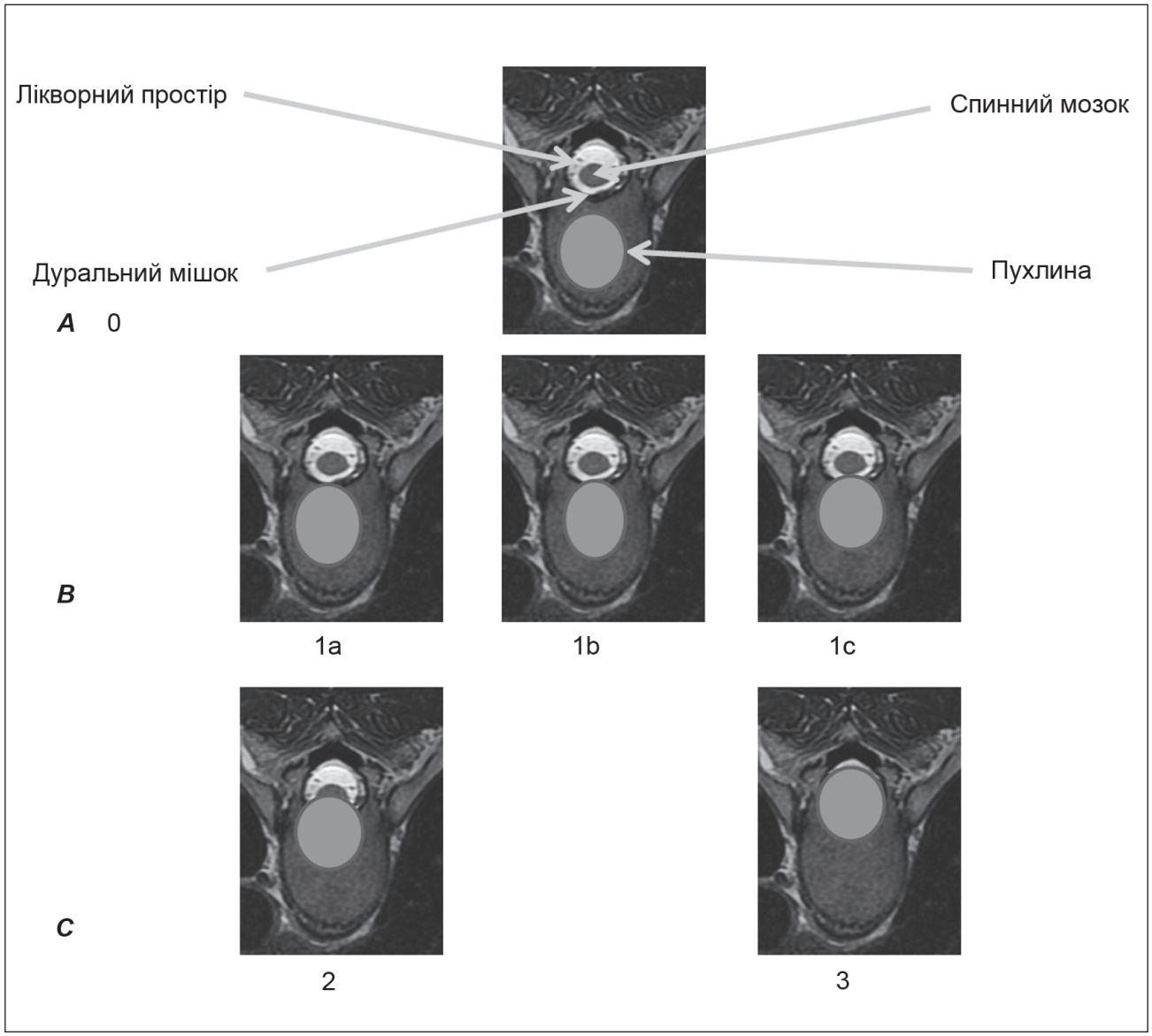

Рисунок 2. A: оцінка 0 вказує тільки на ураження кісткової тканини. B: 1a — епідуральне стискання, без деформації дурального мішка; 1b — деформація дурального мішка без залучення спинного мозку; 1c — деформація дурального мішка із залученням спинного мозку, але без стискання спинного мозку. C: 2 — компресія спинного мозку, але із видимою навколо спинномозковою рідиною; 3 — компресія спинного мозку, без видимої навколо спинномозкової рідини (за класифікацією Bilsky [7])

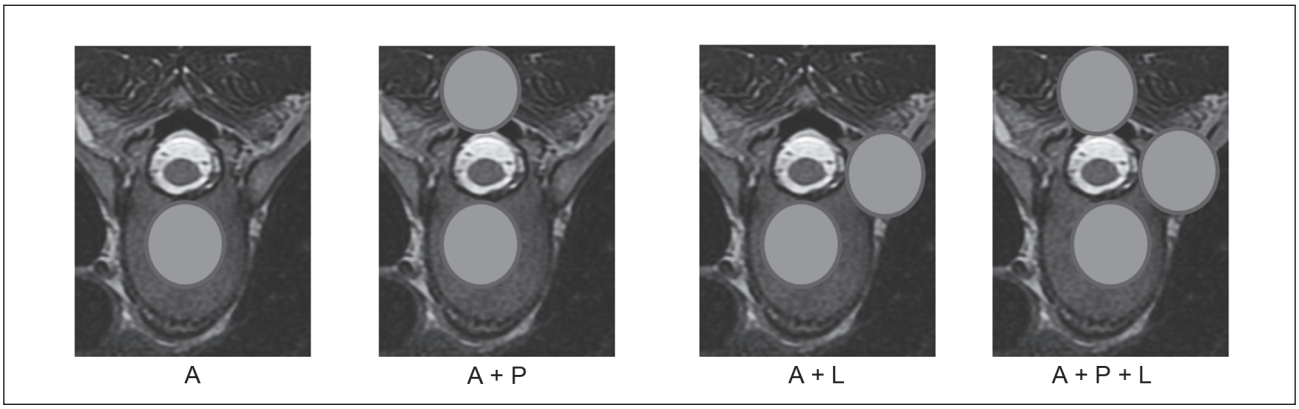

Рисунок 3. На аксіальних проєкціях хребців наведене розташування пухлин: A — передня локалізація; A + P — передня та задня локалізації; A + L — передня та латеральна локалізації; A + P + L — передня, задня та латеральна локалізації

Руйнування кістки
— 2 бали: літичне;
— 1 бал: змішане (літичне/бластичне);
— 0 балів: бластичне.
Зміни, виявлені радіологічно:
— 4 бали: підвивих/нестабільність;
— 2 бали: *de novo* деформація (кіфоз/сколіоз);
— 0 балів: збережена кривизна.
Зниження висоти тіл хребців:
— 3 бали: > 50% колапс;
— 2 бали: < 50% колапс;
— 1 бал: без колапсу, > 50 % тіла хребців залучено;
— 0 балів: нічого з вищеперерахованого.
Залучення задніх елементів (фасетки, ніжки або реберно-хребтові суглоби):
— 3 бали: двобічне;
— 1 бал: однобічне;
— 0 балів: нічого з вищеперерахованого.
Інтерпретація результатів:
— сума 1–6 балів: стабільне ураження (СУ);
— сума 7–12 балів: помірна нестабільність (ПН);
— сума 13–18: виражена нестабільність (ВН).

Після ретельного клініко-лабораторного, рентгенологічного, КТ-, МРТ-обстеження далеко не завжди вдавалося встановити точний діагноз. Тоді наступним діагностичним прийомом була пункційна біопсія.

Пункційна біопсія проведена нами на різних рівнях хребта в 41 пацієнта. Ускладнень не було. Пункційну та відкриту біопсію не слід протиставляти одна одній. У 2 пацієнтів у зв'язку із наростанням неврологічної симптоматики була проведена відкрита біопсія з експрес-діагностикою матеріалу з наступним продовженням оперативного втручання.

Результати та обговорення

За патоморфологічною класифікацією первинних пухлин та пухлиноподібних уражень ВООЗ пацієнти розподілилися так:

А. Доброякісні пухлини — 26 пацієнтів.
1. Остеоїд-остеома та остеобластома — 10 осіб.
2. Кавернозна гемангіома — 3.
3. Гігантоклітинна пухлина — 6.
4. Хордома — 4.
5. Еозинофільна гранульома — 1.
6. Аневризмальна кісткова кіста — 2.

Б. Злоякісні пухлини — 17 пацієнтів.
1. Остеогенна саркома — 2 особи.
2. Хондросаркома — 3.
3. Мієломна хвороба — 2.
4. Плазмоцитома — 6.
5. Фібросаркома — 3.
6. Ангіопірацетома — 1.

Розподіл пацієнтів за рівнем, поперечним розташуванням, бали за шкалами ASIA, Bilsky, SINS наведені в табл. 2.

Тактика лікування всіх пухлин наведена в табл. 3, 4.

Хірургічне втручання з переднього доступу було виконане в 7 пацієнтів, із заднього доступу — у 23

Таблиця 1. Шкала тяжкості порушення ASIA (American Spinal Injury Association)

A (повне)	Немає ні рухової, ні чутливої функції в крижових сегментах S_4–S_5
B (неповне)	Збережена чутливість, але відсутня рухова функція в сегментах нижче неврологічного рівня, включаючи S_4–S_5
C (неповне)	Рухова функція нижче неврологічного рівня збережена, але більше половини ключових м'язів нижче неврологічного рівня мають силу менше 3 балів
D (неповне)	Рухова функція нижче неврологічного рівня збережена, і принаймні половина ключових м'язів нижче неврологічного рівня має силу 3 бали і більше
E (норма)	Рухова і чутлива функції нормальні

пацієнтів, комбінований передньозадній доступ — у 13, причому у 8 пацієнтів використовувалось одноетапне хірургічне втручання, а в 5 — двохетапне.

Залежно від виду пухлини проводили максимально широку резекцію пухлини в межах здорових тканин за показаннями.

Стабілізація хребтових сегментів досягалася шляхом використання різних конструкцій. Вибір методу стабілізації та вибір конструкції ми базували на двох основних принципах: по-перше, можливість відновлення нормальних анатомічних відношень у хребтовому сегменті, по-друге, створення надійної та жорсткої стабілізації хребта.

Таблиця 2

Пацієнти та рівень ушкодження	Поперечне розташування				ASIA					Bilsky						SINS		
	A	A + P	A + L	A + P + L	A	B	C	D	E	0	1a	1b	1c	2	3	СУ	ПН	ВН
C_3–C_7 (4)	1	2	–	1	–	1	–	2	1	–	1	2	–	1	–	2	1	1
C_8–Th_2 (1)	–	–	–	1	–	–	1	–	–	–	–	–	1	–	–	–	1	–
Th_3–Th_{10} (15)	6	2	5	2	–	2	3	4	6	1	3	6	3	2	–	6	6	3
Th_{11}–L_1 (2)	–	1	1	–	–	1	–	1	–	–	–	1	1	–	–	–	1	–
L_2–L_5 (19)	7	2	5	5	1	4	6	2	6	5	2	2	3	4	2	7	6	6
S_1–S_3 (2)	1	–	1	–	–	1	1	–	–	–	–	1	1	–	–	2	–	–
Усього 43 пацієнти	15	7	12	9	1	9	11	9	13	6	6	12	9	7	2	17	15	10

Таблиця 3. Тактика лікування при злоякісних пухлинах хребта

Вид пухлини	Види лікування		
	Хіміотерапія	Променева терапія	Хірургічне лікування
Множинна мієлома	+	+	При наявності неврологічного дефіциту або нестабільності хребта — декомпресивно-стабілізуюча операція. При патологічному переломі — вертебропластика або кіфопластика
Плазмоцитома	+	+	
Саркома Юїнга	+	Можливо, в післяопераційному періоді	Резекція пухлини
Хондросаркома	–	–	Радикальна резекція пухлини єдиним блоком
Остеосаркома	У післяопераційному періоді +	У післяопераційному періоді +	Резекція пухлини єдиним блоком
Хондрома	–	При Mts та рецидивах	Резекція пухлини єдиним блоком

Таблиця 4. Тактика лікування при доброякісних пухлинах хребта

Вид пухлини	Види лікування			
	Променева терапія	Хіміотерапія	Емболізація	Хірургічне лікування
Гемангіома	+	–	+	1. Вертебропластика 2. Декомпресивно-стабілізуюча операція при компресії нервових структур
Остеоїд-остеома і остеобластома	–	–	–	1. Хірургічний кюретаж або радіочастотне опромінення 2. Декомпресивно-стабілізуюча операція при компресії нервових структур
Гігантоклітинна пухлина	–	–	Передопераційна	Широка резекція пухлини єдиним блоком
Хондрома	–	–	–	Хірургічна резекція пухлини
Енхондрома	–	–	–	Хірургічна резекція пухлини
Аневризмальна кісткова кіста	–	–	Передопераційна	Кюретаж або резекція пухлини

Клінічний приклад

Пацієнтка К., 18 років, надійшла в клініку патології хребта Інституту патології хребта та суглобів ім. М.І. Ситенка НАМН України з діагнозом: аневризмальна кісткова кіста хребця L_2.

Такий діагноз було встановлено на основі патоморфологічного висновку лікувальної установи, де пацієнтка знаходилася на лікуванні до надходження в інститут, там пацієнтці була виконана пункційна біопсія.

При надходженні пацієнтка скаржилась на стійкий біль у верхньопоперековому відділі хребта, обмеження його функції.

З даних анамнезу: пацієнтка вважає себе хворою протягом 2 місяців, коли вперше виникли вищезазначені скарги.

При надходженні були виконані МРТ всіх відділів хребта, КТ, проведені онкоскринінг та клініко-лабораторне дослідження.

За даними променевих методів дослідження (рентгенологічного та комп'ютерно-томографічного) визначалась великовогнищева деструкція тіла хребця L_2 з руйнуванням правої дужки й основи правого верхнього суглобового відростка. Замикальні пластинки тіла хребця збережені. Установлено попередній діагноз: літична деструкція хребця L_2, сколіотична деформація поперекового відділу хребта.

З огляду на дані клініко-рентгенологічного обстеження в пацієнтки визначені показання до двохетапного хірургічного лікування:

— I етап — відкрита біопсія, тотальна корпоректомія хребця L_2, передній міжтіловий кістково-пластичний спондилодез із використанням телескопічного кейджа й передньої конструкції фірми Stryker;

— II етап — видалення пухлини в ділянці дуги суглобового відростка. Задній спондилодез L_1-L_3 апаратом транспедикулярної фіксації.

I етап. Положення пацієнтки на лівому боці. Проведений правосторонній передньобічний доступ по лінії X ребра до передньоверхньої ості здухвинної кістки в пухлину тіла хребця в межах здорових тканин, тобто проведена тотальна корпоректомія. Тканини пошарово розсічені. Розсічена діафрагма. Мобілізовані очеревина й легені. Оголена передня поверхня тіл хребців. Мобілізовані судини. Резецовані міжхребцеві диски L_1-L_2, L_2-L_3. У тілі хребця L_2 визначається значний кістковий дефект, заповнений патологічною сіро-коричневою тканиною. Здійснена відкрита біопсія. Експрес-цитологія: гігантоклітинна пухлина. Видалена пухлина тіла хребця в межах здорових тканин, тобто проведена тотальна корпоректомія. У міжтіловий проміжок L_1-L_3 встановлений телескопічний кейдж фірми Stryker. По передній поверхні хребтового хребта на рівні L_1-L_3 встановлена передня конструкція виробництва фірми Stryker. Дренування. Тканини пошарово ушиті.

Післяопераційний період стабільний, без ускладнень. На 5-ту добу пацієнтка пересувається самостійно.

II етап. На 14-ту добу після першого етапу хірургічного втручання визначені показання до другого етапу.

Хід операції. Положення пацієнтки на животі. Проведено розріз шкіри по лінії остистих відростків L_1-L_3. Скелетовані задні структури хребтового стовпа. Після попереднього формування кісткових майданчиків транспедикулярно проведені гвинти в тіла хребців L_1-L_3. Інтраопераційно в ділянці верхнього суглобового відростка й дуги L_2-хребця визначається утворення сіро-коричневого кольору. Утворення видалене в межах здорових тканин. Монтаж транспедикулярної конструкції фірми Stryker. Дренування. Тканини пошарово ушиті.

Після патоморфологічного висновку пацієнтці встановлено остаточний діагноз: гігантоклітинна пухлина

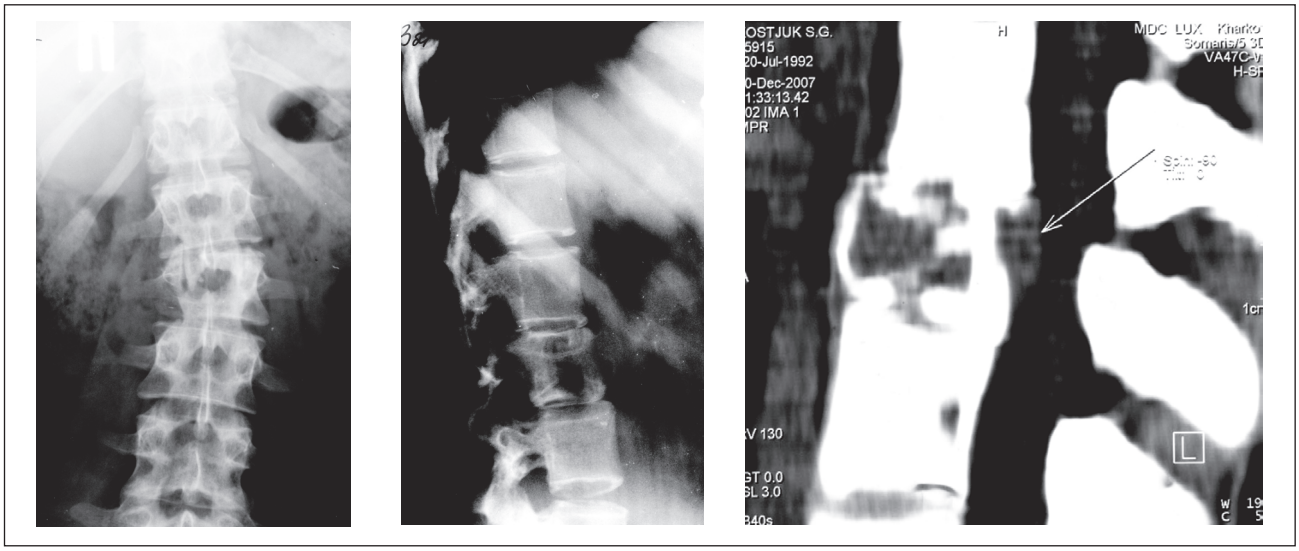

Рисунок 4. Фотовідбиток рентгенограм і комп'ютерних томограм пацієнтки К. при надходженні. Діагноз «деструкція L_2-хребця»

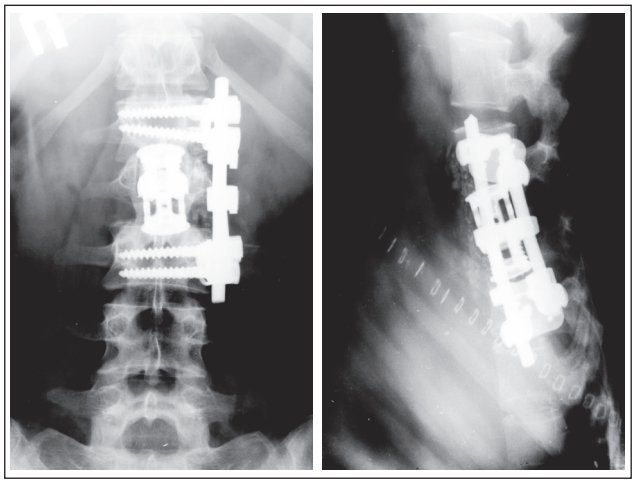

Рисунок 5. Фотовідбиток із рентгенограм пацієнтки К., операція (I етап) — тотальна корпоректомія L_2-хребця, передній міжтіловий спондилодез із використанням телескопічного кейджа і передньої конструкції фірми Stryker

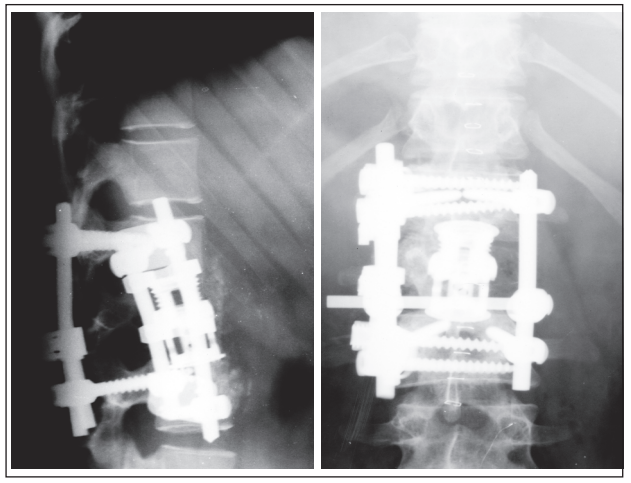

Рисунок 6. Фотовідбиток із рентгенограми пацієнтки К., операція — видалення пухлини в ділянці дуги і суглобового відростка L_2-хребця справа. Задній спондилодез L_1–L_3 апаратом транспедикулярної фіксації Stryker

хребця L_2. Післяопераційний період стабільний, без ускладнень. Пацієнтка отримала симптоматичне лікування (антибактерійна, протизапальна терапія тощо). На 2-гу добу після операції пересувається самостійно. У післяопераційний період у пацієнтки відзначається значне зменшення інтенсивності больового синдрому. На 12-ту добу після зняття швів пацієнтку в задовільному стані виписано.

Оцінку результатів хірургічного лікування пухлин хребта ми проводили за такими показниками: радикальне втручання, наявність ускладнень, динаміка неврологічних та ортопедичних порушень, наявність рецидивів пухлин і тривалість життя пацієнтів.

Неврологічні прояви за шкалою ASIA до лікування: група A — 1 пацієнт залишився без змін; група B — 5 пацієнтів з 9 перейшли до групи C, 4 залишилися без змін; група C — 7 пацієнтів з 11 перейшли до групи D, 2 — до групи E, 2 — без змін; група D — 8 пацієнтів із 9 залишились без змін, 1 перейшов до групи E; група E — у всіх випадках без неврологічних розладів у 13 пацієнтів.

До початку лікування 17 пацієнтів за шкалою SINS були у групі зі стабільним ураженням, 15 — із помірною нестабільністю, 10 — із вираженою нестабільністю. Стабілізувати та відновити опорну функцію хребта вдалося у 23 пацієнтів із помірною та вираженою нестабільністю, у 17 пацієнтів із стабільним ураженням змін не спостерігалось.

Радикальне видалення пухлини в межах здорових тканин було досягнуте в 17 із 19 пацієнтів, у яких були

Рисунок 7. Пацієтка К.; клінічний результат через 6 місяців після операції

показання до використання цього методу хірургічного лікування (табл. 3, 4), а у 24 пацієнтів провели оперативне лікування у вигляді декомпресії хребтового каналу та відновлення опорної функції хребта й часткову резекцію пухлини. У 2 випадках досягти абластичності не вдалося у зв'язку із вираженим проростанням пухлини у тверду мозкову оболонку спинного мозку в пацієнта з фібросаркомою T_{12}-хребця, а також проростання пухлиною нижньої порожнистої вени, в одного пацієнта розвинулася масивна кровотеча, що призвело до інтраопераційної смерті хворого. Це підтверджує необхідність вдосконалення й подальшої розробки методів радикального видалення пухлин хребта.

Після операції позитивний ефект щодо неврологічних порушень був відзначений у всіх пацієнтів із явищами компресійної радикулопатії, із синдромом парапарезу. Загальний стан хворих після операцій покращився. Життєдіяльність пацієнтів значно підвищилася після зняття больового синдрому й поліпшення опорної функції хребта.

У 3 пацієнтів із компресійно-ішемічною мієлопатією з синдромом параплегії в неврологічному статусі в ранньому післяопераційному періоді не було змін.

Ускладнення, що виникли при радикальному видаленні пухлини хребта, ми розділили на дві групи: ускладнення під час оперативного втручання та післяопераційні ускладнення. З інтраопераційних ускладнень мала місце кровотеча з судин, що живлять пухлину, при видаленні ангіосаркоми хребця C_5. Застосовувалися механічні методи гемостазу: тампонада, коагуляція судин, віск, гемостатична губка; проводилось ретельне поповнення крововтрати. У післяопераційному періоді в наших пацієнтів відзначалися затримка сечовипускання, парез кишечника, які після проведення відповідного лікування були усунуті.

Терміни спостереження хворих становили від 3 до 18 місяців. Прогресування захворювання після видалення пухлини відзначалося в однієї хворої з остеосаркомою хребця L_1. Рецидив пухлини, а саме хордоми хребця L_4, відзначався так само в одного пацієнта, який у подальшому був вдало прооперований повторно.

Тривалість життя у зазначеній групі пацієнтів буде проаналізована в подальшому. Пацієнтам за показаннями проводилася додаткова протипухлинна терапія з використанням променевих та медикаментозних методів.

Висновки

1. У всіх пацієнтів із первинними пухлинними ураженнями грудного та поперекового відділів хребта необхідно проводити ранню та повноцінну передопераційну діагностику, що включає клінічне, рентгенологічне, комп'ютерно-томографічне, магнітно-резонансне, остеосцинтиграфічне й ультразвукове обстеження, ангіографічне обстеження з можливою тимчасовою емболізацією судин, що живлять пухлину, лабораторне та патоморфологічне обстеження.

2. За показниками шкал ASIA, SINS, Birsky встановлено, що оперативне втручання з первинними пухлинами хребта є виправданим, дозволяє запобігти неврологічним ускладненням, покращити стан за наявності неврологічних розладів, а також подовжити життя пацієнтів. Вибір обсягу хірургічного втручання, спрямованого на відновлення опорної функції хребта, за даними цих шкал не відображений.

3. Хірургічне лікування первинних пухлин хребта має включати як радикальне видалення атипових тканин у межах здорових, так і паліативне лікування за показаннями. Важливе відновлення опорної функції хребта в зоні ушкоджених сегментів хребта.

Конфлікт інтересів. Автори заявляють про відсутність конфлікту інтересів та власної фінансової зацікавленості при підготовці даної статті.

Список літератури

1. Zhenhua Zhou, Xudong Wang, Zhipeng Wu, Wending Huang, Jianru Xiao. Epidemiological characteristics of primary spinal osseous tumors in Eastern China. World Journal of Surgical Oncology. 2017. 15. 73. doi: 10.1186/s12957-017-1136-1. PMCID: PMC5379532. PMID: 28376922.

2. Ciftdemir M., Kaya M., Selcuk E., Yalniz E. Tumors of the spine. World J. Orthop. 2016. 7. 109-16. doi: 10.5312/wjo.v7.i2.109. [PMC free article] [PubMed] [CrossRef] [Google Scholar].

3. Williams R., Foote M., Deverall H. Strategy in the Surgical Treatment of Primary Spinal Tumors. Global Spine J. 2012 Dec. 2(4). 249-266. Published online 2012 Nov 27. doi: 10.1055/s-0032-1329886. PMCID: PMC3864485. PMID: 24353976.

4. Попов А.І. Пункційна біопсія в діагностиці новоутворень грудного та поперекового відділів хребта. Ортопедия, травматология и протезирование. 2018. 2(611). 44-48.

5. Корж Н.А., Попов А.И. Основные принципы диагностики и лечения опухолей позвоночника. Здоровье Украины. 2010. 3. 41-42.

6. Ciftdemir M., Kaya M., Selcuk E., Yalniz E. Tumors of the spine. World J. Orthop. 2016 Feb 18. 7(2). 109-116. Published online 2016 Feb 18. doi: 10.5312/wjo.v7.i2.109. PMCID: PMC4757655. PMID: 26925382.

7. Bilsky M.H., Laufer I., Fourney D.R. et al. Reliability analysis of the epidural spinal cord compression scale. J. Neurosurg. Spine. 2010. 13. 324-328.

8. American Spinal Injury Association. Reference Manual for the International Standards for Neurological Classification of Spinal Cord Injury. Chicago, IL: American Spinal Injury Association, 2003.

9. International Standards for Neurological Classification of Spinal Cord Injury (ISNCSCI). Available from http://www.asiaspinalinjury.org/elearning/ISNCSCI.php.

10. Fisher C.G., Dipaola C.P., Ryken T.C. et al. A novel classification system for spinal instability in neoplastic disease: an evidencebased approach and expert consensus from the Spine Oncology Study Group. Spine. 2010. 35(22). E1221-E1229.

Отримано/Received 15.01.2021
Рецензовано/Revised 29.01.2021
Прийнято до друку/Accepted 05.02.2021

V.O. Radchenko, A.I. Popov, K.O. Popsuishapka, V.O. Kutsenko, O.V. Perfiliev
State Institution "Sytenko Institute of Spine and Joint Pathology of the National Academy of Medical Sciences of Ukraine", Kharkiv, Ukraine

Analysis of surgical treatment of patients with primary tumors of the thoracic and lumbar spine

Abstract. Oncological radicalism (the scope of surgical treatment) and restoration of the supporting function of the spine remain the most pressing issues of surgical treatment for tumors. Purpose of the work: to analyze the outcomes of surgical treatment of patients with primary tumors of the thoracic and lumbar spine based on the appropriate rating scales. ***Materials and methods.*** Forty-three patients, 22 women and 21 men aged 18 to 72 years, with benign and malignant primary tumors and tumor-like lesions of the spine were examined; they were treated at the Department of vertebrology of the Sytenko Institute of Spine and Joint Pathology of the National Academy of Medical Sciences of Ukraine. Localization of the lesions was as follows: cervical spine — 5 patients, thoracic — 17, lumbar — 19, sacrum — 2. According to the pathomorphological classification of primary tumors and tumor-like lesions of the World Health Organization, the patients were divided into those with benign (n = 26) and malignant (n = 17) tumors. The results of surgical treatment for primary spinal tumors were analyzed using the American Spinal Injury Association (ASIA) scale, Spinal Instability Neoplastic Score (SINS), Bilsky scale; the localization of tumors in different segments of the spinal column was considered as well. ***Results and discussion.*** We evaluated the outcomes of surgical treatment of spinal tumors for the following indications: radical surgery, the presence of complications, the dynamics of neurological and orthopedic disorders, the presence of tumor recurrence and the life expectancy of patients. Radical tumor resection within healthy tissues was performed in 17 of 19 patients, who had indications for the use of this method. Twenty-four patients underwent surgical treatment in the form of decompression of the spinal canal and partial tumor resection to restore the supporting function of the spine. In 2 cases, ablasticity was not achieved. ***Conclusions.*** According to the ASIA, SINS, Birsky scales, it was found that surgical intervention in primary tumors of the spine is justified, it prevents neurological complications, significantly reduces existing neurological disorders, and prolongs the life of patients. The choice of the scope of surgical intervention aimed at restoration of the supporting function of the spine according to these scales is not shown. Treatment of primary tumors of the spine should include both radical removal of atypical tissues within the healthy tissues and palliative treatment if indicated. It is important to restore the supporting function of the spine in the area of its damaged segments.

Keywords: tumor; spine; surgical treatment

Радченко В.А., Попов А.И., Попсуйшапка К.А., Куценко В.А., Перфильев А.В.
ГУ «Институт патологии позвоночника и суставов им. проф. М.И. Ситенко НАМН Украины», г. Киев, Украина

Анализ хирургического лечения пациентов с первичными опухолевыми поражениями грудного и поясничного отдела позвоночника

Резюме. Наиболее актуальными вопросами хирургического лечения опухолей остаются онкологический радикализм (объем оперативного лечения) и тактика восстановления опорной функции позвоночника. ***Цель работы:*** проанализировать результаты хирургического лечения пациентов с первичными опухолями грудного и поясничного отделов позвоночника с использованием соответствующих оценочных шкал. ***Материалы и методы.*** Под клиническим наблюдением были 43 пациента с доброкачественными и злокачественными первичными опухолями и опухолеподобными поражениями позвоночника, которые проходили лечение в отделении вертебрологии Института патологии позвоночника и суставов им. проф. М.И. Ситенко НАМН Украины. Локализация поражений была такой: шейный отдел позвоночника — 5 пациентов, грудной — 17, поясничный — 19, крестец — 2. Среди больных были 22 женщины и 21 мужчина, возраст пациентов — 18–72 года. В соответствии с патоморфологической классификацией первичных опухолей и опухолеподобных поражений ВОЗ пациенты распределились следующим образом: доброкачественные опухоли — 26 пациентов, злокачественные — 17. Результаты хирургического лечения первичных опухолей позвоночника проанализированы с использованием шкал ASIA, SINS, Bilsky, также учитывалась локализация опухолей в различных сегментах позвоночного столба. ***Результаты.*** Результаты хирургического лечения опухолей позвоночника мы оценивали по следующим показателям: радикальное хирургическое вмешательство, наличие осложнений, динамика неврологических и ортопедических нарушений, наличие рецидивов опухоли и продолжительность жизни пациентов. Радикальное удаление опухоли в пределах здоровых тканей было достигнуто у 17 из 19 пациентов, у которых были показания для использования данного метода хирургического лечения. У 24 пациентов провели оперативное лечение в виде декомпрессии позвоночного канала и частичную резекцию опухоли для восстановления опорной функции позвоночника. В 2 случаях достичь абластичности не удалось. ***Выводы.*** На основании данных шкал ASIA, SINS, Birsky установлено, что оперативное вмешательство при первичных опухолях позвоночника является оправданным, позволяет предотвратить неврологические осложнения, существенно уменьшить существующие неврологические расстройства, а также продлить жизнь пациентов. Выбор объема хирургического вмешательства, направленного на восстановление опорной функции позвоночника, по данным этих шкал не показан. Хирургическое лечение первичных опухолей позвоночника должно включать как радикальное удаление атипичных тканей в рамках здоровых, так и паллиативное лечение по показаниям. Важно восстановление опорной функции позвоночника в зоне поврежденных сегментов позвоночника.

Ключевые слова: опухоль; позвоночник; хирургическое лечение

УДК (616.728.2-007.2:616.831-009.11-053.2):616-07/08(043.5) *DOI: https://doi.org/10.22141/1608-1706.1.22.2021.226411*

Гошко В.Ю., Науменко Н.О., Яцуляк М.Б., Чеверда А.І., Немеш М.М., Марциняк С.М.
ДУ «Інститут травматології та ортопедії НАМН України», м. Київ, Україна

Обґрунтування способу визначення клініко-рентгенограмометричних показників кульшового суглоба в пацієнтів із ДЦП

Резюме. ***Актуальність.*** *Труднощі діагностики, які виникають при виборі лікувально-профілактичних заходів, направлених на запобігання підвивиху, вивиху і контрактур у кульшовому суглобі в пацієнтів із дитячим церебральним паралічем, є актуальним об'єктом досліджень.* ***Мета дослідження:*** *покращити результати діагностики патології кульшового суглоба шляхом встановлення об'єктивних рентгенограмометричних показників.* ***Матеріали та методи.*** *Загальна кількість пацієнтів становила 20 (40 суглобів): 10 хлопчиків та 10 дівчаток, вік яких коливався від 3 до 15 років. Було прооперовано 16 суглобів. Рентгенограмометрично визначали: шийково-діафізарний кут (ШДК) і торсію стегна проєкційні й істинні за Ковалем (за допомогою таблиць), ацетабулярний кут та кут нахилу западини (кут Шарпа). Клінічно визначали торсію стегна за Ruwe. Інтраопераційно визначали торсію власним способом (патент № a200512793). Усіх пацієнтів обстежували власним способом (патент № 137567).* ***Результати.*** *За допомогою критерію Стьюдента для незалежних вибірок було проведено порівняння показників кульшового суглоба і виявлено вірогідні відмінності між ШДК у стандартній укладці і ШДК в укладці власним способом ($p < 0,05$), а також між ШДК у стандартній укладці і ШДК істинним за Ковалем ($p < 0,05$). За критерієм Фішера встановлено, що торсія за Ruwe і торсія за Ковалем вірогідно відрізняються ($p < 0,05$): Fемп 1,87 > Fкр 1,7. За допомогою методу «відношення шансів» ми визначили, що чутливість вимірювання торсії за Ruwe дорівнює 0,7, специфічність вимірювання торсії за Ruwe — 0,83 (OR 11,67, ДІ 1,94–70,18), що свідчить про те, що шанс отримати збігання, вимірюючи торсію за Ruwe, в 11,67 раза більший, ніж за Ковалем, порівняно з інтраопераційними даними. Точно визначена величина торсії стегна за Ruwe забезпечує отримання істинних показників стану кульшового суглоба власним способом.* ***Висновки.*** *Власний спосіб забезпечує визначення об'єктивних клініко-рентгенограмометричних (діагностичних) показників у пацієнтів із патологією кульшового суглоба. При виконанні однієї рентгенограми можна визначити всі основні параметри кульшового суглоба (торсія стегна, ШДК, кут Віберга, індекс Реймерса, індекс вертикальної міграції, ацетабулярний кут, кут нахилу западини) і стандартизувати обстеження пацієнтів із дитячим церебральним паралічем, які підлягають скринінгу протягом всього періоду їх розвитку. Таким способом можна отримати рентгенограмометричні показники в пацієнтів із вираженими нервово-м'язовими розладами (III і IV GMFCS).*

Ключові слова: *дитячий церебральний параліч; кульшовий суглоб; торсія стегна; шийково-діафізарний кут; рентгенограмометричні показники*

Вступ

На сьогодні основним доступним методом у діагностиці патології кульшового суглоба є рентгенометричне обстеження. Коректність укладки пацієнта при рентгенографії часто справляє вирішальний вплив на об'єктивну оцінку рентгенограмометричних параметрів кульшового суглоба та вибір тактики лікування. Параметри укладки в передньозадній проєкції для вимірювання шийково-діафізарного кута (ШДК) та торсійні знімки є загальноприйнятими, але в більшості пацієнтів із дитячим церебральним паралічем (ДЦП) виконання їх неможливе через обмеження рухів та контрактури в кульшових суглобах. Це може стати вирішальним фактором

© «Травма» / «Trauma» («Travma»), 2021
© Видавець Заславський О.Ю. / Publisher Zaslavsky O.Yu., 2021

Для кореспонденції: Яцуляк Михайло Богданович, очний аспірант, ДУ «Інститут травматології та ортопедії НАМН України», вул. Бульварно-Кудрявська, 27, м. Київ, 01601, Україна; e-mail: myhail52368@gmail.com
For correspondence: Mykhailo Yaculiak, postgraduate student, State Institution "Institute of Traumatology and Orthopaedics of the NAMS of Ukraine", Bulvarno-Kudriavska st., 27, Kyiv, 01601, Ukraine; e-mail: myhail52368@gmail.com

подальших діагностичних, прогностичних, а отже, і лікувальних помилок.

Мета дослідження: покращити результати діагностики патології кульшового суглоба в пацієнтів із ДЦП шляхом встановлення об'єктивних клініко-рентгенограмометричних параметрів кульшового суглоба.

Матеріали та методи

Подані нами дані базуються на вивченні клінічних випадків 20 пацієнтів (10 хлопчиків і 10 дівчаток; 40 суглобів). Було прооперовано 16 суглобів: проведені корекційні остеотомії проксимального відділу стегнової кістки. Усі пацієнти з ДЦП лікувались в Інституті травматології та ортопедії НАМНУ в період із 2018 по 2020 рік із патологією кульшових суглобів. Стать пацієнта не враховувалась, оскільки попередні дослідження не повідомляли про значущі відмінності між статями [1]. Середній вік пацієнтів становив 9,15 ± 0,57 року (від 3 до 15 років). За шкалою GMFCS 2–4-й рівень. Вибірка в цьому дослідженні складалась в основному з пацієнтів зі спастичним тетрапарезом (13 пацієнтів), спастичним парапарезом (3 пацієнти) та геміпарезом (4 пацієнти).

Усім пацієнтам виконувались клінічна оцінка торсії стегна за Ruwe [2], стандартна передньозадня рентгенограма кульшових суглобів. Обстежували хворих власним способом (ВС) (патент № 137564). Також усім пацієнтам виконували торсійні знімки за Ковалем (положення касети під кутом 45°) [3]. Слід зазначити, що в дане дослідження увійшли тільки ті пацієнти, у яких не було значного обмеження рухів та контрактур кульшових суглобів і виконання торсійних знімків за Ковалем було можливим. Параметри кульшового суглоба (ШДК і торсія), отримані в стандартних укладках (СУ), були проєкційними, істинні параметри ми отримували за допомогою таблиць [3].

За рентгенограмами, виконаними ВС, ми отримували істинні параметри кульшового суглоба. Формула способу визначення клініко-рентгенограмометричних показників кульшового суглоба в пацієнтів із ДЦП: спосіб передбачає поєднання клінічних та рентгенологічних методів та їх взаємозв'язок, що дає можливість отримати рентгенометричні показники, які знаходяться в різних площинах при виконанні тільки однієї рентгенограми кульшових суглобів пацієнту в передньозадній проєкції в положенні лежачи на животі. Пацієнт лягає на живіт. Колінні суглоби згинають під кутом 90° та виконують внутрішню ротацію стегон з усуненням торсії стегнової кістки так, щоб шийка стегнової кістки була розміщена паралельно до столу. Для цього ліва рука експерта використовується для пальпації великого вертлюга, а права рука виконує внутрішню ротацію стегна. У певний момент ротації експерт лівою рукою відмічає максимальну пальпацію великого вертлюга, що свідчить про його найбільш латеральне положення. Фіксація кінцівок із внутрішньою ротацією стегон та вимірюванням торсії стегнової кістки здійснюється за допомогою розробленої нами ортопедичної приставки (патент на винахід № 122629 та корисну модель № 140346). Фіксуємо клінічну оцінку торсії стегнових кісток. Виконуємо рентгенограму кульшових суглобів у даному положенні, за якою встановлюємо істинні параметри кульшового суглоба [4].

У 16 прооперованих суглобах торсію стегнової кістки вимірювали інтраопераційно власним способом (патент № a200512793) (рис. 1а, б) [5].

Ураховуючи особливості досліджуваної нозології, ми проаналізували в стандартній передньозадній проєкції (де пацієнт лежить на спині) та при укладці ВС

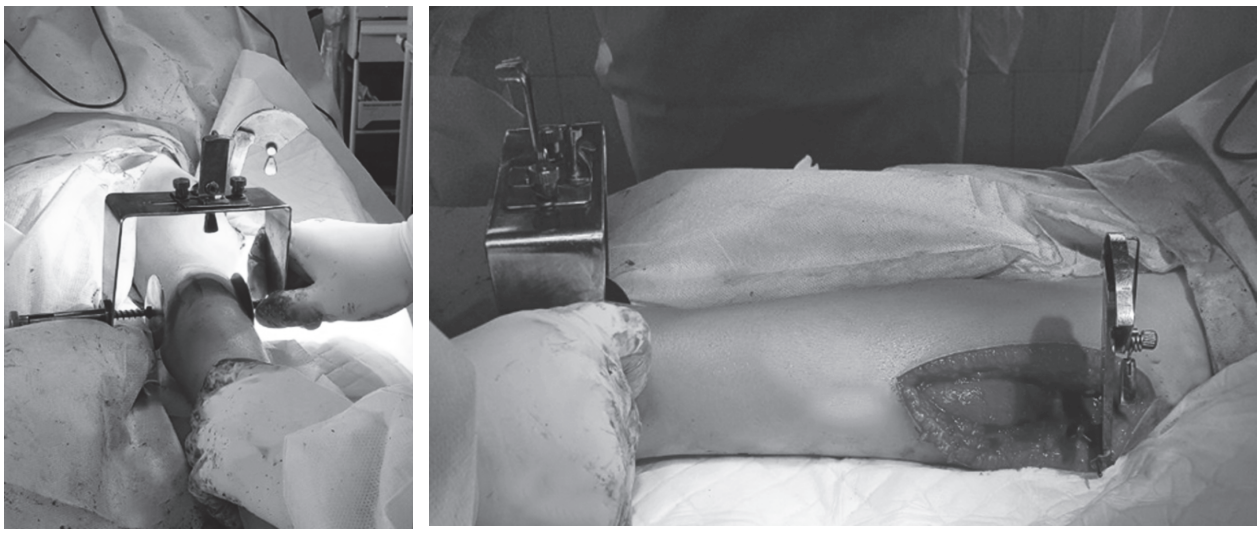

а *б*

Рисунок 1. Спосіб визначення величини кута торсії шийки стегнової кістки та пристрій для його здійснення (патент № a200512793)

(положення пацієнта на животі) показники кульшової западини (ацетабулярний кут (АК) та кут нахилу западини), величина яких є сталою і не має змінюватись залежно від способу укладки для виконання рентгенограми кульшових суглобів у передньозадній проєкції.

У цьому дослідженні ми не розглядали інших параметрів кульшового суглоба (кут Віберга, індекс Реймерса, індекс вертикальної міграції та ін.), хоча наш спосіб дозволяє це робити і такі дослідження проводяться, а їх результати будуть опубліковані в наступних роботах.

Розрахунки здійснювалися за допомогою статистичної програми Statistica 10.0 by StatSoft Inc. of USA. Використовували критерій Стьюдента (T-test) для незалежних вибірок, критерій Фішера, непараметричний метод Краскела — Уолліса, метод «відношення шансів».

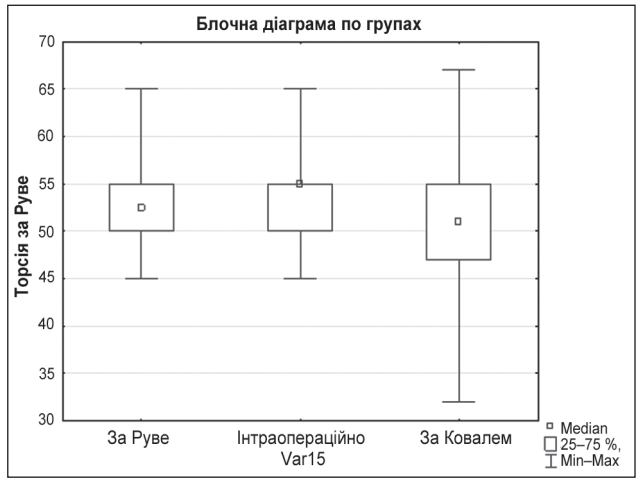

Рисунок 2. Показники торсії стегнової кістки, виміряні різними способами

Результати та обговорення

Було проведено перевірку на нормальність, тому ми використали параметричну статистику. У дослідженні брали участь 20 дітей (40 суглобів). Порівнювали параметри кульшового суглоба, отримані в різних укладках, а також істинні параметри, отримані різними способами. ШДК: у СУ, істинний власним способом та істинний за Ковалем (за допомогою таблиці); торсія: за Ruwe, істинна за Ковалем та виміряна інтраопераційно; АК та кут нахилу западини (кут Шарпа) СУ та ВС.

Середні показники ШДК у СУ — 149,12 ± 1,21 (130,50–164,18), середні показники ШДК ВС — 136,76 ± 0,86 (123,25–148,20), середній ШДК за Ковалем — 138,25 ± 0,97 (122,00–150,00), торсія за Ruwe — 47,75 ± 1,49 (25,00–65,00), торсія за Ковалем — 46,97 ± 2,04 (7,00–67,00), АК у СУ — 17,46 ± 1,30 (3,32–38,09), АК ВС — 18,25 ± 1,29 (3,76–38,98), кут Шарпа в СУ — 49,15 ± 0,77 (39,50–59,41), кут Шарпа ВС — 47,7 ± 0,78 (37,99–64,00).

За допомогою критерію Стьюдента для незалежних вибірок було проведено порівняння і не виявлено вірогідних відмінностей між торсією за Ruwe і торсією за Ковалем ($p > 0,05$, $p = 0,76$). Також не виявлено вірогідних відмінностей між середніми АК у СУ і АК ВС ($p > 0,05$, $p = 0,66$), кутом Шарпа в СУ і кутом Шарпа ВС ($p > 0,05$, $p = 0,62$) та ШДК ВС і ШДК за Ковалем ($p > 0,05$, $p = 0,25$). Було виявлено вірогідні відмінності між ШДК в СУ і ШДК ВС ($p < 0,05$) та ШДК у СУ і ШДК за Ковалем ($p < 0,05$).

Додатково проводили дослідження за критерієм Фішера та встановили, що вірогідно не відрізняються ШДК ВС і ШДК за Ковалем ($p > 0,05$): Fкр 1,7 > Fемп 1,26; АК у СУ і АК ВС ($p > 0,05$): Fкр 1,7 > Fемп 1,01; кут Шарпа в СУ і кут Шарпа ВС ($p > 0,05$): Fкр 1,7 > Fемп 1,03, а торсія за Ruwe і Ковалем вірогідно відрізняються ($p < 0,05$): Fемп 1,87 > Fкр 1,7.

Для наступного дослідження було відібрано 16 суглобів, на яких вимірювали торсію за Ruwe, Ковалем та проводили інтраопераційне вимірювання торсії власною методикою. Непараметричним методом Краскела — Уолліса — порівняння ≥ 3 незалежних груп (замість One-way ANOVA); методика вимірювання торсії суттєво не впливає на числове значення торсії: H (2, N = 48) = 1,21, p = 0,54.

Графічне зображення (рис. 2) демонструє значну варіабельність торсії стегнової кістки, виміряної за Ковалем, порівняно з торсією, виміряною за Ruwe, та торсією, встановленою інтраопераційно.

За допомогою методу «відношення шансів» нами встановлено чутливість вимірювання торсії за Ruwe — Se = 0,7, специфічність вимірювання торсії за Руве — Sp = 0,83 (OR 11,67, ДІ 1,94–70,18), що свідчить про те, що шанс отримати збігання, вимірюючи торсію за Ruwe, в 11,67 раза більший, ніж за Ковалем, порівняно з інтраопераційними даними.

Наш спосіб не враховує ексцентрично розташований епіфіз головки стегнової кістки, що не є рідкістю у хворих на церебральний параліч [6].

Ураховуючи положення пацієнтів на животі при виконанні рентгенограми власним способом, ми провели аналіз параметрів кульшового суглоба, величина яких є сталою (ацетабулярний кут та кут нахилу западини), але можна отримати хибні результати, залежно від нахилу таза в сагітальній площині. Статистично доведено, що ацетабулярний кут та кут нахилу западини в стандартній укладці та укладці власним способом вірогідно не відрізняються. Ці дослідження дають можливість стверджувати, що спосіб можна використовувати для отримання рентгенограмометричних параметрів кульшової западини. Ацетабулярний кут та кут нахилу западини будуть такими, як при стандартній передньозадній укладці.

Вимірювання торсії стегна власним способом добре корелює з інтраопераційними вимірами і є більш точним, ніж зазвичай використовувані рентгенограмометричні методи в пацієнтів із ДЦП. Точна величина торсії стегна дає нам можливість отримати вірогідні дані істинних ШДК в укладці власним способом. Про-

ведення рентгенограмометричного дослідження власним способом є вдосконаленням клінічної методики оцінки торсії за Ruwe.

Висновки

1. Власний спосіб забезпечує визначення істинних клініко-рентгенограмометричних (діагностичних) параметрів кульшового суглоба та дає можливість стандартизувати обстеження пацієнтів із дитячим церебральним паралічем, які підлягають скринінгу протягом усього періоду їх розвитку.

2. При виконанні однієї рентгенограми можна визначити всі основні параметри кульшового суглоба (торсія стегна, ШДК, кут Віберга, індекс Реймерса, індекс вертикальної міграції, ацетабулярний кут, кут нахилу западини) на відміну від інших способів, коли потрібно виконання трьох і більше рентгенограм, що значно знижує променеве навантаження на пацієнта.

3. Тільки таким способом можна отримати рентгенограмометричні показники в пацієнтів із вираженими нервово-м'язовими розладами (III і IV GMFCS).

Конфлікт інтересів. Автори заявляють про відсутність конфлікту інтересів при підготовці даної статті.

Список літератури

1. Upadhyay S.S., Burwell R.G., Moulton A., Small P.G., Wallace W.A. Femoral anteversion in healthy children. Application of a new method using ultrasound. J. Anat. 1990 Apr. 169. 49-61. PMID: 2200768; PMCID: PMC1256956.

2. Ruwe P.A., Gage J.R., Ozonoff M.B., DeLuca P.A. Clinical determination of femoral anteversion. A comparison with established techniques. J. Bone Joint Surg. Am. 1992 Jul. 74(6). 820-830. PMID: 1634572.

3. Коваль Д.Е. Торсія стегнової кістки в нормі і при вродженому вивиху стегна [дисертація]. Київ: ДУ «Інститут травматології та ортопедії НАМН України», 1965. 119. 186 с.

4. Гошко В.Ю., Науменко Н.О., Чеверда А.І., Яцуляк М.Б., Немеш М.М., винахідники; ДУ «Інститут травматології та ортопедії НАМН України», патентовласник. Спосіб визначення клініко-рентгенограмометричних показників кульшового суглоба у пацієнтів з патологією кульшового суглоба. Патент України № 137567. 2019, жов. 25.

5. Гошко В.Ю., Дубравський В.В., винахідники; ДУ «Інститут травматології та ортопедії НАМН України», патентовласник. Спосіб визначення величини кута торсії шийки стегнової кістки та пристрій для його здійснення. Патент України № a200512793. 2008, січ. 10.

6. Chung C.Y., Lee K.M., Park M.S., Lee S.H., Choi I.H., Cho T.J. Validity and reliability of measuring femoral anteversion and neck-shaft angle in patients with cerebral palsy. J. Bone Joint Surg. Am. 2010 May. 92(5). 1195-1205. doi: 10.2106/JBJS.I.00688. PMID: 20439666.

Отримано/Received 05.02.2021
Рецензовано/Revised 17.02.2021
Прийнято до друку/Accepted 22.02.2021

V.Yu. Hoshko, N.O. Naumenko, M.B. Yatsuliak, A.I. Cheverda, M.M. Nemesh, S.M. Martsyniak
State Institution "Institute of Traumatology and Orthopaedics of the National Academy of Medical Sciences of Ukraine", Kyiv, Ukraine

Substantiation of the method for determining the clinical and radiographic parameters of the hip joint in patients with cerebral palsy

Abstract. ***Background.*** The difficulties of diagnosis that arise when choosing therapeutic measures aimed at preventing subluxation, dislocation, and contractures of the hip joint in patients with cerebral palsy are a topical object of the research. The purpose was to improve the results of the diagnosis of the hip joint pathology by establishing objective radiographic parameters. ***Materials and methods.*** The total number of patients was 20 (40 joints), 10 boys and 10 girls aged 3 to 15 years. Sixteen joints were operated. Radiographically, we have determined neck-shaft angle and torsion of the thigh, projection and true according to Koval (using tables), acetabular angle, angle of inclination (Sharpe's angle). Hip torsion was determined clinically according to Ruwe. Torsion was evaluated intraoperatively in our own way (patent No. a200512793). All patients were examined using our method (patent No. 137567). ***Results.*** Using the Student's t-test for independent samples, the parameters of the hip joints were compared and significant differences were found between the neck-shaft angle in the standard position and the neck-shaft angle in our own position ($p < 0.05$), as well as between the neck-shaft angle in the standard position and the neck-shaft angle true according to Koval ($p < 0.05$). According to Fisher's test, it was found that the torsion according to Ruwe and the torsion according to Koval are significantly different ($p < 0.05$): Femp 1.87 > Fkr 1.7. Using the method of odds ratio (OR), we determined that the sensitivity of torsion measurement by Ruwe was 0.7, the specificity of torsion measurement by Ruwe was 0.83 (OR = 11.67, confidence interval [1.94–70.18]) indicating that the chance of getting a coincidence by measuring torsion by Ruwe is 11.67 times higher than according to Koval, compared with intraoperative data. A well-defined amount of torsion of the thigh according to Ruwe provides true indicators of the hip joint using our own method. ***Conclusions.*** The own method provides the determination of objective clinical and radiographic (diagnostic) parameters in patients with pathology of the hip joint. When performing one roentgenogram, it is possible to define all basic parameters of the hip joint (torsion of the hip, neck-shaft angle, Wiberg's angle, Reimers' index, index of vertical migration, acetabular angle, angle of inclination) and to standardize examinations of patients with cerebral palsy who are subject to screening throughout the whole period of their development. In this way, you can get radiographic indicators of patients with severe neuromuscular disorders (Gross Motor Function Classification System levels III and IV).

Keywords: cerebral palsy; hip joint; hip torsion; neck-shaft angle; radiographic indicators

Гошко В.Ю., Науменко Н.А., Яцуляк М.Б., Чеверда А.И., Немеш Н.Н., Марциняк С.М.
ГУ «Институт травматологии и ортопедии НАМН Украины», г. Киев, Украина

Обоснование способа определения клинико-рентгенограммометрических показателей тазобедренного сустава у пациентов с ДЦП

Резюме. ***Актуальность.*** Трудности диагностики, которые возникают при выборе лечебно-профилактических мероприятий, направленных на предупреждение подвывиха, вывиха и контрактур в тазобедренном суставе у пациентов с детским церебральным параличом, являются актуальным объектом исследований. ***Цель исследования:*** улучшить результаты диагностики патологии тазобедренного сустава путем установления объективных рентгенограммометрических показателей. ***Материалы и методы.*** Общее количество пациентов составило 20 (40 суставов): 10 мальчиков и 10 девочек, возраст которых колебался от 3 до 15 лет. Были прооперированы 16 суставов. Рентгенограммометрически определяли: шеечно-диафизарный угол (ШДУ) и торсию бедра проекционные и истинные по Ковалю (с помощью таблиц), ацетабулярный угол и угол наклона впадины (угол Шарпа). Клинически определяли торсии бедра по Ruwe. Интраоперационно определяли торсии собственным методом (патент № a200512793). Всех пациентов обследовали собственным методом (патент № 137567). ***Результаты.*** С помощью критерия Стьюдента для независимых выборок было проведено сравнение показателей тазобедренного сустава и обнаружены достоверные различия между ШДУ в стандартной укладке и ШДУ в укладке собственным методом ($p < 0,05$), а также между ШДУ в стандартной укладке и ШДУ истинным по Ковалю ($p < 0,05$). По критерию Фишера установлено, что торсия по Ruwe и торсия по Ковалю достоверно отличаются ($p < 0,05$): Fемп 1,87 > Fкр 1,7. С помощью метода «отношение шансов» мы определили, что чувствительность измерения торсии по Ruwe равняется 0,7, специфичность измерения торсии по Ruwe — 0,83 (OR 11,67, ДИ 1,94–70,18), что свидетельствует о том, что шанс получить совпадение, измеряя торсии по Ruwe, в 11,67 раза больше, чем по Ковалю, по сравнению с интраоперационными данными. Точно определенная величина торсии бедра по Ruwe обеспечивает получение истинных показателей состояния тазобедренного сустава собственным методом. ***Выводы.*** Собственный метод обеспечивает определение объективных клинико-рентгенограммометрических (диагностических) показателей у пациентов с патологией тазобедренного сустава. При выполнении одной рентгенограммы можно определить все основные параметры тазобедренного сустава (торсия бедра, ШДУ, угол Виберга, индекс Реймерса, индекс вертикальной миграции, ацетабулярный угол, угол наклона впадины) и стандартизировать обследования пациентов с детским церебральным параличом, которые подлежат скринингу в течение всего периода их развития. Таким способом можно получить рентгенограмму и метрические показатели у пациентов с выраженными нервно-мышечными расстройствами (III и IV GMFCS).

Ключевые слова: детский церебральный паралич; тазобедренный сустав, торсия бедра; шеечно-диафизарный угол; рентгенограммометрические показатели

УДК 616.72-001.4-001.5 *DOI: https://doi.org/10.22141/1608-1706.1.22.2021.226413*

Клапчук Ю.В.
Військово-медичний клінічний центр Північного регіону, м. Харків, Україна

Санітарні втрати військовослужбовців із вогнепальними пораненнями великих суглобів

Резюме. *В статті наведений аналіз структури санітарних втрат за період з 2015 по 2020 р. військовослужбовців із вогнепальними пораненнями великих суглобів, які проходили військову службу під час операції Об'єднаних сил на Сході України. У структурі вогнепальних поранень великих суглобів переважали поранення колінного суглоба, на другому та третьому місці — поранення гомілковостопного та плечового суглоба. За видом снаряду переважали кульові поранення, що, на наш погляд, обумовлено цілеспрямованим ураженням великого суглоба снайпером противника, яке призводить до звільнення військовослужбовця з лав Збройних сил України та тривалого лікування.*

Ключові слова: *санітарні втрати; вогнепальне поранення суглоба; військовий мобільний госпіталь; сортування*

Вступ

Вогнепальні проникаючі поранення великих суглобів належать до тяжких поранень і відрізняються за численністю та структурою залежно від масштабу збройного воєнного конфлікту [6].

Згідно з даними літератури, під час Другої світової війни вогнепальні поранення великих суглобів становили 5,71 % від загальної структури вогнепальних поранень кінцівок [8]. За період збройного конфлікту в Афганістані поранення плечового суглоба спостерігалося в 18,9 %, ліктьового суглоба — в 17,6 %, кульшового суглоба — в 21,6 %, колінного суглоба — в 32,6 % та гомілковостопного суглоба — в 9,5 % випадків [1]. Протягом воєнних дій у колишній Югославії вогнепальні поранення суглобів мали місце в 18,2 % випадків. Під час війни на Сході України частка вогнепальних проникаючих поранень великих суглобів становила 17,1 % [3, 4].

За даними вітчизняних учених, поранення плечового суглоба мали місце в 24 %, ліктьового — в 22,9 %, кульшового — в 6,6 %, колінного — в 31,0 % та гомілковостопного — в 13,8 % випадків [2]. Пошкодження декількох суглобів спостерігалися в 1,7 % постраждалих. Проникаючі поранення переважали та мали місце в 57,3 %, непроникаючі — в 42,7 % [8].

Збільшення частки поранень великих суглобів у воєнних конфліктах після Другої світової війни пов'язане з відсутністю засобів їх індивідуального захисту та цілеспрямованою роботою снайперів, яка націлена на явну інвалідизацію пораненого [5].

Матеріали та методи

Під час проведення антитерористичної операції (АТО)/операції Об'єднаних сил (ООС) на лікування до 65-го військового мобільного госпіталю у період з 2015 по 2020 р. надійшли 1195 поранених військовослужбовців, серед яких 775 мали поранення кінцівки (64,9 %). Вогнепальні поранення великих суглобів серед поранених у кінцівки відзначались у 133 військовослужбовців, що у структурі вогнепальних поранень кінцівок становило 17,2 %.

Усім військовослужбовцям із вогнепальними пораненнями великих суглобів у системі лікувально-евакуаційного забезпечення кваліфікована (вторинна (спеціалізована)) медична допомога надавалась на 2-му рівні (військовий мобільний госпіталь, Дніпропетровський військовий госпіталь, центральна районна лікарня).

© «Травма» / «Trauma» («Travma»), 2021
© Видавець Заславський О.Ю. / Publisher Zaslavsky O.Yu., 2021

Для кореспонденції: Клапчук Юрій Вікторович, кандидат медичних наук, старший ординатор травматологічного відділення клініки ушкоджень, підполковник медичної служби, Військово-медичний клінічний центр Північного регіону, вул. Культури, 5, м. Харків, 61058, Україна; e-mail: klapchuks@gmail.com; контактний тел.: +38 066 704 48 01
For correspondence: Yu.V. Klapchuk, PhD, medical service semi-colonel, Senior Doctor of the Department of traumatology, Military Medical Clinical Center of the Northern Region, Kultury st., Kharkiv, 61058, Ukraine; e-mail: klapchuks@gmail.com; contact phone: +38 066 704 48 01

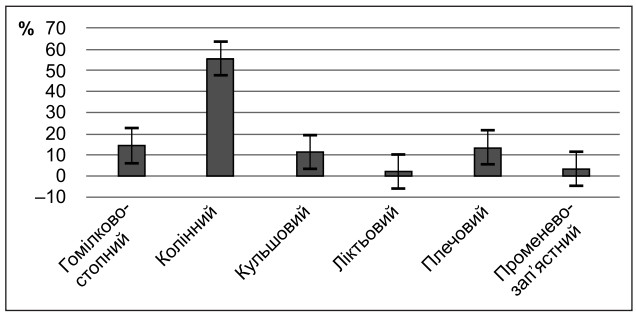

Рисунок 1. Структура вогнепальних поранень великих суглобів військовослужбовців за локалізацією

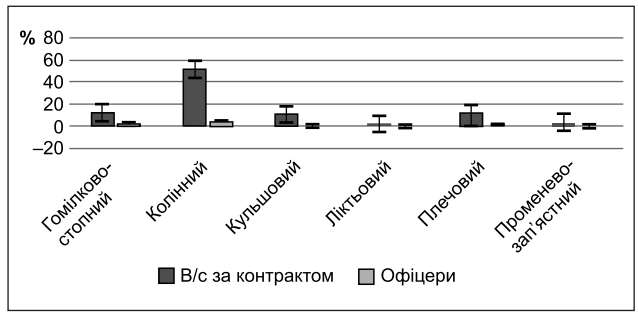

Рисунок 2. Структура вогнепальних поранень великих суглобів за локалізацією залежно від категорії військовослужбовців

Особливістю другого рівня (Role 2) було надання медичної допомоги пораненим із тяжкою та вкрай тяжкою бойовою травмою за принципом «damage control urgery». З огляду на те, що у 2017 році в штат військових мобільних госпіталів був уведений лікар-травматолог, на 2-му рівні частково стала надаватись спеціалізована (третинна (високоспеціалізована)) медична допомога. Третій рівень медичного забезпечення (Role 3) реалізувався зазвичай на оперативному рівні (Військово-медичний клінічний центр Північного регіону, лікувальні заклади МОЗ України) [7].

Результати

Нами був проведений аналіз структури санітарних втрат за період із 2015 по 2020 р. 108 військовослужбовців з вогнепальними пораненнями великих суглобів, які проходили військову службу під час ООС на Сході України.

Структура вогнепальних поранень великих суглобів військовослужбовців за локалізацією наведена на рис. 1.

Згідно з рис. 1, у структурі вогнепальних поранень статистично значуще ($P < 0,05$) переважали поранення колінних суглобів, що становили 55,6 %. На другому місці — поранення гомілковостопного суглоба (14,4 %), на третьому — поранення плечового суглоба (13,3 %).

Структура вогнепальних поранень великих суглобів за локалізацією залежно від категорії військовослужбовців надана на рис. 2.

Згідно з рис. 2, у структурі вогнепальних поранень за локалізацією статистично значуще ($P < 0,05$) на першому місці відзначались поранення колінних суглобів серед військовослужбовців, які проходили військову службу за контрактом, — 51,4 %, серед офіцерів — лише у 4,4 %.

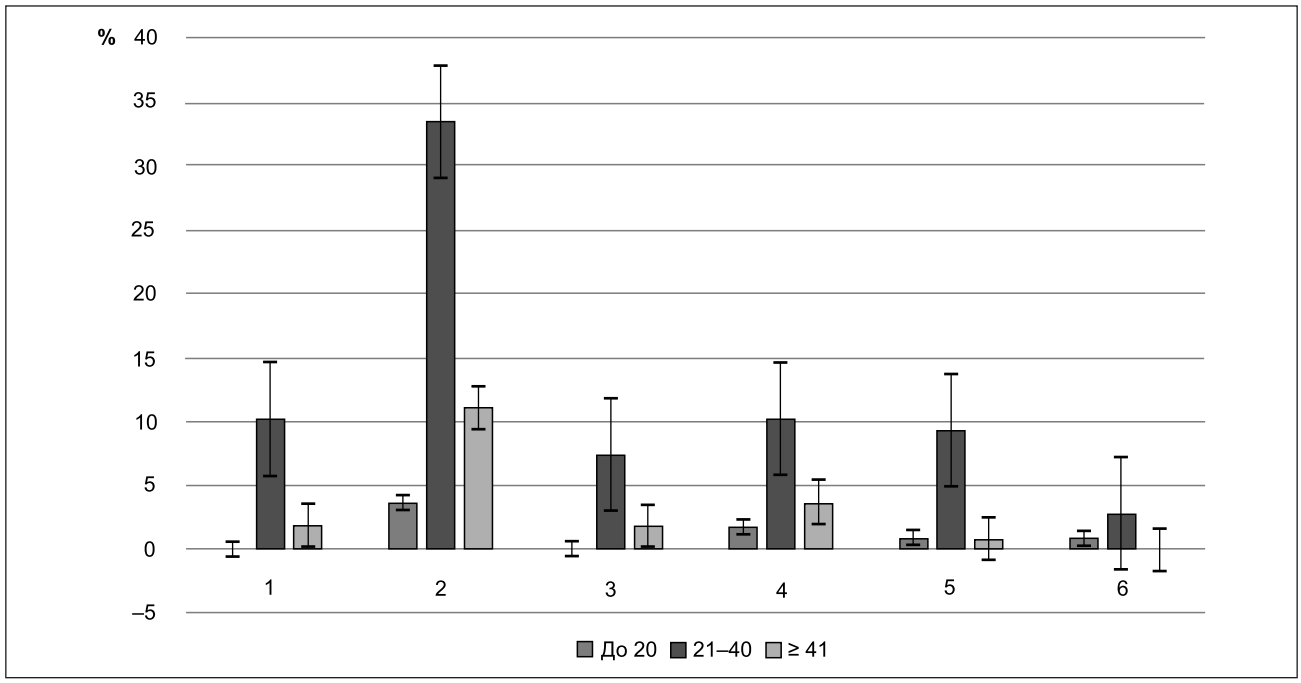

Рисунок 3. Структура вогнепальних поранень великих суглобів у військовослужбовців за локалізацією залежно від віку

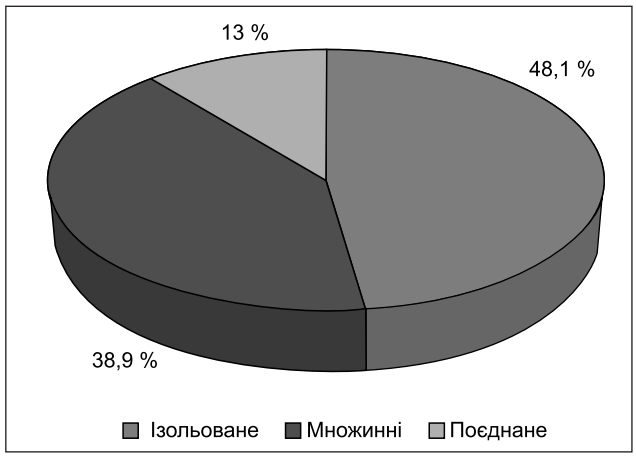

Рисунок 4. Структура вогнепальних поранень великих суглобів у військовослужбовців за характером

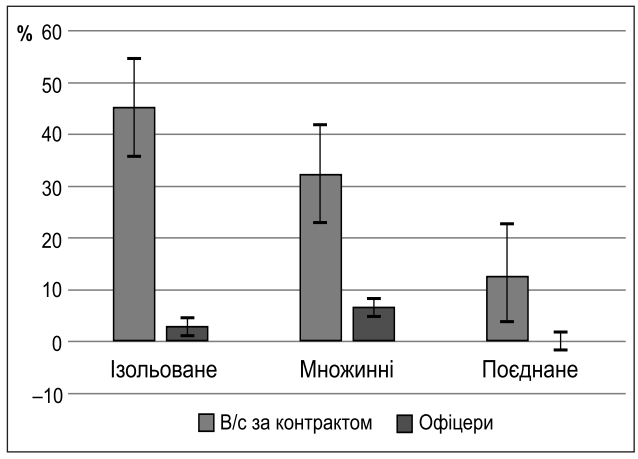

Рисунок 5. Структура вогнепальних поранень великих суглобів за характером і категоріями військовослужбовців

Структура вогнепальних поранень великих суглобів у військовослужбовців за локалізацією залежно від віку показана на рис. 3.

У структурі вогнепальних поранень за локалізацією залежно від віку, як показано на рис. 3, статистично значуще ($P < 0,05$) переважали поранення колінних суглобів у військовослужбовців віком від 21 до 40 років.

Структура вогнепальних поранень великих суглобів у військовослужбовців за характером наведена на рис. 4.

Згідно з рис. 4, переважали ізольовані вогнепальні поранення великих суглобів — 48,1 %, на другому місці — множинні осколкові поранення — 38,9 %. Поєднанні поранення зустрічались у 13 %.

Структура вогнепальних поранень великих суглобів за характером і категоріями військовослужбовців наведена на рис. 5.

Згідно з рис. 5, у структурі вогнепальних поранень великих суглобів за характером поранення та категоріями військовослужбовців статистично значуще ($P < 0,05$) переважали ізольовані поранення у військовослужбовців, які проходили військову службу за контрактом.

Структура вогнепальних поранень великих суглобів у військовослужбовців за видом снаряду, що поранив, наведена на рис. 6.

Згідно з рис. 6, у структурі вогнепальних поранень суглобів спостерігається переважання кульових поранень, що становлять 47,2 %, на другому місці осколкові поранення — 44,4 %.

Структура вогнепальних поранень великих суглобів у військовослужбовців за видом снаряду, що поранив, залежно від віку наведена на рис. 7.

На рис. 7 наведене статистично значуще ($P < 0,05$) переважання кульових та осколкових поранень великих суглобів у військовослужбовців віком від 21 до 40 років.

Структура вогнепальних поранень великих суглобів у військовослужбовців за ступенем тяжкості показана на рис. 8.

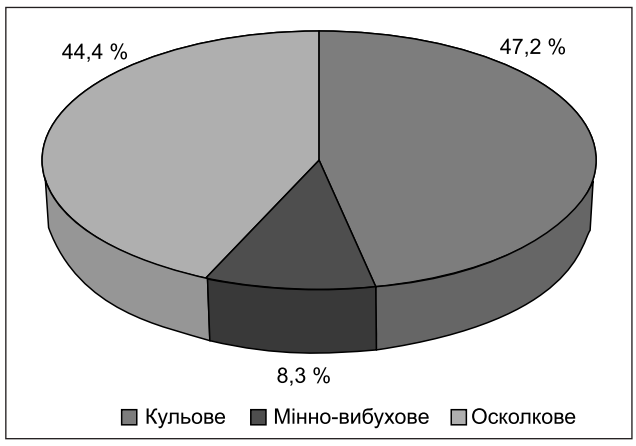

Рисунок 6. Структура вогнепальних поранень великих суглобів у військовослужбовців за видом снаряду, що поранив

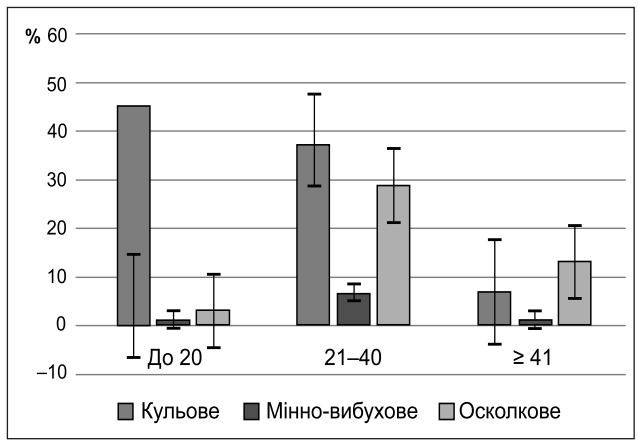

Рисунок 7. Структура вогнепальних поранень великих суглобів у військовослужбовців за видом снаряду, що поранив, залежно від віку

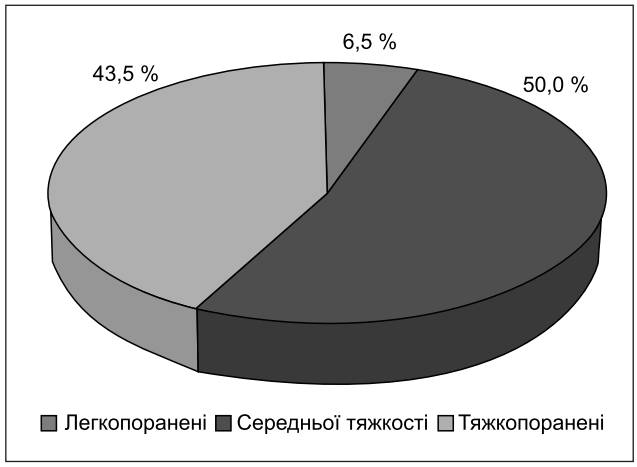

Рисунок 8. Структура вогнепальних поранень великих суглобів у військовослужбовців за ступенем тяжкості

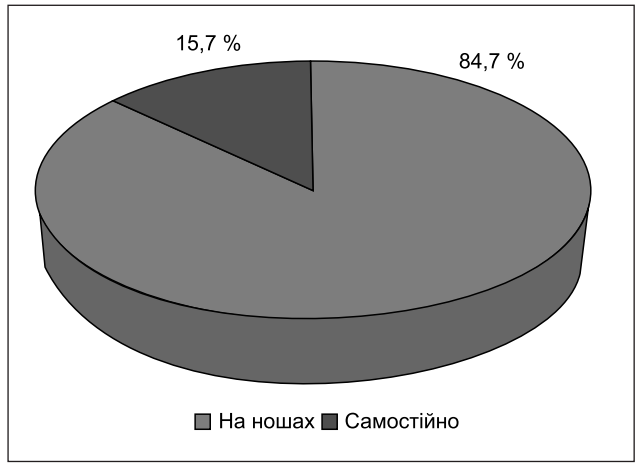

Рисунок 9. Структура вогнепальних поранень великих суглобів у військовослужбовців за здатністю до пересування

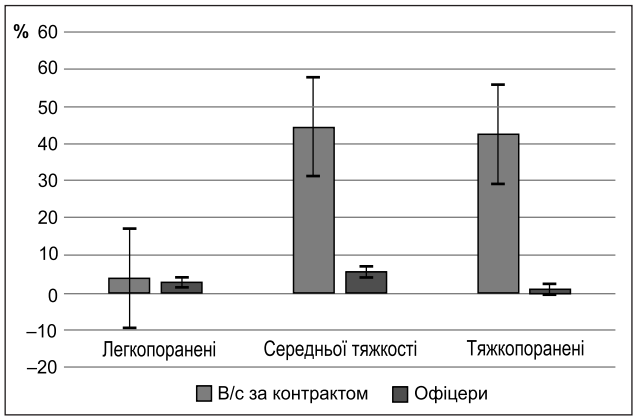

Рисунок 10. Структура вогнепальних поранень великих суглобів у військовослужбовців за ступенем тяжкості

Згідно з рис. 8, у структурі вогнепальних поранень великих суглобів за ступенем тяжкості статично значуще переважала ($P < 0,05$) категорія військовослужбовців з пораненнями середнього ступеня тяжкості, яка становила 50 %. Велику частку становили тяжкопоранені — 43,5 %. Легкопоранені у даній категорії становили всього 6,5 %.

Структура вогнепальних поранень великих суглобів у військовослужбовців за здатністю до пересування показана на рис. 9.

Згідно з рис. 9, у структурі вогнепальних поранень великих суглобів військовослужбовців за здатністю до пересування статистично значуще ($P < 0,05$) переважають поранені, які втратили здатність до пересування і потребують евакуації на ношах.

Структура вогнепальних поранень великих суглобів у військовослужбовців за ступенем тяжкості показана на рис. 10.

Згідно з рис. 10, у структурі вогнепальних поранень великих суглобів за ступенем тяжкості статистично значуще ($P < 0,05$) переважають військовослужбовці, які проходили військову службу за контрактом.

Висновки

1. Показано, що у структурі вогнепальних поранень великих суглобів серед військовослужбовців, які брали участь у АТО/ООС, переважали поранення колінного суглоба — 55,6 %, на другому та третьому місці — поранення гомілковостопного та плечового суглоба — 14,4 та 13,3 % відповідно.

2. Встановлено, що за категоріями переважали поранені військовослужбовці, які проходили військову службу за контрактом, віком від 21 до 40 років. За видом снаряду, що поранив, переважали кульові поранення — 47,2 %, що, на наш погляд, обумовлено цілеспрямованим ураженням великого суглоба снайпером противника, яке призводить до звільнення військовослужбовця з лав Збройних сил України та тривалого лікування.

3. Доведено, що осколкові поранення становили 44,4 %. Мінно-вибухові поранення відзначались у 8,3 %. За ступенем тяжкості переважали поранення середнього ступеня тяжкості (50 %) у військовослужбовців, які проходили військову службу за контрактом.

4. Відзначено, що 84,3 % поранених військовослужбовців (поранення суглобів нижніх кінцівок і тяжкість травми) у системі лікувально-евакуаційного забезпечення потребували евакуації на ношах. Частка військовослужбовців, які були тяжкопораненими, становила 43,5 %. Дана група поранених після стабілізації загального стану для надання високоспеціалізованої медичної допомоги підлягала евакуації санітарним авіатранспортом.

Конфлікт інтересів. Автор заявляє про відсутність конфлікту інтересів і власної фінансової зацікавленості при підготовці даної статті.

Список літератури

1. Ахмедов Б.А., Тихилов Р.М. Оперативное лечение внутрисуставных огнестрельных повреждений крупных суставов конечностей. Травматология и ортопедия России. 2008. № 2(48). С. 5-13.

2. Борзих В.О., Страфун О.С., Власенко М.О. Хірургічне лікування поранених із вогнепальними проникними ушкодженнями ліктьового суглоба. Ортопедия, травматология и протезирование. 2018. № 1. С. 29-33.

3. Бур'янов О.А., Страфун С.С., Шлапак І.П., Лакша А.М., Ярмолюк Ю.О., Борзих О.В. Вогнепальні поранення кінцівок. Методичні рекомендації. Київ, 2015.

4. Бур'янов О.А., Лакша А.М., Ярмолюк Ю.А., Лакша А.А. Етапне хірургічне лікування постраждалих з вогнепальними пораненнями кінцівок. Літопис травматології та ортопедії. 2015. № 1–2(31–32). С. 50-52.

5. Бур'янов О.А., Ярмолюк Ю.О., Вакулич М.В., Бородай О.Л., Клапчук Ю.В., Беспаленко А.А., Лось Д.В. Класифікація вогнепальної травми кінцівок. Літопис травматології та ортопедії. 2018. № 1–2(37–38). С. 146-149.

6. Кристос Ж., Балдан М. Военно-полевая хирургия. Работа хирургов в условиях ограниченности ресурсов во время вооруженных конфликтов и других ситуаций насилия. Том 1. 2011.

7. Лоскутов О.Є. та ін. Хірургічна тактика лікування вогнепальних поранень кінцівок в умовах багатопрофільної лікарні. Травма. 2016. № 3(17).

8. Ткаченко С.С. Военная травматология и ортопедия. Ленинград, 1985. 598 с.

Отримано/Received 18.01.2021
Рецензовано/Revised 03.02.2021
Прийнято до друку/Accepted 16.02.2021

Yu.V. Klapchuk
Military Medical Clinical Center of Northern Region, Kharkiv, Ukraine

Sanitary losses of servicemen with gunshot wounds of major joints

Abstract. The paper analyzes the structure of sanitary losses within 2015–2020 in servicemen with gunshots of major joints during military participation in Joint Forces Operation on the East of Ukraine. The knee-joint damages prevailed in the structure of the gunshots, the ankle-joint and shoulder-joints damages took the second and the third places, respectively. By the shell type, the bullet wounds prevailed that is caused to our opinion by target-orients defeat by a marksman. That results in the resignation of a military serviceman from the Ukrainian Armed Forces and long-term treatment.

Keywords: sanitary losses; gunshot wound to the joint; military-mobile hospital; sorting

Клапчук Ю.В.
Военно-медицинский клинический центр Северного региона, г. Харьков, Украина

Санитарные потери военнослужащих с огнестрельными ранениями крупных суставов

Резюме. В статье приведен анализ структуры санитарных потерь за период с 2015 по 2020 г. военнослужащих с огнестрельными ранениями крупных суставов, проходивших военную службу во время операции Объединенных сил на Востоке Украины. В структуре огнестрельных ранений крупных суставов преобладали ранения коленного сустава, на втором и третьем месте — ранения голеностопного и плечевого сустава. По виду снаряда преобладали пулевые ранения, что, на наш взгляд, обусловлено целенаправленным поражением крупного сустава снайпером противника, которое приводит к увольнению военнослужащего из рядов Вооруженных сил Украины и длительному лечению.

Ключевые слова: санитарные потери; огнестрельное ранение сустава; военный мобильный госпиталь; сортировка



XII Міжнародний медичний форум «Інновації в медицині — здоров'я нації»

Охорона здоров'я України за рік пандемії випробувала свою систему повною мірою, кожен медичний фахівець відчув особливу необхідність своєї праці, та вся медична галузь побачила свої можливості.

Наслідки коронавірусної хвороби змінюють світ, змушують адаптуватися до реалій сьогодення, корегуючи пріоритети та змінюючи вектори свого розвитку. Саме тому замість очікування невизначеної стабільності ми вирішили змінюватися. Подія, що 11 років поспіль збирає медичних фахівців з усієї України та зарубіжжя на одному майданчику, отримає нове життя!

2021 рік для Міжнародного медичного форуму — рік нового формату, рік значних оновлень та дванадцята зустріч, яка відбудеться **20–22 квітня** для розвитку медичної галузі України! Відтепер медфорум буде проходити в сучасному виставковому центрі «КиївЕкспоПлаза», що знаходиться в Київській області, с. Березівка, вул. Амстердамська, 1, та має все необхідне для безпечної та продуктивної зустрічі фахівців.

Захід проводиться **за підтримки** Комітету Верховної Ради України з питань здоров'я нації, медичної допомоги та медичного страхування, Міністерства охорони здоров'я України, Київської міської державної адміністрації.

Організатори: Національна академія медичних наук України, Національний університет охорони здоров'я України імені П.Л. Шупика, група компаній LMT.

Посол форуму: Сорока Іван Миколайович.

Співорганізатор: Національний медичний університет імені О.О. Богомольця.

Офіційний партнер форуму — Український медичний клуб.

Генеральний партнер форуму — CANON.

До підготовки заходу долучаються профільні медичні асоціації, громадські об'єднання, медичні академії післядипломної освіти, вищі медичні навчальні заклади. Форум підтримують ЗМІ України та зарубіжжя, інтернет-портали та інші інформаційні ресурси.

Міжнародний медичний форум включає насичену наукову програму та спеціалізовані виставки, де можна обмінятися досвідом та підвищити кваліфікацію; ознайомитись із новинками медичного та лабораторного обладнання, протестувати його та ознайомитися з особливостями практичного застосування в роботі.

Відвідувачі: представники органів влади, керівники закладів охорони здоров'я всіх форм власності, директори та їх заступники, завідуючі лабораторіями, учені й лікарі різних спеціальностей, розробники нових технологій і IT-програм, виробники й постачальники медичного та лабораторного обладнання, інструментарію, товарів медичного призначення, фармацевтичної продукції для медичних закладів.

Експозиція учасників медичного форуму буде представлена провідними компаніями ринку охорони здоров'я України та зарубіжжя.

На **Міжнародній виставці охорони здоров'я MEDICAEXPO** буде представлений повний спектр медичного та лабораторного обладнання, техніки, інструментарію, виробів медичного призначення від українських і зарубіжних компаній, а саме:

— медична техніка, лікувальне та діагностичне обладнання;

— обладнання, технології й витратні матеріали для радіології та ультразвукової діагностики;

— комплексне забезпечення медичних лабораторій;

— обладнання та технології для медичної і фізичної реабілітації;

— медичні меблі, інжинірингові та комплексні рішення, технології чистих приміщень для медичних закладів;

— клінінг, стерилізація й дезінфекція;

— спецодяг та засоби індивідуального захисту;

— витратні матеріали, медичні вироби одноразового використання;

— естетична медицина, пластична хірургія: професійне обладнання, матеріали та технології;

— інформаційні та телекомунікаційні технології для медичних закладів.

На **Міжнародній фармацевтичній виставці PHARMAEXPO** презентуватимуть лікарські препарати, парафармацевтичну продукцію, медичні вироби. Також відвідувачі отримають можливість дізнатися про

комплексне оснащення аптек, послуги для фармацевтичного ринку.

У рамках науково-практичної програми медфоруму — **X ювілейного Міжнародного медичного конгресу «Впровадження сучасних досягнень медичної науки у практику охорони здоров'я України»** обговорюватимуться інноваційні розробки для профілактики, діагностики та лікування, що найближчим часом посядуть гідне місце у вітчизняній медичній практиці. Основними напрямами конгресу є: організація й управління охороною здоров'я, приватна медицина, радіологія, сімейна медицина, терапія, кардіологія, неврологія, медицина невідкладних станів та медицина катастроф, хірургія, травматологія та ортопедія, фізична терапія та медична реабілітація, онкологія, акушерство і гінекологія, фармація та багато інших.

Традиційно під час форуму працюватимуть освітні школи й майстер-класи, які передбачають тестування обладнання й консультації з перших вуст.

Конгрес внесений до **«Реєстру з'їздів, конгресів, симпозіумів і науково-практичних конференцій, які проводитимуться у 2021 році»**, затвердженого НАМН та МОЗ України. Учасники науково-практичних заходів конгресу отримають **СЕРТИФІКАТИ** про підвищення кваліфікації, які дають бали за критеріями нарахування балів безперервного професійного розвитку.

Одночасно з Міжнародним медичним форумом відбуватимуться:

Міжнародний форум «Менеджмент в охороні здоров'я» — професійна платформа для конструктивного діалогу й обміну досвідом представників органів влади, керівників обласних та місцевих департаментів охорони здоров'я, керівників об'єднаних територіальних громад, власників і медичних директорів державних та приватних медичних закладів, керівників та представників бізнесу.

Захід проводиться з метою здобуття нових практичних знань для налагодження процесу управління та адаптації до нових реалій в умовах реформування галузі.

II Міжнародний конгрес з лабораторної медицини, де відвідувачі зможуть почути про новинки лабораторного обладнання, побачити їх на власні очі, протестувати та ознайомитися з особливостями їх практичного застосування, побудувати довгострокові ділові відносини між виробниками, постачальниками лабораторного обладнання.

У рамках конгресу три дні поспіль відбуватимуться науково-практичні заходи, де спеціалісти в галузі лабораторних досліджень почують актуальну інформацію від експертів, обміняються досвідом із колегами, підвищать свою кваліфікацію. Конгрес внесений до **«Реєстру з'їздів, конгресів, симпозіумів і науково-практичних конференцій, які проводитимуться у 2021 році»,** і фахівці лабораторної справи отримають **СЕРТИФІКАТИ** про підвищення кваліфікації.

X ювілейна Міжнародна виставка медичного та оздоровчого туризму, SPA&Wellness — Healthcare Travel Expo — виставка медичного туризму України, яка об'єднує лідерів галузі та дозволяє налагоджувати довгострокове співробітництво на професійному міжнародному рівні, обмінюватися досвідом, підвищувати кваліфікацію фахівців за кордоном. У рамках виставки будуть представлені національні експозиції різних країн, провідні клініки, медичні та реабілітаційні центри, санаторно-курортні установи, SPA&Wellness курорти. ■

Зареєструйтеся на сайті — отримайте безкоштовне запрошення на форум!
http://medforum.in.ua/zakazat-priglasitelnyj/

До зустрічі 20–22 квітня 2021 року за адресою:
ВЦ «КиївЕкспоПлаза», Київська область, с. Березівка, вулиця Амстердамська, 1
(організаторами передбачений регулярний трансфер у дні форуму від станції метро «Житомирська»).

З питань участі у виставках:
Тел.: +38 063 867-59-49, +38 066 800-83-64
E-mail: med@lmt.kiev.ua, pharm@lmt.kiev.ua
З питань участі у конгресах:
Тел.: +38 063 867-59-49, +38 066 800-83-64
E-mail: marketing@medforum.in.ua, info@lmt.kiev.ua

WWW.MEDFORUM.IN.UA ■

ГОЛОВНІ ПОДІЇ У СФЕРІ ОХОРОНИ ЗДОРОВ'Я УКРАЇНИ

XII МІЖНАРОДНИЙ МЕДИЧНИЙ ФОРУМ

ІННОВАЦІЇ В МЕДИЦИНІ – ЗДОРОВ'Я НАЦІЇ

За підтримки:

Комітету Верховної Ради України з питань здоров'я нації, медичної допомоги та медичного страхування

Міністерства охорони здоров'я України

Київської міської державної адміністрації

Генеральний партнер: Canon

Офіційний партнер: Український медичний клуб

МІЖНАРОДНИЙ ФОРУМ МЕНЕДЖМЕНТ В ОХОРОНІ ЗДОРОВ'Я

X ЮВІЛЕЙНИЙ МІЖНАРОДНИЙ МЕДИЧНИЙ КОНГРЕС

ВПРОВАДЖЕННЯ СУЧАСНИХ ДОСЯГНЕНЬ МЕДИЧНОЇ НАУКИ У ПРАКТИКУ ОХОРОНИ ЗДОРОВ'Я УКРАЇНИ

II МІЖНАРОДНИЙ КОНГРЕС З ЛАБОРАТОРНОЇ МЕДИЦИНИ

20–22 квітня 2021 року

Організатори: ВАКХАМ Всеукраїнська Асоціація клінічної хімії та лабораторної медицини; LMT Group of Companies

УВАГА! НОВЕ МІСЦЕ ПРОВЕДЕННЯ

Виставковий Центр «КиївЕкспоПлаза»
Київська обл., с. Березівка,
вул. Амстердамська, 1

ВЕСЬ СПЕКТР МЕДИЧНОГО ТА ЛАБОРАТОРНОГО ОБЛАДНАННЯ, ТЕХНІКИ, ІНСТРУМЕНТАРІЮ, НОВИНКИ ФАРМАЦЕВТИЧНИХ ПРЕПАРАТІВ ВІД СВІТОВИХ І ВІТЧИЗНЯНИХ ВИРОБНИКІВ

КРАЇН	25	50	НАУКОВИХ ЗАХОДІВ
ЕКСПОНЕНТІВ	250	500	ДОПОВІДАЧІВ
ВІДВІДУВАЧІВ	10 000	100	ЛІКАРСЬКИХ СПЕЦІАЛЬНОСТЕЙ

НАУКОВО-ПРАКТИЧНІ ЗАХОДИ

ШКОЛИ ТА МАЙСТЕР-КЛАСИ НА ДІЮЧОМУ ОБЛАДНАННІ

З питань участі у виставках:
+38 (099) 532-40-35
med@lmt.kiev.ua

З питань участі у конгресах:
+38 (067) 427-38-86
marketing@medforum.in.ua

WWW.MEDFORUM.IN.UA

Симптоматичне лікування гострого болю[1–3, *]

Дексалгін®

декскетопрофену трометамол

Дексалгін® ПЕРШИЙ

ШВИДКА[3–5] та ЕФЕКТИВНА[1, 6–10] знеболювальна дія

ПАНАЦЕЯ ПРЕПАРАТ РОКУ 2020[12]

Інформація про рецептурний лікарський засіб для професійної діяльності спеціалістів в галузі охорони здоров'я. Фармакотерапевтична група: нестероїдні протизапальні та протиревматичні засоби. Код АТХ М01А Е17.

ДЕКСАЛГІН®. Склад: 1 таблетка, вкрита плівковою оболонкою, містить декскетопрофену трометамолу 36,9 мг, що еквівалентно декскетопрофену 25 мг. **Лікарська форма.** Таблетки, вкриті плівковою оболонкою. **Показання.** Симптоматична терапія болю від легкого до помірного ступеня, наприклад, м'язово-скелетний біль, болісні менструації (дисменорея), зубний біль. **Протипоказання.** Підвищена чутливість до декскетопрофену, будь-якого іншого нестероїдного протизапального засобу (НПЗЗ) або до допоміжних речовин препарату. Помірне або тяжке порушення функції нирок (кліренс креатиніну ≤ 59 мл/хв). Тяжке порушення функції печінки (10-15 балів за шкалою Чайлда-П'ю) та інші. **Спосіб застосування та дози.** Дорослим. Залежно від виду та інтенсивності болю рекомендована доза становить 12,5 мг (1/2 таблетки, вкритої плівковою оболонкою) кожні 4-6 годин або 25 мг (1 таблетка, вкрита плівковою оболонкою) кожні 8 годин. Добова доза не повинна перевищувати 75 мг. Небажані дії препарату можна звести до мінімуму шляхом застосування мінімально ефективних доз протягом якомога коротшого проміжку часу, необхідного для усунення симптомів. Дексалгін® не передбачений для тривалої терапії; лікування триває, поки є симптоми. Одночасний прийом з їжею сповільнює всмоктування лікарського засобу, тому при гострому болі рекомендовано приймати препарат не менше ніж за 30 хвилин до їди. **Побічні реакції.** Найчастіше спостерігаються побічні реакції з боку травного тракту. Повний перелік протипоказань, побічних реакцій, а також докладну інформацію про спосіб та особливості застосування препарату можна знайти в інструкції для медичного застосування препарату Дексалгін® від 11.01.2019 №81. **Виробник.** Лабораторіос Менаріні С. А. Альфонс XII, 587, Бадалона, Барселона. 08918 Іспанія. А. Менаріні Мануфактурінг Логістікс енд Сервісес С.р.Л. Віа Кампо ді Піле, 67100 Л'Аквіла (АК), Італія.

ДЕКСАЛГІН® ІН'ЄКТ. Склад: 1 мл розчину для ін'єкцій містить декскетопрофену трометамолу 36,9 мг, що еквівалентно декскетопрофену 25 мг (одна ампула по 2 мл містить декскетопрофену трометамолу 73,8 мг, що еквівалентно декскетопрофену 50 мг). **Лікарська форма.** Розчин для ін'єкцій. **Показання.** Симптоматичне лікування гострого болю середньої та високої інтенсивності у випадках, коли пероральне застосування препарату недоцільне, наприклад, при післяопераційних болях, ниркових коліках та болю у попереку. **Протипоказання.** Підвищена чутливість до декскетопрофену, будь-якого іншого нестероїдного протизапального засобу (НПЗЗ) або до допоміжних речовин препарату. При порушенні функції нирок середнього або тяжкого ступеня (кліренс креатиніну ≤59 мл/хв). При тяжкому порушенні функції печінки (10-15 балів за шкалою Чайлда-П'ю) та інші. **Спосіб застосування та дози.** Дорослі. Рекомендована доза становить 50 мг з інтервалом 8-12 годин. При необхідності повторну дозу вводити через 6 годин. Максимальна добова доза не має перевищувати 150 мг. ДЕКСАЛГІН® ІН'ЄКТ призначений для короткочасного застосування, тому його слід застосовувати тільки у період гострого болю (не довше 2 діб). Пацієнтів слід переводити на пероральне застосування аналгетиків, якщо це можливо. Побічні реакції можна скоротити за рахунок застосування найменшої ефективної дози протягом якомога коротшого часу, необхідного для покращення стану. **Побічні реакції**. Порушення з боку травного тракту спостерігалися найчастіше. Повний перелік протипоказань, побічних реакцій, а також докладну інформацію про спосіб та особливості застосування препарату можна знайти в інструкції для медичного застосування препарату ДЕКСАЛГІН® ІН'ЄКТ від 15.10.2020 №2338. **Виробник.** Альфасігма С.П.А., вул. Енріко Фермі, 1- 65020 Аланно (Пескара), Італія.

ДЕКСАЛГІН® САШЕ. Склад: декскетопрофену трометамол; 1 однодозовий пакет містить декскетопрофену трометамолу 36,90 мг, що еквівалентно декскетопрофену 25 мг. **Лікарська форма.** Гранули для орального розчину. **Показання.** Короткочасне симптоматичне лікування гострого болю від легкого до середнього ступеня тяжкості, наприклад, м'язово-скелетний біль, дисменорея та зубний біль. **Протипоказання.** Підвищена чутливість до декскетопрофену, будь-якого іншого нестероїдного протизапального засобу (НПЗЗ) або до допоміжних речовин препарату. Помірне або тяжке порушення функції нирок (кліренс креатиніну ≤ 59 мл/хв). Тяжке порушення функції печінки (10-15 балів за шкалою Чайлда-П'ю) та інші. **Спосіб застосування та дози.** Дорослі. Залежно від виду та інтенсивності болю рекомендована доза становить 25 мг кожні 8 годин. Добова доза не повинна перевищувати 75 мг. Побічні дії можна звести до мінімуму шляхом застосування мінімальної ефективної дози протягом якомога коротшого проміжку часу, необхідного для усунення симптомів. Перед застосуванням розчиніть весь вміст 1 пакета у складці води та добре перемішайте для кращого розчинення. Отриманий розчин слід приймати відразу після приготування. Дексалгін® саше призначений тільки для короткочасного застосування, необхідного для усунення симптомів. **Побічні реакції.** Порушення з боку травного тракту спостерігалися найчастіше. Повний перелік протипоказань, побічних реакцій, а також докладну інформацію про спосіб та особливості застосування препарату можна знайти в інструкції для медичного застосування препарату Дексалгін® саше від 04.09.2020 №2032. **Виробник.** Лабораторіос Менаріні С. А. Альфонс XII, 587, Бадалона, Барселона, 08918 Іспанія.

[1] Інструкція для медичного застосування препарату Дексалгін® від 11.01.2019 №81. [2] Інструкція для медичного застосування препарату Дексалгін® саше від 04.09.2020 №2032. [3] Інструкція для медичного застосування препарату Дексалгін® ін'єкт від 15.10.2020 №2338. [4] Sanchez-Carpena J, et al. Comparison of dexketoprofen trometamol and dipyrone in the treatment of renal colic. Clin Drug Invest 2003, 23:139-152. [5] Barbanoj MJ, et al. Clinical pharmacokinetics of dexketoprofen. Clin Pharmacokinet 2001, 40:245-262. [6] Marenco JL, et al. A multicentre, randomised, double-blind study to compare the efficacy and tolerability of dexketoprofen trometamol versus diclofenac in the symptomatic treatment of knee osteoarthritis. Clin Drug Invest 2000, 19:247-256. [7] Metscher B, et al. Dexketoprofen-trometamol and tramadol in acute lumbago. Fortschr Med Orig 2001, 118:147-151. [8] Leman P, et al. Randomised controlled trial of the onset of analgesic efficacy of dexketoprofen and diclofenac in lower limb injury. Emerg Med J 2003, 20:511-513. [9] Ay, MO et al. Comparison of the Analgesic Efficacy of Dexketoprofen Trometamol and Meperidine HCl in the Relief of Renal Colic. American Journal of Therapeutics 2013, May 9, 1-8. [10] Karaman Y, et al. Efficacy of Dexketoprofen trometamol for acute postoperative pain relief after ENT surgery: a comparison with paracetamol and metamizole. Nobel Medicus, 2010, 6(2), 47-52. [11] Дексалгін® та Дексалгін® ін'єкт є першими лікарськими засобами в Україні, що були зареєстровані у 2004 та 2005 рр. відповідно та мають діючу речовину «декскетопрофен» (Market research system «Pharmstandart», ТОВ «Моріон», 2003-2020, Year 2003-2020, M01A market). [12] http://panaceja.ua/ *Показання: симптоматичне лікування гострого болю від легкого та середнього ступеня (Дексалгін® та Дексалгін® саше) до болю середньої та високої (Дексалгін® ін'єкт) інтенсивності. ** Пацієнтам особливих груп (літнього віку, при порушеннях функцій печінки легкого та помірного ступеня тяжкості, при порушеннях функції нирок легкого ступеня тяжкості) дозу препарату слід підбирати індивідуально. Додаткова інформація в інструкціях для медичного застосування препаратів Дексалгін® від 11.01.2019 №81, ДЕКСАЛГІН® ІН'ЄКТ від 15.10.2020 №2338, Дексалгін® саше від 04.09.2020 №2032. ДЕКСАЛГІН® не передбачений для тривалої терапії; лікування триває, поки є симптоми. ДЕКСАЛГІН® ІН'ЄКТ призначений для симптоматичного лікування гострого болю середньої та високої інтенсивності у випадках, коли пероральне застосування препарату недоцільне. ДЕКСАЛГІН® ІН'ЄКТ призначений для короткочасного застосування, тому його слід застосовувати тільки у період гострого болю (не довше 2 діб). Пацієнтів слід переводити на пероральне застосування аналгетиків, якщо це можливо. ДЕКСАЛГІН® САШЕ призначений тільки для короткочасного застосування, необхідного для усунення симптомів.

РП № UA/9258/01/01, РП № UA/9258/02/01, РП № UA/3764/01/01

BERLIN-CHEMIE MENARINI

Представництво «Берлін-Хемі/А.Менаріні Україна ГмбХ»
Адреса: м. Київ, вул. Березняківська, 29,
тел.: (044) 354-1717, факс: (044) 354-1718

UA_Dex_33_2020_V1_Press. Затверджено до друку 16.12.2020.