СПЕЦІАЛІЗОВАНИЙ РЕЦЕНЗОВАНИЙ НАУКОВО-ПРАКТИЧНИЙ ЖУРНАЛ

Том 26, № 1, 2025

Травма

www.mif-ua.com

25 років

Том 26, № 1, 2025

Травма

ZASLAVSKY®
Publishing house

САМОЛІКУВАННЯ МОЖЕ БУТИ ШКІДЛИВИМ ДЛЯ ВАШОГО ЗДОРОВ'Я

Міністерство охорони здоров'я України
Донецький національний медичний університет
Науково-дослідний інститут травматології та ортопедії
Асоціація ортопедів-травматологів України

Ministry of Health Service of Ukraine
Donetsk National Medical University
Research and Development Institute of Traumatology and Orthopedics
Association of Traumatologist and Orthopedists of Ukraine

Травма

TRAUMA

Travma

Спеціалізований рецензований науково-практичний журнал
Заснований у січні 2000 року
Періодичність виходу 6 разів на рік

Том 26, № 1, 2025

Specialized reviewed practical scientific journal
Founded in January 2000
Periodicity 6 numbers per year

Volume 26, № 1, 2025

Включений в наукометричні і спеціалізовані бази даних
Scopus,
НБУ ім. В.І. Вернадського, «Україніка наукова», «Наукова періодика України»,
Ulrichsweb Global Serials Directory, CrossRef, WorldCat, Google Scholar, ICMJE, SHERPA/RoMEO, BASE,
NLM-catalog, NLM-Locator Plus, EBSCO, OUCI

mif-ua.com

ZASLAVSKY®
Publishing house

Open Journal System

Травма
Travma

Спеціалізований рецензований науково-практичний журнал

Том 26, № 1, 2025

ISSN 1608-1706 (print),
ISSN 2307-1397 (online)

ZASLAVSKY® Publishing house

Засновник журналу:
Донецький національний медичний університет

Адреса редакції:
E-mail: medredactor.vdz@gmail.com
(Тема: До редакції журналу «Травма»)
Телефон: +38 (067) 325-10-26
www.mif-ua.com, http://trauma.zaslavsky.com.ua

Електронні адреси для звертань
З питань публікації статей
fedorklimovitskiy@gmail.com
medredactor.vdz@gmail.com

З питань розміщення реклами та інформації про лікарські засоби
v_iliyna@ukr.net

Журнал внесено до переліку наукових фахових видань України, в яких можуть публікуватися результати дисертаційних робіт на здобуття наукових ступенів доктора і кандидата наук. Наказ МОН України від 26.11.2020 № 1471. Категорія Б.

Рекомендовано до друку та до поширення через мережу Інтернет вченою радою Донецького національного медичного університету, протокол № 2 від 27.02.2025 р.

Реєстрація: ідентифікатор медіа R30-05649. Рішення Національної ради України з питань телебачення та радіомовлення № 3279 від 05.12.2024. Адреса, за якою здійснюється редакційний контроль: Україна, м. Кропивницький, вул. Ю. Коваленка, буд. 4а

Українською та англійською мовами

Формат: 60×84/8. Ум. друк. арк. 8,84.
Тираж 8000 прим. Зам. 2025-trauma-124.

Видавець Заславський О.Ю.
zaslavsky@i.ua
Свідоцтво суб'єкта видавничої справи
ДК № 2128 від 13.05.2005

Друк: ТОВ «Ландпресс»

Головний редактор

Климовицький Федір Володимирович
(Лиман, Україна)

Заступник головного редактора

Чорний Володимир Сергійович
(Київ, Україна)

Відповідальний секретар

Гузовська М.Д. (Краматорськ, Україна)

Редакційна колегія

Бондаренко С.Є. (Харків, Україна),
Бур'янов О.А. (Київ, Україна),
Головач І.Ю. (Київ, Україна),
Зазірний І.М. (Київ, Україна),
Страфун С.С. (Київ, Україна),
Тяжелов О.А. (Харків, Україна),
Філіпенко В.А. (Харків, Україна),
Чернишова О.Є. (Краматорськ, Україна),
Hagen Schmal (Фрайбург-ім-Брайсгау, Німеччина),
Robert Smigielski (Варшава, Польща),
Francesco Benazzo (Павія, Італія)

Редакційна рада

Анкін М.Л. (Київ, Україна),
Головаха М.Л. (Запоріжжя, Україна),
Гур'єв С.О. (Київ, Україна),
Климовицький Р.В. (Лиман, Україна),
Король С.О. (Київ, Україна),
Левицький А.Ф. (Київ, Україна),
Піонтковський В.К. (Рівне, Україна),
Сулима В.С. (Івано-Франківськ, Україна),
Сухін Ю.В. (Одеса, Україна),
Філь А.Ю. (Львів, Україна),
Ярмолюк Ю.О. (Київ, Україна)

Редакція не завжди поділяє думку автора публікації. Відповідальність за вірогідність фактів, власних імен та іншої інформації, використаної в публікації, несе автор. Передрук та інше відтворення в якій-небудь формі в цілому або частково статей, ілюстрацій або інших матеріалів дозволені тільки при попередній письмовій згоді редакції та з обов'язковим посиланням на джерело. Усі права захищені.

© Донецький національний медичний університет, 2025
© НДІ травматології та ортопедії Донецького національного медичного університету, 2025
© Заславський О.Ю., 2025

Травма
Travma

Specialized reviewed practical scientific journal

Volume 26, № 1, 2025

ISSN 1608-1706 (print),
ISSN 2307-1397 (online)

ZASLAVSKY® Publishing house

Founder:
Donetsk National Medical University

Editorial office address:
E-mail: medredactor.vdz@gmail.com
(Subject: Editorial board of the «Trauma» Journal)
Tel.: +38 (067) 325-10-26
www.mif-ua.com, https://trauma.zaslavsky.com.ua

Correspondence addresses
Editorial office address
fedorklimovitskiy@gmail.com
medredactor.vdz@gmail.com

Advertising and Drug Promotion Department
v_iliyna@ukr.net

The journal is included in the list of scientific periodicals of Ukraine, which can publish the results of dissertations on competition of the scientific degrees of doctor and candidate of sciences. Order of the MES of Ukraine dated 26.11.2020 No. 1471. Category B

Recommended for publication and distribution over the Internet by the scientific council of the Donetsk National Medical University, protocol No. 2 dated 27.02.2025

Registration: Media identifier R30-05649. Decision of the National Council of Ukraine on Television and Radio Broadcasting No. 3279 dated December 5, 2024. The address at which the editorial control is carried out: Ukraine, Kropyvnitskiy, Yu.Kovalenka st., 4a

In Ukrainian and English

Folio: 60×84/8. Printer's sheet 8,84
Circulation 8 000. Order 2025-trauma-124

Publisher Zaslavsky O.Yu.
zaslavsky@i.ua
Publishing entity certificate
ДК № 2128 dated 13.05.2005

Print: Landpress Ltd.

Editor-in-Chief
Klymovytsky Fedir
(Lyman, Ukraine)

Deputy Editor-in-Chief
Chornyi Volodymyr
(Kyiv, Ukraine)

Executive Secretary

Huzovska Maria (Kramatorsk, Ukraine)

Editorial Board

Bondarenko S.Y. (Kharkiv, Ukraine),
Burianov O.A. (Kyiv, Ukraine),
Golovach I.Yu. (Kyiv, Ukraine),
Zazirny I.M. (Kyiv, Ukraine),
Strafun S.S. (Kyiv, Ukraine),
Tyazhelov Olexiy (Kharkiv, Ukraine),
Filipenko V.A. (Kharkiv, Ukraine),
Chernyshova O.Y. (Kramatorsk, Ukraine),
Hagen Schmal (Freiburg im Breisgau, Germany),
Robert Smigielski (Warszawa, Poland),
Francesco Benazzo (Pavia, Italia)

Editorial Council

Ankin M.L. (Kyiv, Ukraine),
Golovaha M.L. (Zaporizhzhia, Ukraine),
Guryev S.O. (Kyiv, Ukraine),
Klymovytsky R.V. (Lyman, Ukraine),
Korol S.O. (Kyiv, Ukraine),
Levitsky A.F. (Kyiv, Ukraine),
Piontkovsky V.K. (Rivne, Ukraine),
Sulyma V.S. (Ivano-Frankivsk, Ukraine),
Sukhin Y.V. (Odesa, Ukraine),
Fil A.Y. (Lviv, Ukraine),
Yarmoliuk Y.O. (Kyiv, Ukraine)

The editorial board not always shares the author's opinion. The author is responsible for the significance of the facts, proper names and other information used in the paper. No part of this publication, pictures or other materials may be reproduced or transmitted in any form or by any means without permission in writing form with reference to the original. All rights reserved.

© Donetsk National Medical University, 2025
© Research and Development Institute of Traumatology and Orthopedics of Donetsk National Medical University, 2025
© Zaslavsky O.Yu., 2025

Зміст

Огляд

Бондаренко С.Є., Філіпенко В.А., Леонтьєва Ф.С., Туляков В.О.
Патогенетичний зв'язок показників запалення та гемостазу в крові пацієнтів із ушкодженнями великих суглобів 5

Чорна В.В., Федотова В.В., Коломієць В.В., Липкань В.М., Рибінський М.В., Савічан К.В., Гудзевич Л.С.
Комплексний аналіз наукових досліджень проникного поранення шиї у світі та Україні 15

Оригінальні дослідження

Гончарова Л.Д., Страфун С.С., Тяжелов О.А., Струсевич О.П.
Патогенез захворювань і пошкоджень ротаційної манжети плеча. Концепція єдиного патологічного процесу (дискусійна стаття) 25

Бур'янов О.А., Кваша В.П., Дьомін В.М., Лянскорунський В.М., Мясніков Д.В., Мешкова М.А.
Диференційний підхід при лікуванні пацієнтів з нестабільними поєднаними пошкодженнями таза..... 32

Бондаренко С.Є., Ватаманіца Д.Б., Скорик І.О., Козлова Т.В., Карпінський М.Ю., Яресько О.В.
Порівняльний аналіз варіантів ендопротезування кульшового суглоба в комбінації з остеосинтезом кульшової западини при наявності перелому її дна..... 46

Нехлопочин О.С., Вербов В.В., Чешук Є.В., Карпінський М.Ю., Яресько О.В., Корольков І.О.
Скінченно-елементне моделювання й оптимізація біомеханічних параметрів короткої стабілізації вибухових переломів грудопоперекового переходу при компресійному навантаженні 59

Кваша В.П., Гліба Г.Г.
Сучасні принципи хірургічного лікування переломів проксимального епіметафіза великогомілкової кістки 68

Ювілеї

Вітання з ювілеєм
Васюку Володимиру Леонідовичу..... 75

Contents

Reviews

S.Ye. Bondarenko, V.A. Filipenko, F.S. Leontyeva, V.O. Tulyakov
Pathogenetic association of inflammation and hemostasis markers in the blood of patients with injuries of large joints..... 5

V.V. Chorna, V.V. Fedotova, V.V. Kolomiets, V.M. Lypkan, M.V. Rybinskyi, K.V. Savichan, L.S. Hudzevych
Comprehensive analysis of scientific research on penetrating neck wounds in the world and Ukraine 15

Original Researches

L.D. Goncharova, S.S. Strafun, O.A. Tiazhelov, O.P. Strusevych
Pathogenesis of diseases and injuries of the rotator cuff. The concept of a single pathological process (discussion article) 25

O.A. Burianov, V.P. Kvasha, V.M. Diomin, V.M. Lianskorunskyi, D.V. Miasnikov, M.A. Meshkova
A differential approach in the treatment of patients with unstable combined pelvic injuries..... 32

S.Ye. Bondarenko, D.B. Vatamanitsa, I.O. Skoryk, T.V. Kozlova, M.Yu. Karpinsky, O.V. Yaresko
Comparative analysis of hip joint replacement options in combination with osteosynthesis of the acetabulum in the presence of a fracture of its floor..... 46

O.S. Nekhlopochyn, V.V. Verbov, Ie.V. Cheshuk, M.Yu. Karpinsky, O.V. Yaresko, I.O. Korolkov
Finite element modeling and optimization of biomechanical parameters of short stabilization of burst fractures of the thoracolumbar junction under compression loading..... 59

V.P. Kvasha, H.H. Hliba
Principles of modern surgical treatment for fractures of the proximal tibial epimetaphysis..... 68

Jubilee

Happy anniversary to
Vasiuk Volodymyr Leonidovych 75

УДК 616.72-018.3-002-005.1-08-07):577.1 DOI: https://doi.org/10.22141/1608-1706.1.26.2025.993

Бондаренко С.Є., Філіпенко В.А., Леонтьєва Ф.С., Туляков В.О.
ДУ «Інститут патології хребта та суглобів імені професора М.І. Ситенка НАМН України», м. Харків, Україна

Патогенетичний зв'язок показників запалення та гемостазу в крові пацієнтів із ушкодженнями великих суглобів

Резюме. ***Актуальність.*** *У пацієнтів із ушкодженнями великих суглобів активація запалення викликає ризик тромбофілії. Прогнозування тромботичних ускладнень та їх запобігання дозволяє покращити якість лікування.* ***Мета:*** *дослідити дані науково-медичної літератури щодо патогенетичного взаємозв'язку між маркерами системи гемостазу та запалення у хворих із дегенеративними захворюваннями та посттравматичними ушкодженнями великих суглобів.* ***Матеріали та методи.*** *Пошук літератури виконано у базі даних PubMed за 10 років. Відібрано 60 робіт.* ***Результати.*** *Загалом для аналізу відібрано 60 робіт, у яких зафіксовано відомості про пов'язаність механізмів розвитку запалення та гіперкоагуляції у пацієнтів із травмою. Зазначені дані наведені у даній роботі.* ***Висновки.*** *У науково-медичній літературі з ортопедії та травматології значна увага приділяється запобіганню гіперкоагуляційних ускладнень хірургічного лікування пацієнтів із травмою, зокрема, великих суглобів. У пацієнтів із травмою або хірургічним втручанням на великих суглобах спостерігається кореляція біохімічних і загальних клінічних маркерів запалення, метаболізму глікопротеїнів, протеогліканів та колагену з лабораторними показниками гемостазу. При цьому за умов значного пошкодження великих суглобів спостерігається формування порочного кола: зменшення вмісту плазміногену, який під дією активаторів перетворюється на плазмін — пусковий фактор фібринолітичної системи, що водночас викликає зниження фібринолітичної активності із прискоренням дистрофічних процесів у суглобах, накопиченням у сироватці крові надлишкової кількості «білків гострої фази» глікопротеїдної природи. При цьому у плазмі крові водночас підвищуються значення таких маркерів коагуляції: вмісту фібриногену, розчинних фібринмономірних комплексів, D-димеру, маркерів запалення, таких як глікопротеїни, С-реактивний протеїн, гаптоглобін. З цього витікає, що запобігання розвитку гіперкоагуляційних станів після хірургічного лікування пацієнтів з ураженнями великих суглобів потребує своєчасного здійснення моніторингу значущих біохімічних показників системи гемостазу, маркерів запального процесу, а також заходів профілактики тромбофілічних станів, у тому числі і на догоспітальному етапі.*

Ключові слова: *великий суглоб; травма; ушкодження; згортання крові; запалення; зв'язок; біохімія; гіперкоагуляція; ускладнення; предикція*

Запальна реакція та активація згортання — це два важливих напрямки реактивності в загальному захисному процесі організму при травмі. Зазначені механізми працюють не самостійно, а взаємодіють у складний і синхронізований спосіб. Останні дослідження проливають світло на вирішальну роль утворення тромбів, що запобігає поширенню мікроорганізмів. Клітинні компоненти судин — лейкоцити, тромбоцити, еритроцити та ендотеліоцити — відіграють значну роль у розвитку тромбів у поєднанні з активацією системи коагуляції. Окрім клітинних компонентів, для утворення згустків важливою є наявність алармінів (ініціюючих компонентів), таких як гістони та високомобільна група box1 (ВМГВ1), мікрочастинки та секретовані зернисті білки [1–3].

Фізіологічний гемостаз — це баланс між про- та антикоагулянтними шляхами. При деяких ситуаціях, зокре-

© «Травма» / «Trauma» («Travma»), 2025
© Видавець Заславський О.Ю. / Publisher Zaslavsky O.Yu., 2025

Для кореспонденції: Туляков Владислав Олександрович, доктор фармацевтичних наук, старший науковий співробітник, провідний науковий співробітник, відділ лабораторної діагностики і імунології з клініко-діагностичною лабораторією, ДУ «Інститут патології хребта та суглобів імені професора М.І. Ситенка НАМН України», вул. Григорія Сковороди, 80, м. Харків, 61024, Україна; e-mail: tulakov1967v@gmail.com; тел.: +380 (57) 725-14-76, +380 (96) 499-30-39
For correspondence: Vladyslav O. Tulyakov, Doctor of Pharmaceutical Sciences, Senior Research Fellow, Leading Research Fellow, Department of Laboratory Diagnostics and Immunology, Sytenko Institute of Spine and Joint Pathology of NAMSU, Hryhoriya Skovorody st., 80, Kharkiv, 61024, Ukraine; e-mail: tulakov1967v@gmail.com; phone: +380 (57) 725-14-76, +380 (96) 499-30-39
Full list of authors information is available at the end of the article.

ма при травмі, цей баланс порушується, що призводить до генерації тромбіну, порушення антикоагулянтної активності та пригнічення фібринолізу. Особливу роль в активації гемостазу відіграє прокоагулянтна вроджена імунна сигналізація — вироблення тканинного фактора, генерація тромбіну, розвиток ендотеліопатії та порушення антитромботичних функцій [4].

Стає все більш очевидним, що патологічна взаємодія між коагуляцією та вродженим імунітетом, тобто імунотромбоз, становить загальну основу багатьох проблем у рамках спеціалізованої медицини і не може бути повністю пояснена загальноприйнятими поняттями каскадної та клітинної коагуляції. Для поліпшення розуміння механізмів згортання J. Yong та C.H. Toh (2024) запропонували модель згортання, яка розглядає запалення та активацію вродженого імунітету як єдину відповідь на пошкодження судин. Еволюційно інтегральною частиною конвергентної реакції є молекулярні патерни, пов'язані з пошкодженням (МПП), які вивільняються в результаті травматизації. МПП сприяють взаємодіям всередині та між різними системами захисту, не лише доповнюючи та посилюючи утворення згустків на основі клітин, а й спрямовуючи реакції на подальше розчинення згустку та загоєння ран. Розширюючи поняття коагуляції за його поточні межі, конвергентна модель згортання крові спрямовується на надання нових діагностичних і терапевтичних засобів для вирішення сучасних проблем у медицині, пов'язаних із гіперкоагуляцією [5].

Все більш очевидно, що вроджена імунна активація як частина реакції власника на травму відбувається не відокремлено, а є інтегрованою в адаптивний процес утворення згустку [6].

Механічне ураження тканин викликає травматичну коагулопатію, яка проявляється як гіперкоагуляція, що веде до тромбоемболії або гіпокоагуляції з неконтрольованою масивною кровотечею. Попередні дослідження травматичної коагулопатії переважно були зосереджені на геморагічній коагулопатії, спричиненій гіпокоагуляційним фенотипом травматичної коагулопатії, тоді як останні дослідження показали, що травматична гіперкоагулопатія може відбуватися у частини пацієнтів із травмами після тромботичних ускладнень (від 22,2 до 85,1 %) та підвищувати рівень смертності від травм у 2–4 рази [7].

Значних змін система коагуляції крові зазнає при пошкодженні м'язів, тому сучасні методи органозбережних втручань покликані мінімізувати травматизацію м'язового апарату, зокрема в зоні ендопротезування великих суглобів [8].

Таким чином, встановлення нових закономірностей загоєння ураження великих суглобів, в тому числі отриманих під час бойових дій, змін системи згортання крові та фібринолізу, виникнення, розвитку та пригнічення запалення, їхнього взаємного зв'язку дозволить покращити якість лікування пацієнтів із ушкодженнями великих суглобів та підвищити фінансову ефективність функціонування медичних закладів ортопедо-травматологічного профілю.

Мета роботи: дослідити відомості у науково-медичній літературі про патогенетичний взаємозв'язок між системами гемостазу та запалення у хворих із дегенеративними захворюваннями та посттравматичними ушкодженнями великих суглобів.

Матеріали та методи

Пошук літератури виконано у базі даних PubMed з використанням ключових слів Mesh за таким пошуковими запитами: Blood Coagulation/Inflammation, Blood Coagulation/Inflammation/Trauma, Blood Coagulation/Inflammation/Connection, Blood Coagulation/Inflammation/Biochemistry, Blood Coagulation/Inflammation/Big Joint, Trauma/Hypercoagulation/Complication, Big Joint/Damage/Complication, Trauma/Hypercoagulation/Prediction, Blood Coagulation/Big Joint/Hypercoagulation, Blood Coagulation/Inflammation/Hypercoagulation. Критеріями включення були оригінальні експериментальні та клінічні дослідження англійською мовою. Глибина пошуку — 10 років.

Результати та їх обговорення

Загалом для аналізу відібрано 60 робіт. У них зафіксовано відомості про пов'язаність механізмів розвитку запалення та гіперкоагуляції у пацієнтів із травмою. Зазначені дані наведені у нашій роботі.

Нещодавно в медицині введено поняття «управління біорідинами». Вважають, що цей фактор серед усіх характеристик відіграє вирішальну роль у догляді за ранами. Із урахуванням стадійності загоєння ран на стадії гемостазу основним завданням є контроль кровотечі, за яким на запальній та проліферативній фазах слідує управління ексудацією [7, 9].

Гемодинамічне управління – основний підхід для пацієнтів, який здебільшого включає інфузійну терапію для компенсації значної зовнішньої та внутрішньої втрати рідини [10]. Засобами реалізації даного напрямку є використання біогелів та біоаерогелів, які поглинають ексудати та поступово із заданою оптимальною швидкістю вивільняють антимікробні речовини, що можуть бути підібрані в індивідуальному порядку [11–14].

Неконтрольована кровотеча, спричинена тяжкою травмою, загрожує життю людей, тому основним етапом лікування ран є зупинка кровотечі [15].

За даними D. Zhong та співавт. (2022), управління кров'ю вимагає швидкої гемостатичної дії, боротьби із крововтратою та вторинними ушкодженнями тканин [16].

Пацієнти із бойовою травмою у більшості випадків потрапляють до спеціалізованих ортопедо-травматологічних центрів після виконаних напередодні багаторазових оперативних втручань та мають ознаки хронічної інфекції, що накладає свої особливості на їх лабораторні показники (зокрема, збільшується величина маркерів запалення) [17].

Для лікування пацієнтів із бойовою травмою корисними можуть виявитися склади із наночастинками, які можуть адсорбувати та виділяти із рани тверді дрібні фракції включень, що її забруднюють, які розглянуті у дослідженні W.M. Saleh та співавт. (2023) [18].

Одним з найбільш частих ускладнень хірургічного лікування уражень великих суглобів є тромбоз глибоких вен (ТГВ). За даними J.X. Wu та співавт. (2021), частота прихованого ТГВ становить близько 11,9 % після тотального ендопротезування кульшового суглоба та 20,8 % після тотального ендопротезування колінного суглоба [19].

Запалення та коагуляція — це дві захисні системи, що доповнюють одна одну в обмеженні пошкодження тканин та відновленні гомеостазу на ріні всього організму [20].

Взаємозв'язок між згортанням та запаленням відіграє значну роль у функціонуванні механізмів, що можуть призводити у пацієнтів з травмою до розвитку поліорганної недостатності [21].

У дослідженні В.А. Філіпенка та співавт. (2023) виявлено тісну кореляцію між вираженістю запальних процесів і розвитком тромбофілії в обстежених пацієнтів, яким проводили тотальне ендопротезування великих суглобів [22].

I.G. Hottz та співавт. (2020), A. Pascual-Dapena та співавт. (2022) вказують на тісне поєднання шляху запалення інтерлейкіну-6 (ІЛ-6) та С-реактивного протеїну (СРП) з тяжкими тромботичними подіями [23, 24].

Відомо, що у пацієнтів із тяжким перебігом коронавірусної інфекції 19-го типу (COVID-19) спостерігається підвищена активація тромбоцитів та утворення агрегатів тромбоцитів і моноцитів. У пацієнтів із зазначеною патологією взаємодія тромбоцитів і моноцитів була тісно пов'язана з експресією вироблення моноцитами тканинного фактора (ТФ) та його вивільнення. Активація тромбоцитів та експресія моноцитів з боку ТФ були пов'язані зі змінами значень маркерів коагуляції, як-от вміст фібриногену (ФГ) та D-димерів [23].

Важливою частиною імунної системи, що тісно пов'язана із процесами коагуляції та запалення, є система комплементу, яка включає в себе понад 30 білків. Пробудження систем комплементу та коагуляції включає організований протеолітичний каскад, надмірна активація якого є центральним патогенним механізмом для великої кількості захворювань [25].

Порушення в роботі вроджених систем імунітету — рецепторів розпізнавання зображень, насамперед представників сімейства Toll-подібних рецепторів, та системи комплементу — запускають цілий комплекс механізмів, які можуть спричинити небезпечну надмірну запальну реакцію. Таке надмірне запалення тягне за собою активацію та пошкодження судинного ендотелію, а також розвиток стану гіперкоагуляції. Зокрема, так трапляється у пацієнтів із тяжкою формою COVID-19. Ураження ендотелію та активація гіперкоагуляції призводить до розвитку тромбозу і, як наслідок, пошкодження органів та тканин [26].

Внутрішньосудинна імунна система, що діє як система очищення, яка ідентифікує та видаляє зовнішні речовини, що призводить до тромбозапалення, реконструкції та відновлення тканин, є основоположною для захисту від мікроорганізмів. Внутрішньосудинна вроджена імунна система включає каскадні системи крові (систему комплементу, контактну активацію коагуляції, коагуляцію та фібринолітичну систему), клітини крові (поліморфоїдні клітини, моноцити, тромбоцити) та ендотеліальні клітини, що вистилають судини. Між різними каскадними системами та клітинами крові спостерігаються перехресні зв'язки [27].

Проміжну позицію між маркерами коагуляції та запалення займає вміст ФГ. ФГ — це триланцюговий глікопротеїн, який бере участь у формуванні тромбу та підвищений вміст якого є ознакою ризику розвитку тромбозу. Окрім того, що роль тромбозу при гострих коронарних подіях сама по собі є значною, підвищений рівень ФГ у крові також сприяє розвитку атеросклерозу, накопиченню в артеріальній стінці та агрегації ліпопротеїнів низької щільності. Його рівень у крові збільшується, зокрема, під час запалення і є пов'язаним з більшістю факторів ризику серцево-судинних захворювань, особливо курінням та цукровим діабетом. Було відзначено, що рівень ФГ у крові жінок вищий, ніж у чоловіків. Підвищення рівня ФГ у крові викликає більше тривоги в плані ризику розвитку тромбозу у разі передчасної коронарної хвороби у жінок, ніж інші фактори згортання крові, такі як фактори згортання VII та VIII, тканинний активатор плазміногену та інгібітор активатора плазміногену-1. Збільшення рівня ФГ у крові під час запалення переважно пов'язане з впливом ІЛ-6. Ренін-ангіотензинова система (РАС) впливає на запальний процес, збільшуючи рівень ІЛ-6 у крові. На відміну від чоловіків у молодих жінок гіпертонічне плече РАС природно пригнічується естрогенами. Водночас естрогени сприяють фібринолітичному шляху реалізації РАС. У молодих жінок стимульований фібринолітичний процес за допомогою продуктів розпаду фібрину збільшує вивільнення лейкоцитами ІЛ-6. Крім того, ФГ, більш високий рівень якого у крові спостерігається у жінок, збільшує синтез ІЛ-6 та посилює запалення, сприяючи розвитку коронаротромбозу. Таким чином, синергетична взаємодія між тромбозом, запаленням та РАС, імовірно, має більш значний вплив на утворення атеросклеротичних бляшок у молодих жінок, ніж у чоловіків [28].

Високий рівень відношення вмісту ФГ до активності γ-глутамінтрансферази у сироватці крові пацієнтів із ішемічною хворобою серця може збільшити ризик церебральних та серцевих ускладнень. Величину даного показника можна використовувати як новий біомаркер для тривалого прогнозування у пацієнтів з коронарними захворюваннями [29].

Ключову роль у всіх основних шляхах, що беруть участь у патогенезі порушень гемостазу під час сильного запалення, відіграє ендотелій. Ендотеліальні клітини безпосередньо беруть участь в ініціації та регуляції утворення тромбіну та інгібуванні розпаду фібрину. Водночас прозапальні цитокіни відіграють вирішальну роль у посередництві цих впливів на ендотеліальні клітини. Точкою їх впливу на систему коагуляції є радше тканинний фактор згортання VIIA («зовнішній шлях»), а не контактна система («внутрішній шлях») [21].

Ендотеліальні клітини самі по собі також можуть експресувати цитокіни, тим самим збільшуючи швидкість коагуляції. Пошкодження ендотелію може передаватися субендотелію, що лежить під ним, із вивільненням ТФ та колагену, який може активувати каскад протеазних реакцій згортання крові [30].

Важлива роль у запальній реакції належить активованим тромбоцитам, які в поєднанні з фібрином та фактором Віллебрандта можуть спричинити формування згустків крові на поверхні ендотелію із подальшим формуванням повноцінних тромбів.

Активовані тромбоцити експресують фосфатидилсерин та р-селектин, які не тільки забезпечують зв'язування факторів згортання крові з поверхнею судини та вироблення тромбіну, але й передають сигнал іншим тромбоцитами як шляхом вивільнення вмісту тромбоциту, так і через прямий контакт з лейкоцитами та ендотеліальними клітинами. Залучення імунних клітин до місцевого середовища спричиняє вивільнення цитокінів і хемокінів, сприяючи активнішому розвитку запалення [31, 32].

Основним природним інгібітором фактора Хагемана та тромбіну є антитромбін (АТ), кількість якого також може бути змінена в умовах розвитку синдрому посттравматичної системної запальної реакції. Тромбофілічному стану відповідає зменшення рівня АТ. АТ взаємодіє з активованими протеазами системи згортання крові та з гепарансульфатними протеогліканами на поверхні клітин. Рівень АТ знижується при системних запальних захворюваннях. Причиною цього зниження є його споживання системою згортання крові, а також імунологічними процесами. Крім відомих антикоагулянтних ефектів, АТ викликає виразні протизапальні сигнальні реакції. Він зв'язується зі структурами глікоколіксу (синдекан-4) та при взаємодії з поверхневими рецепторами додатково модулює запальну реакцію ендотеліальних клітин і лейкоцитів. Крім того, АТ має пряму антимікробну дію: при глікозилюванні АТ він може зв'язуватися з бактеріальними клітинними стінками та перфорувати їх [33]. АТ може відігравати значну роль у динаміці запальної реакції, опосередковано пригнічуючи активацію тромбоцитів, зменшуючи так звану ротацію лейкоцитів на ендотеліальних клітинах і пригнічуючи вироблення прозапальних цитокінів [33, 34].

Активація прозапальних шляхів під час травми може знизити рівень циркулюючого АТ через його деградацію еластазою, виділеною активованими нейтрофілами, зменшення синтезу та збільшення фізіологічного споживання. При цьому летальні випадки у пацієнтів із травматичними порушеннями були пов'язані із змінами процесу фібринолізу. Зазвичай це супроводжувалося збільшенням рівня гістону Н3. Пацієнти із низьким рівнем інгібітора α2-плазміну (ПІ-α2) звичайно потребували переливання крові [35].

Важка травма пов'язана зі значним раннім підвищенням рівня активованого білка С, що призводить до збільшення згортання крові, а також до прискореного фібринолізу та до виснаження запасів ФГ [36, 37].

Однак запальні медіатори також можуть активувати коагуляцію, зокрема, сприяючи експресії ТФ у ендотеліальних клітин та моноцитів [38].

Фактори коагуляції, зокрема тромбін, модулюють імунні реакції з руйнуванням елементів рецепторів на ендотеліальних клітинах, імунних клітинах та тромбоцитах, що призводить до вивільнення цитокінів, хемокінів та молекул адгезії. Фібрин може активувати імунні клітини за допомогою рецепторів інтегрину, сприяючи адгезії, міграції лейкоцитів та вивільненню цитокінів [38].

Фібринові комплекси можуть служити платформою для розгортання компонентів комплементу, посилення запальних реакцій, цитокінів, секвеструючи фактори росту та звільнення їх при запуску фібринолізу [39].

Система коагуляції, імунна система та система комплементу при травмі взаємодіють і спричиняють коагулопатію, дисфункцію тромбоцитів, вивільнення цитокінів, активацію імунних клітин та ендотеліопатію, яку слід усунути для забезпечення скорішого відновлення пацієнта [38].

Активація комплементу призводить до генерації анафілатоксинів C3A, C5A, опсонінів C3B, IC3B та комплексу мембранної атаки C5B-9, які впливають на різні клітинні реакції [40].

Фактори згортання крові, особливо ТФ та фактор VIIA, взаємодіють з імунними клітинами, що спричиняє вивільнення медіаторів запалення та збільшення інтенсивності запальних процесів [41]. Виходячи з цього, прогнозування несприятливих результатів лікування та ідентифікацію пацієнтів із ризиком ускладнень можна здійснювати на основі одночасного аналізу ключових маркерів коагуляції та запалення [42].

L. Yuan та співавт. (2023) виявили специфічний за статтю зв'язок між інтенсивністю мікроциркуляції та показниками системи коагуляції [43].

Одним з лабораторних критеріїв, на які на практиці орієнтуються для виявлення венозної тромбоемболії (ВТЕ), є підвищення рівня D-димеру в крові. Збільшення вмісту D-димеру в крові документовано при синдромі дисемінованого внутрішньосудинного згортання крові, ТГВ і ТЕЛА [44]. Підвищеним ризик розвитку післяопераційної ВТЕ вважають за умови досягнення концентрації D-димеру в крові 3,4–5,3 мкг/мл) [45]. Концентрацію D-димеру, комплексу «тромбін — антитромбін III» (ТАТ) та фрагмента протромбіну F1 + 2 для оцінки ймовірності розвитку гіперкоагуляційних станів запропоновано використовувати M. Lundbech та співавт. (2020) [46].

Раннім предиктором розвитку тромбофілії може служити концентрація у крові мономера фібрину (ФМ), який формується з ФГ шляхом відщеплення двох пептидів А та двох пептидів В. Непрямим чином він відображає протромбінову активність. Даний показник, на думку M. Hasegawa та співавт. (2018), має вищу специфічність, ніж вміст D-димеру. В умовах відсутності можливості безпосереднього визначення ФМ даний показник непрямо та з деякою неточністю може бути оцінений за вмістом загального ФГ у крові [45].

Раннє виявлення біомаркерів, які можуть передбачити початок коагулопатії у пацієнтів, має клінічне значення. Виходячи з вивчення діагностичного значення активності сироваткового комплементу C1q для прогнозування початку коагулопатії у 279 пацієнтів з діагнозом «сепсис», дослідники відзначили тісний кореляційний зв'язок між рівнем активності C1q у сироватці крові та коагуляційними показниками. Найбільш надійна діагностична ефективність діагнозу гіперкоагуляціних ускладнень була продемонстрована у поєднанні вимірювання C1q з визначенням концентрації СРП, прокальцитоніну й оцінки за динамічною шкалою множинної недостатності органів SOFA [47].

Оцінка ендогенного фібринолітичного статусу у людини може визначити тих, у кого є ризик утворення оклюзійних згустків крові. Кілька останніх досліджень, де використовувались загальні тести фібринолізу у пацієнтів з гострими коронарними синдромами, показали, що, попри подвійну антитромбоцитарну терапію, пацієнти з порушенням фібринолітичного статусу мають підвищений ризик несприятливих серцево-судинних подій порівняно з пацієнтами з ефективною фібринолітичною функцією. Такі дані значно збільшують прогностичну цінність звичайних біомаркерів коагуляції [48].

Гіперфібриноліз сприяє патофізіології травматичної коагулопатії. При оцінці фібринолізу шляхом визначення антигену тканинного активатора плазміногену (т-АП), активності інгібітора активатора плазміногену-1 (ІАП-1) та вимірювання часу фібринолізу у 20 пацієнтів із травмою час фібринолізу був подовжений лише у 5 пацієнтів. Час фібринолізу здебільшого знаходився під впливом ІАП-1, тоді як вміст мономерів фібрину був пов'язаний з тяжкістю травми, при цьому час фібринолізу продемонстрував значну мінливість фібринолітичної реакції на травму [49].

Низька фібринолітична активність викликає тромбофілічні стани. Із низькою фібринолітичною активністю зазвичай пов'язані гіпофібриноліз та зупинка фібринолізу. Гіпофібриноліз — це хронічний стан відсутності здатності генерувати фібринолітичну відповідь. Зупинка фібринолізу — це значне уповільнення фібринолізу після системної активації фібринолітичної системи [50]. Концепція зупинки фібринолізу описана при тяжкій травмі. Вона ґрунтується на припущенні, що загибель пацієнтів з поліорганним дефіцитом, імовірно, пов'язана з розповсюдженим мікротромбозом та тромбозом після травми, що виникають внаслідок виснаження фібринолітичних систем [51].

J. Han та співавт. (2024) відзначили зміни параметрів коагуляції, включаючи фактори згортання крові VIII, FIX, FXI, вміст ФГ, потенціал генерації тромбіну (час затримки, ендогенний потенціал тромбіну, пік, час до піку, швидкість) при цукровому діабеті 2-го типу, в основі яких лежить механізм ацетилювання глікопротеїнів [52].

Тромбомодулін (ТМ), який переважно експресується в ендотелії, відіграє важливу роль у підтримці судинного гомеостазу, регулюючи систему згортання. Внутрішньосудинне пошкодження та запалення — це складні фізіологічні процеси, які індукують прокоагулянтну готовність, опосередковану пошкодженням ендотелію, МПП, пов'язаними з ним та форменими елементами крові та запаленням, опосередкованим МПП. Під час розвитку гіперкоагуляції після пошкодження ендотелію ТМ вивільняється у внутрішньосудинний простір шляхом протеолітичного розщеплення компонента ендотелію. Рекомбінантний ТМ (РТМ) клінічно застосовують у пацієнтів із розповсюдженою внутрішньосудинною коагуляцією, що сприяє захисту тканин від пошкодження. Останні дослідження показали, що РТМ за допомогою різних молекулярних механізмів на додачу до гемостазу функціонує як регулятор запалення. РТМ нейтралізує МПП, включаючи гістони та високомобільну групу box1, пригнічує надмірну активацію системи комплементу, фізіологічно захищає ендотелій і впливає як на вроджений, так і на набутий імунітет. Частиною вродженої імунної системи є нейтрофільні позаклітинні пастки (НПП). Вони сприяють імунотромбозу, організовуючи тромбоцити для фіксації інфекційних агентів, але надмірний імунотромбоз може спричинити внутрішньосудинне ураження. РТМ може безпосередньо та опосередковано регулювати утворення НПП. Крім того, РТМ взаємодіє з посередниками набутого імунітету для усунення запалення судин [53].

Нейтрофіли можуть вивільняти НПП, що містять воду, ДНК та антимікробні пептиди для іммобілізації збудників інвазії. Збільшення утворення НПП відіграє важливу роль у запаленні та імунних реакціях [54].

Рівень циркулюючих МПП вірогідно корелює зі смертністю від синдрому системної запальної відповіді. З числа відомих МПП особливий інтерес становлять ті, які мають мітохондріальне (мт) походження (мтМПП), оскільки їх дезоксирибонуклеїнові кислоти (ДНК) (мтДНК) та формілпептиди (мтФП) нагадують бактеріальну ДНК та пептиди, отже, при вивільненні вони можуть бути розпізнані як сигнали інфекційної небезпеки. Мітохондрії є еволюційними ендосимбіонтами, які походять від бактерій, тому вони можуть нести бактеріальні молекулярні фрагменти. МтМПП, що вивільняються після пошкодження тканин, викликають імунні реакції, аналогічні до тих, що викликаються патогенами. Таким чином, вони можуть призводити до системного запалення та пошкодження органів, подібного до такого, що спостерігається при синдромі системної запальної відповіді (ССЗП).

Клінічні дослідження показують, що рівні мтМПП у плазмі можуть корелювати з результатом захворювання [55, 56].

НПП, які виконують вирішальну функцію у механізмах імунної оборони, відомі своєю схильністю до витіснення деконденсованого хроматину, що містить запальні білки. НПП не тільки відіграє ключову роль у контексті інфекцій, але й демонструє значну участь у стерильному запаленні. Надмірне накопичення НПП може призвести до оклюзії судин, пошкодження тканин та тривалої запальної реакції, тим самим сприяю-

чи прогресуванню та загостренню різних патологічних умов. Хоча НПП можуть діяти як автоантигени, агреговані вільні комплекси НПП можуть функціонувати як протизапальні медіатори, знищуючи прозапальні цитокіни та хемокіни [57].

МПП стимулюють не тільки утворення НПП, але й вивільнення ендотеліального синдекану-1. У пацієнтів з травмами спостерігався підвищений рівень МПП, зафіксованих за збільшенням рівня вільних гістонів, екскреції синдекану-1 та прискореною кінетикою утворення тромбіну на ранніх стадіях після травми [58].

Інформативність сучасних технологічних показників фібринолізу доведено у дослідженні T. Saito та співавт. (2020) із залученням 35 пацієнтів з університетської лікарні Хоккайдо із зупинкою серця поза лікарнею та 5 здорових добровольців. Автори проводили паралельне вимірювання активності фібринолізу та змін звичайних показників фібринолізу — активності плазміногену, т-АП, ІП-α2 та інгібітора активатора плазміногену (ІАП), що відіграють ключові ролі у функціонуванні фібринолітичної системи, а також вмісту у крові лактату. При цьому значний гіперфібриноліз, що спостерігався при активації ТФ, зник в умовах додавання апротиніну. Пацієнти показали значно вищий рівень продуктів деградації ФГ/фібрину, комплексу П-ІП-α2 та т-АП, але нижчий рівень ФГ, плазміногену та ІП-α2, ніж у здорових людей. Рівень ІАП не змінився. Автори зазначили, що фібринолітичні параметри EXTEM корелювали з рівнем лактату та звичайними маркерами фібринолізу, особливо т-АП. Підвищена активність т-АП та зниження рівня плазміногену та ІП-α2 тісно корелювали зі швидкістю гіперфібринолізу [36].

Серйозним ускладненням травматичних ушкоджень та інфекцій є ССЗП. Головною частиною стандартної терапії цього стану є гепарин. Молекулярні механізми, пов'язані з ефектом гепарину, включають пригнічення запальних реакцій, спричинених високомобільною групою box1, токсичністю гістонів, контролюванням тромбоутворення та іншими механізмами [59].

Деякі потенційні біомаркери, такі як розчинний ТМ, комплекс «тромбін — антитромбін», комплекс «ІП-т-АП», комплекс «α2-інгібітор плазміну — плазмін», лектиноподібний рецептор 2-го типу, НПП, фрагмент протромбіну F1 + 2, ангіопоетин-2, ІАП-1 та тканинний інгібітор металопротеїнази-1, можуть бути корисними для ранньої діагностики та прогнозування коагулопатії. Ранній початок лікування може поліпшити прогноз для пацієнтів [60].

Висновки

1. Питання пов'язаності процесів коагуляції та запалення, а також їх біохімічних маркерів є пріоритетними для дослідників ортопедо-травматологічного профілю.

2. У пацієнтів із ураженнями великих суглобів спостерігається високий рівень кореляційних зв'язків біохімічних та загальних клінічних маркерів запалення, метаболізму глікопротеїнів, протеогліканів та колагену з лабораторними показниками гемостазу.

3. Патогенетичний зв'язок запальних і дистрофічних процесів у суглобах пов'язаний із формуванням порочного кола: за умов значного пошкодження великих суглобів спостерігається зменшення активності плазміногену, який під дією активаторів перетворюється на плазмін — пусковий фактор фібринолітичної системи, що водночас викликає прискорення дистрофічних процесів у суглобах із накопиченням у сироватці крові надлишкової кількості білків гострої фази глікопротеїдної природи.

4. Для запобігання розвитку гіперкоагуляційних станів після хірургічного лікування пацієнтів із ураженнями великих суглобів необхідно проводити моніторинг значущих біохімічних показників системи гемостазу, маркерів запального процесу, а також здійснювати заходи профілактики тромбофілічних станів, в тому числі і на догоспітальному етапі.

Конфлікт інтересів. Автори заявляють про відсутність конфлікту інтересів та власної фінансової зацікавленості при підготовці даної статті.

Інформація про фінансування. Дослідження проведено у рамках здійснення науково-дослідної роботи Державної установи «Інститут патології хребта та суглобів ім. проф. М.І. Ситенка Національної академії медичних наук України» «Дослідити патогенетичний зв'язок між порушеннями системи гемостазу і запально-деструктивними змінами в умовах захворювань, уражень та бойової травми великих суглобів» (фундаментальна робота), шифр ЦФ.2023.2.НАМН, термін виконання — 2023–2025 рр., номер держреєстрації 0123U100163, керівник теми — проф. В.А. Філіпенко, відповідальний виконавець — д-р фарм. наук, ст. наук. співробітник В.О. Туляков.

Внесок авторів. Бондаренко С.Є. — розробка концепції статті, написання висновків; Філіпенко В.А. — відбір літературних джерел та аналіз отриманих даних; Леонтьєва Ф.С. — аналіз отриманих даних, написання тексту; Туляков В.О. — збирання й обробка матеріалів, написання тексту.

Список літератури

1. Amin A, Mohajerian A, Ghalehnoo SR, Mohamadinia M. Potential Player of Platelet in the Pathogenesis of Cardiotoxicity: Molecular Insight and Future Perspective. Cardiovasc. Toxicol. 2024;24(12):1381-1394. doi: 10.1007/s12012-024-09924-8.

2. Lian H, Cai H, Zhang H, Zhang Y, Wang X. Inflammation, immunity and biomarkers in procoagulant responses of critically ill patients. Am J Transl Res. 2024;16(10):5797-5812. PMID: 39544782. PMCID: PMC11558399. doi: 10.62347/EDAR9565.

3. Kazemi N, Bordbar A, Bavarsad SS, Ghasemi P, Bakhshi M, Rezaeeyan H. Molecular Insights into the Relationship Between Platelet Activation and Endothelial Dysfunction: Molecular Approaches and Clinical Practice. Mol Biotechnol. 2024;66(5):932-947. PMID: 38184492. doi: https://doi.org/10.1007/s12033-023-01010-8.

4. Williams B, Zou L, Pittet JF, Chao W. Sepsis-Induced Coagulopathy: A Comprehensive Narrative Review of Patho-

physiology, Clinical Presentation, Diagnosis, and Management Strategies. Anesth Analg. 2024;138(4):696-711. PMID: 38324297. PMCID: PMC10916756. doi: 10.1213/ANE.0000000000006888.

5. Yong J, Toh CH. The convergent model of coagulation. J Thromb Haemost. 2024;22(8):2140-2146. PMID: 38815754. doi: 10.1016/j.jtha.2024.05.014.

6. Yong J, Toh CH. Rethinking coagulation: from enzymatic cascade and cell-based reactions to a convergent model involving innate immune activation. Blood. 2023;142(25):2133-2145. PMID: 37890148. doi: 10.1182/blood.2023021166.

7. Song JC, Yang LK, Zhao W, Zhu F, Wang G, Chen YP, Li WQ. Chinese People's Liberation Army Professional Committee of Critical Care Medicine and Chinese Society of Thrombosis, Hemostasis and Critical Care, Chinese Medicine Education Association. Chinese expert consensus on diagnosis and treatment of trauma-induced hypercoagulopathy. Mil Med Res. 2021;8(1):25. PMID: 33840386. PMCID: PMC8040221. doi: 10.1186/s40779-021-00317-4.

8. Bondarenko SYe, Sereda D, Karpinska O. The study of the work of the muscles responsible for the functionality of the hip joint after total hip arthroplasty using different surgical approaches. Orthopaedics, traumatology and prosthetics. 2024;2:24-32. doi: http://dx.doi.org/10.15674/0030-59872024224-32.

9. Maleki A, He J, Bochani S, Nosrati V, Shahbazi MA, Guo B. Multifunctional Photoactive Hydrogels for Wound Healing Acceleration. ACS Nano. 2021;15(12):18895-18930. PMID: 34870413. doi: 10.1021/acsnano.1c08334.

10. Giamarellos-Bourboulis EJ, Aschenbrenner AC, Bauer M, Bock C, Calandra T, Gat-Viks I, Kyriazopoulou E, Lupse M, Monneret G, Pickkers P, Schultze JL, van der Poll T, van de Veerdonk FL, Vlaar APJ, Weis S, Wiersinga WJ, Netea MG. The pathophysiology of sepsis and precision-medicine-based immunotherapy. Nat Immunol. 2024;25(1):19-28. PMID: 38168953. doi: 10.1038/s41590-023-01660-5.

11. Fijalkowski M, Ali A, Qamer S, Coufal R, Adach K, Petrik S. Hybrid and Single-Component Flexible Aerogels for Biomedical Applications: A Review. Gels. 2023;10(1):4. PMID: 38275842. PMCID: PMC10815221. doi: 10.3390/gels10010004.

12. Bernardes BG, Baptista-Silva S, Illanes-Bordomás C, Magalhães R, Dias JR, Alves NMF, Costa R, García-González CA, Oliveira AL. Expanding the Potential of Self-Assembled Silk Fibroin as Aerogel Particles for Tissue Regeneration. Pharmaceutics. 2023;15(11):2605. PMID: 38004583. PMCID: PMC10675346. doi: 10.3390/pharmaceutics15112605.

13. Croitoru GA, Pîrvulescu DC, Niculescu AG, Rădulescu M, Grumezescu AM, Nicolae CL. Advancements in Aerogel Technology for Antimicrobial Therapy: A Review. Nanomaterials (Basel). 2024;14(13):1110. PMID: 38998715. PMCID: PMC11243751. doi: 10.3390/nano14131110.

14. Bernardes BG, Veiga A, Barros J, García-González CA, Oliveira AL. Sustainable Silk-Based Particulate Systems for the Controlled Release of Pharmaceuticals and Bioactive Agents in Wound Healing and Skin Regeneration. Int J Mol Sci. 2024;25(6):3133. PMID: 38542108. PMCID: PMC10970104. doi: 10.3390/ijms25063133.

15. Liu Y, Niu H, Wang C, Yang X, Li W, Zhang Y, Ma X, Xu Y, Zheng P, Wang J, Dai K. Bio-inspired, bio-degradable adenosine 5'-diphosphate-modified hyaluronic acid coordinated hydrophobic undecanal-modified chitosan for hemostasis and wound healing. Bioact Mater. 2022;17:162-177. PMID: 35386451. PMCID: PMC8965034. doi: 10.1016/j.bioactmat.2022.01.025.

16. Zhong D, Zhang H, Ma Z, Xin Q, Lu Y, Shi P, Qin M, Li J, Ding C. Recent advancements in wound management: Tailoring superwettable bio-interfaces. Front Bioeng Biotechnol. 2022;10:1106267. PMID: 36568289. PMCID: PMC9767982. doi: 10.3389/fbioe.2022.1106267.

17. Trampuz A, Pidgaiska O, Filipenko V, Romanenko K, Marushchak O. Approaches to surgical treatment and antibacterial therapy in patients with chronic infection after war injuries. Orthopaedics traumatology and prosthetics. 2023;3:62-68. doi: https://doi.org/10.15674/0030-59872023362-68.

18. Saleh WM, Ahmad MI, Yahya EB, Abdul Khalil HPS. Nanostructured Bioaerogels as a Potential Solution for Particulate Matter Pollution. Gels. 2023;9(7):575. PMID: 37504454. PMCID: PMC10379271. doi: 10.3390/gels9070575.

19. Wu JX, Qing JH, Yao Y, Chen DY, Jiang Q. Performance of age-adjusted D-dimer values for predicting DVT before the knee and hip arthroplasty. J Orthop Surg Res. 2021;16(1):82. PMID: 33494760. PMCID: PMC7831181. doi: 10.1186/s13018-020-02172-w.

20. Hazarapetyan L, Zelveian PH, Grigoryan S. Inflammation and Coagulation are Two Interconnected Pathophysiological Pathways in Atrial Fibrillation Pathogenesis. 2023;16:4967-4975. PMID: 37927962. PMCID: PMC10625332. doi: 10.2147/JIR.S429892.

21. Kohli S, Isermann B. Crosstalk between inflammation and coagulation: Focus on pregnancy related complications. Thrombosis Update. 2021;5:100072. doi: https://doi.org/10.1016/j.tru.2021.100072.

22. Filipenko V, Bondarenko S, Leontyeva F, Tuliakov V, Vysotskyi O. Changes in indicators of the coagulation system and markers of inflammation in the blood of patients with degenerative diseases of large joints in the case of total arthroplasty. Orthopaedics traumatology and prosthetics. 2023;4:36-42. doi: http://dx.doi.org/10.15674/0030-59872023436-42.

23. Hottz ED, Azevedo-Quintanilha IG, Palhinha L, Teixeira L, Barreto EA, Pão CRR, Righy C, Franco S, Souza TML, Kurtz P, Bozza FA, Bozza PT. Platelet activation and platelet-monocyte aggregate formation trigger tissue factor expression in patients with severe COVID-19. Blood. 2020;136(11):1330-1341. PMID: 32678428. PMCID: PMC7483437. doi: 10.1182/blood.2020007252.

24. Pascual-Dapena A, Chillaron JJ, Llauradó G, Arnau-Barres I, Flores J, Lopez-Montesinos I, Sorlí L, Luis Martínez-Pérez J, Gómez-Zorrilla S, Du J, García-Giralt N, Güerri-Fernández R. Individuals With Higher CD4/CD8 Ratio Exhibit Increased Risk of Acute Respiratory Distress Syndrome and In-Hospital Mortality During Acute SARS-CoV-2 Infection. Front Med (Lausanne). 2022;9:924267. PMID: 35814752. PMCID: PMC9260079. doi: 10.3389/fmed.2022.924267.

25. Jiang H, Guo Y, Wang Q, Wang Y, Peng D, Fang Y, Yan L, Ruan Z, Zhang S, Zhao Y, Zhang W, Shang W, Feng Z. The dysfunction of complement and coagulation in diseases: the implications for the therapeutic interventions. MedComm (2020). 2024;5(11):e785. PMID: 39445002. PMCID: PMC11496570. doi: 10.1002/mco2.785.

26. Avdonin PP, Blinova MS, Serkova AA, Komleva LA, Avdonin PV. Immunity and Coagulation in COVID-19. Int J Mol Sci. 2024;25(20):11267. PMID: 39457048. PMCID: PMC11508857. doi: 10.3390/ijms252011267.

27. Ekdahl KN, Teramura Y, Hamad OA, Asif S, Duehrkop C, Fromell K, Gustafson E, Hong J, Kozarcanin H, Magnusson PU, Huber-Lang M, Garred P, Nilsson B. Dangerous liaisons: complement, coagulation, and kallikrein/kinin crosstalk act as a linchpin in the events leading to thromboinflammation. Immunol Rev. 2016;274(1):245-269. PMID: 27782319. doi: 10.1111/imr.12471.

28. Kryczka KE, Kruk M, Demkow M, Lubiszewska B. Fibrinogen and a Triad of Thrombosis, Inflammation, and the Renin-Angiotensin System in Premature Coronary Artery Disease in Women: A New Insight into Sex-Related Differences in the Pathogenesis of the Disease. Biomolecules. 2021;11(7):1036. PMID: 34356659. PMCID: PMC8301902. doi: 10.3390/biom11071036.

29. Yan J, Deng CJ, Min X, Ning Y, Wang MY, Wang SF, Aimaitijiang M, Zheng YY, Xie X, Ma YT. Predictive Value of the Fibrinogen to Gamma-Glutamine Transferase Ratio in the Long-Term Outcome in Patients with Coronary Heart Disease: A Retrospective Cohort Study. Rev Cardiovasc Med. 2023;24(12):369. PMID: 39077103. PMCID: PMC11272865. doi: 10.31083/j.rcm2412369.

30. Cardenas JC, Dong JF, Kozar RA. Injury-induced endotheliopathy: What you need to know. J Trauma Acute Care Surg. 2023;95(4):454-463. PMID: 37314417. PMCID: PMC10527751. doi: 10.1097/TA.0000000000004082.

31. Denorme F, Campbell RA. Procoagulant platelets: novel players in thromboinflammation. Am J Physiol Cell Physiol. 2022;323(4):951-958. PMID: 35993516. PMCID: PMC9484986. doi: 10.1152/ajpcell.00252.2022.

32. Thomas S, Kelliher S, Krishnan A. Heterogeneity of platelets and their responses. Res Pract Thromb Haemost. 2024;8(2):102356. PMCID: PMC11043642. doi: 10.1016/j.rpth.2024.102356.

33. Sreekumar MSr, Bobby Z, Negi V, Kommoju V, Sadanandan D. Atherothrombotic Risk Factors in Patients With Rheumatoid Arthritis. Cureus. 2024;16(5):e59818. PMID: 38846255. PMCID: PMC11156212. doi: 10.7759/cureus.59818.

34. Wild R, Sozio E, Margiotta RG, Dellai F, Acquasanta A, Del Ben F, Tascini C, Curcio F, Laio A. Maximally informative feature selection using Information Imbalance: Application to COVID-19 severity prediction. Sci Rep. 2024;14(1):10744. PMID: 38730063. PMCID: PMC11087653 doi: 10.1038/s41598-024-61334-6.

35. Shimono K, Ito T, Kamikokuryo C, Niiyama S, Yamada S, Onishi H, Yoshihara H, Maruyama I, Kakihana Y. Damage-associated molecular patterns and fibrinolysis perturbation are associated with lethal outcomes in traumatic injury. Thromb J. 2023;21(1):91. PMID: 37674235. PMCID: PMC10481518. doi: 10.1186/s12959-023-00536-w.

36. Curry NS, Davenport R, Wong H, Gaarder C, Johansson P, Juffermans NP, Maegele M, Stensballe J, Brohi K, Laffan M, Stanworth SJ. Traumatic coagulopathy in the older patient: analysis of coagulation profiles from the Activation of Coagulation and Inflammation in Trauma-2 (ACIT-2) observational, multicenter study. J Thromb Haemost. 2023;21(2):215-226. PMID: 36700506. doi: 10.1016/j.jtha.2022.11.005.

37. Yong J, Abrams ST, Wang G, Toh CH. Cell-free histones and the cell-based model of coagulation. J Thromb Haemost. 2023;21(7):1724-1736. PMID: 37116754. doi: 10.1016/j.jtha.2023.04.018.

38. Costantini TW, Kornblith LZ, Pritts T, Coimbra R. The intersection of coagulation activation and inflammation after injury: What you need to know. J Trauma Acute Care Surg. 2024;96(3):347-356. PMID: 37962222. PMCID: PMC11001294. doi: 10.1097/TA.0000000000004190.

39. Wang J, Doran J. The Many Faces of Cytokine Release Syndrome-Related Coagulopathy. Clin Hematol Int. 2021;3(1):3-12. PMID: 34595461. PMCID: PMC8432322. doi: 10.2991/chi.k.210117.001.

40. Gianni P, Goldin M, Ngu S, Zafeiropoulos S, Geropoulos G, Giannis D. Complement-mediated microvascular injury and thrombosis in the pathogenesis of severe COVID-19: A review. World J Exp Med. 2022;12(4):53-67. PMID: 36157337. PMCID: PMC9350720. doi: 10.5493/wjem.v12.i4.53.

41. Ahmadi SE, Shabannezhad A, Kahrizi A, Akbar A, Safdari SM, Hoseinnezhad T, Zahedi M, Sadeghi S, Mojarrad MG, Safa M. Tissue factor (coagulation factor III): a potential double-edge molecule to be targeted and re-targeted toward cancer. Biomark Res. 2023;11: 60. doi:https://doi.org/10.1186/s40364-023-00504-6.

42. Zhu J, Bouzid R, Travert B, Géri G, Cohen Y, Picod A, Heming N, Rottman M, Joly-Laffargue B, Veyradier A, Capron C, Coppo P. Combined coagulation and inflammation markers as predictors of venous thrombo-embolism and death in COVID-19. Front Med (Lausanne). 2024;11:1399335. PMID: 38915768. PMCID: PMC11194426. doi: 10.3389/fmed.2024.1399335.

43. Yuan L, Han J, van der Velden AIM, Vink H, de Mutsert R, Rosendaal FR, van Hylckama Vlieg A, Li-Gao R, Rabelink TJ, van den Berg BM. Sex-specific association between microvascular health and coagulation parameters: the Netherlands Epidemiology of Obesity study. J Thromb Haemost. 2023;21(9):2585-2595. PMID: 37301258. doi: 10.1016/j.jtha.2023.06.001.

44. Refaai MA, Riley P, Mardovina T, Bell PD. The Clinical Significance of Fibrin Monomers. Thromb Haemost. 2018;118(11):1856-1866. PMID: 30312978. doi: 10.1055/s-0038-1673684.

45. Hasegawa M, Wada H, Miyazaki S, Yamaguchi T, Wakabayashi H, Fujimoto N, Matsumoto T, Ohishi K, Sakaguchi A, Yamada N, Ito M, Yamashita Y, Katayama N, Nakatani K, Sudo A. The Evaluation of Fibrin-Related Markers for Diagnosing or Predicting Acute or Subclinical Venous Thromboembolism in Patients Undergoing Major Orthopedic Surgery. Clin Appl Thromb Hemost. 2018;24(1):107-114. PMID: 28301902. PMCID: PMC6714636. doi: 10.1177/1076029616674824.

46. Lundbech M, Krag AE, Christensen TD, Hvas AM. Thrombin generation, thrombin-antithrombin complex, and prothrombin fragment F1+2 as biomarkers for hypercoagulability in cancer patients. Thromb Res. 2020;186:80-86. doi: https://doi.org/10.1016/j.thromres.2019.12.018.

47. Zhang Y, Wang L, Kuang X, Tang D, Zhang P. Diagnostic and Prognostic Value of C1q in Sepsis-Induced Coagulopathy. Clin Appl

Thromb Hemost. 2024;30:10760296241257517. PMID: 38778544. PMCID: PMC11113060. doi: 10.1177/10760296241257517.

48. Kanji R, Kubica J, Navarese EP, Gorog DA. Endogenous fibrinolysis-Relevance to clinical thrombosis risk assessment. Eur J Clin Invest. 2021;51(4):e13471. PMID: 33296082. doi: 10.1111/eci.13471.

49. Roullet S, Weinmann L, Labrouche S, Gisbert-Mora C, Biais M, Revel P, Freyburger G. Fibrinolysis in trauma patients: wide variability demonstrated by the Lysis Timer. Scand J Clin Lab Invest. 2019;79(1-2):136-142. PMID: 30861350. doi: 10.1080/00365513.2019.1584829.

50. Moore HB. Fibrinolysis Shutdown and Hypofibrinolysis Are Not Synonymous Terms: The Clinical Significance of Differentiating Low Fibrinolytic States. Semin Thromb Hemost. 2023;49(5):433-443. PMID: 36318960. PMCID: PMC10366941. doi: 10.1055/s-0042-1758057.

51. Hvas CL, Larsen JB. The Fibrinolytic System and Its Measurement: History, Current Uses and Future Directions for Diagnosis and Treatment. Int J Mol Sci. 2023;24(18):14179. PMID: 37762481. PMCID: PMC10532028, doi: 10.3390/ijms241814179.

52. Han J, van Hylckama Vlieg A, de Mutsert R, Rosenda-al FR, van der Velde JH, Boone SC, Winters-van Eekelen E, le Cessie S, Li-Gao R. Associations of coagulation parameters and thrombin generation potential with the incidence of type 2 diabetes: mediating role of glycoprotein acetylation. Eur J Epidemiol. 2024;39(10):1171-1181. PMID: 39404973. doi: 10.1007/s10654-024-01162-0.

53. Watanabe-Kusunoki K, Nakazawa D, Ishizu A, Atsumi T. Thrombomodulin as a Physiological Modulator of Intravascular Injury. Front Immunol. 2020;11:575890. PMID: 33042158. PMCID: PMC7525002. doi: 10.3389/fimmu.2020.575890.

54. Huang MY, Lippuner C, Schiff M, Book M, Stueber F. Neutrophil extracellular trap formation during surgical procedures: a pilot study. Sci Rep. 2023;13(1):15217. PMID: 37709941. PMCID: PMC10502064. doi: 10.1038/s41598-023-42565-5.

55. Ye J, Hu X, Wang Z, Li R, Gan L, Zhang M, Wang T. The role of mtDAMPs in the trauma-induced systemic inflammatory response syndrome. Front Immunol. 2023;14:1164187. PMID: 37533869. PMCID: PMC10391641. doi: 10.3389/fimmu.2023.1164187.

56. Cicchinelli S, Pignataro G, Gemma S, Piccioni A, Picozzi D, Ojetti V, Franceschi F, Candelli M. PAMPs and DAMPs in Sepsis: A Review of Their Molecular Features and Potential Clinical Implications. Int J Mol Sci. 2024;25(2):962. PMID: 38256033. PMCID: PMC10815927. doi: 10.3390/ijms25020962.

57. Wang H, Kim SJ, Lei Y, Wang S, Wang H, Huang H, Zhang H, Tsung A. Neutrophil extracellular traps in homeostasis and disease. Signal Transduct Target Ther. 2024;9(1):235. PMID: 39300084. PMCID: PMC11415080. doi: 10.1038/s41392-024-01933-x.

58. Goswami J, MacArthur T, Bailey K, Spears G, Kozar RA, Auton M, Dong JF, Key NS, Heller S, Loomis E, Hall NW, Johnstone AL, Park MS. Neutrophil Extracellular Trap Formation and Syndecan-1 Shedding Are Increased After Trauma. Shock. 2021;56(3):433-439. PMID: 33534396. PMCID: PMC8316482. doi: 10.1097/SHK.0000000000001741.

59. Song Y, Wu Y, Ding F, Li S, Shen Y, Yang B, Tang X, Ren L, Deng L, Jin X, Yan Y. The Preventive and Therapeutic Effects of Acute and Severe Inflammatory Disorders with Heparin and Heparinoid. Biomolecules. 2024;14(9):1078. PMID: 39334845. PMCID: PMC11430252. doi: 10.3390/biom14091078.

60. Li Y, Li H, Wang Y, Guo J, Zhang D. Potential Biomarkers for Early Diagnosis, Evaluation, and Prognosis of Sepsis-Induced Coagulopathy. Clin Appl Thromb Hemost. 2023;29:10760296231195089. PMID: 37605466. PMCID: PMC10467369. doi: 10.1177/10760296231195089.

Отримано/Received 08.01.2025
Рецензовано/Revised 19.01.2025
Прийнято до друку/Accepted 28.01.2025

Information about authors

Stanislav Ye. Bondarenko, MD, DSc, PhD, Professor, Director of the Sytenko Institute of Spine and Joint Pathology of NAMSU, Kharkiv, Ukraine; e-mail: bondarenke@gmail.com; phone/fax: +380 (57) 725-14-00; https://orcid.org/0000-0003-2463-5919

Volodymyr A. Filipenko, MD, DSc, PhD, Professor, Honored Worker of Science and Technology of Ukraine, Head of the Department of Joint Pathology, Sytenko Institute of Spine and Joint Pathology of NAMSU, Kharkiv, Ukraine; e-mail: filippenko1957@gmail.com; phone: +380 (57) 725-14-30; https://orcid.org/0000-0001-5698-2726

Frida S. Leontyeva, PhD, Senior Research Fellow, Head of the Department of Laboratory Diagnostics and Immunology, Sytenko Institute of Spine and Joint Pathology of NAMSU, Kharkiv, Ukraine; e-mail: frida@farfora.com; phone: +380 (57) 725-14-03; https://orcid.org/0000-0001-9801-7908

Vladyslav O. Tulyakov, Doctor of Pharmaceutical Sciences, Senior Research Fellow, Leading Research Fellow, Department of Laboratory Diagnostics and Immunology, Sytenko Institute of Spine and Joint Pathology of NAMSU, Kharkiv, Ukraine; e-mail: tulakov1967v@gmail.com; phone: +380 (57) 725-14-76, +380 (96) 499-30-39; https://orcid.org/0000-0002-3187-1592

Conflicts of interests. Authors declare the absence of any conflicts of interests and own financial interest that might be construed to influence the results or interpretation of the manuscript.

Information about funding. The study was conducted within the framework of the research work of the Sytenko Institute of Spine and Joint Pathology National Academy of Medical Sciences of Ukraine of the National Academy of Medical Sciences of Ukraine "Investigate the pathogenetic link between disorders of the hemostasis system and inflammatory-destructive changes in diseases, lesions and combat injury" (2023–2025), No of state registration 0123U100163, the header — Prof. V.A. Filipenko, responsible performer — Dr of Pharmacy, Senior Researcher. V.O. Tulyakov.

Authors' contribution. Bondarenko S.Ye. — development of the concept of article, writing conclusions; Filipenko V.A. — selection of literary sources and analysis of data obtained; Leontieva F.S. — analysis of the received data, writing text; Tulyakov V.A. — collection and processing of materials, writing text.

S.Ye. Bondarenko, V.A. Filipenko, F.S. Leontyeva, V.O. Tulyakov
Sytenko Institute of Spine and Joint Pathology of NAMSU, Kharkiv, Ukraine

Pathogenetic association of inflammation and hemostasis markers in the blood of patients with injuries of large joints

Abstract. ***Background.*** In patients with injuries of large joints, the activation of inflammation causes the risk of thrombophilia. The prediction of thrombotic complications and their prevention can improve the quality of treatment. The purpose: to investigate the data of scientific and medical literature on the pathogenetic association between markers of hemostasis and inflammation in patients with degenerative diseases and post-traumatic injuries of large joints. ***Materials and methods.*** The search for literature has

been made in the PubMed database for 10 years. Sixty works were selected. ***Results.*** A total of 60 papers were selected for analysis. They recorded information about the relationship between the mechanisms of inflammation and hypercoagulability in patients with trauma. The specified data are given in this work. ***Conclusions.*** In the scientific and medical literature on orthopedics and traumatology, considerable attention is paid to the prevention of hypercoagulability in surgical treatment of patients with trauma, in particular, of large joints. Individuals with trauma or surgery on large joints have a correlation of biochemical and common clinical markers of inflammation, metabolism of glycoproteins, proteoglycans and collagen with laboratory indicators of hemostasis. In this case, with significant damage to the large joints, the formation of a vicious circle is observed: a decrease in plasminogen content, which under the action of activators is converted to plasmin, a trigger factor of the fibrinolytic system, that at the same time causes a decrease in fibrinolytic activity with the acceleration of dystrophic processes in the joints, accumulation in the blood serum of an excessive amount of acute phase glycoproteins. In addition, there is an increase in blood plasma of the following coagulation markers: fibrinogen, soluble fibrin monomer complexes, D-dimers, inflammatory markers such as glycoproteins, C-reactive protein, haptoglobin. From this, it follows that the prevention of postoperative hypercoagulability in patients with damage to large joints requires timely monitoring of significant biochemical indicators of the hemostasis system, inflammatory markers, as well as measures to prevent thrombophilia, including at the prehospital stage.

Keywords: large joints; trauma; damage; blood coagulation; inflammation; association; biochemistry; hypercoagulability; complications; prediction

УДК 616-001.45:617.53 DOI: https://doi.org/10.22141/1608-1706.1.26.2025.994

Чорна В.В.[1], Федотова В.В.[1], Коломієць В.В.[1], Липкань В.М.[1, 2], Рибінський М.В.[1], Савічан К.В.[3], Гудзевич Л.С.[4]
[1]Вінницький національний медичний університет імені М.І. Пирогова, м. Вінниця, Україна
[2]Військово-медичний клінічний центр Центрального регіону, м. Вінниця, Україна
[3]Українська військово-медична академія, м. Київ, Україна
[4]Вінницький державний педагогічний університет імені Михайла Коцюбинського, м. Вінниця, Україна

Комплексний аналіз наукових досліджень проникного поранення шиї у світі та Україні

Резюме. ***Актуальність.*** *Поранення шиї залишаються серйозною проблемою для бойової медицини, і своєчасна домедична допомога має вирішальне значення для виживання військовослужбовців із пораненням у ділянці шиї.* ***Мета:*** *проведення ретроспективного аналізу наукових праць щодо структури, локалізації проникних поранень шиї, ускладнень під час воєнних конфліктів у світі та надання домедичної та хірургічної допомоги.* ***Матеріали та методи.*** *Проведено пошук літератури щодо структури, локалізації проникних поранень шиї, ускладнень та надання домедичної з обмеженими медичними ресурсами і хірургічної допомоги під час воєнних конфліктів. Проведено системний аналіз 73 сучасних наукових праць із використанням баз даних MEDLINE/PubMed, Karger, EMBASE/Ovid. Після проведення огляду статей та ознайомлення з їх повними текстами було відібрано 31 джерело. Пошук щодо проникної травми шиї, домедичної допомоги тощо проводився за період 2004–2024 рр. Вогнепальні поранення гортані та глотки є одними з найсерйозніших травм ділянки шиї у військових умовах. Ці травми спричиняють потенційно небезпечні для життя ускладнення, як-от асфіксія, масивна кровотеча та гіповолемічний шок. Досвід українських лікарів доповнює стратегію нових протоколів на догоспітальному етапі лікування, орієнтованих на забезпечення прохідності дихальних шляхів і зупинку критичних кровотеч. Вдосконалення цих підходів може суттєво зменшити бойову захворюваність та смертність серед військовослужбовців. У статті наведено 4 клінічні випадки проникного поранення голови, шиї, обличчя і проведених лікувальних втручань на II ЕМЕ для переведення на наступний етап лікування.* ***Висновки.*** *Рекомендовано продовжувати дослідження в цьому напрямку на досвіді України для нових протоколів на догоспітальному етапі лікування, орієнтованих на забезпечення прохідності дихальних шляхів і зупинку критичних кровотеч. Вдосконалення цих підходів може суттєво зменшити бойову захворюваність та смертність серед військовослужбовців.*

Ключові слова: *проникні поранення шиї; дихальних шляхів; травма гортані; трахеостомія; інтубація; конікотомія*

Вступ

Проникні поранення шиї становлять особливу клінічну проблему через наявність численних життєво важливих анатомічних структур, захищених мінімальним шаром м'яких тканин. Незважаючи на порівняно низьку частоту, такі травми становлять значний ризик, оскільки можуть уражати дихальні шляхи, судинну систему, шлунково-стравохідний тракт та нервову систему, часто в комбінації. Забезпечення ефективного лікування цих поранень є складним завданням, особливо на догоспітальному етапі з обмеженими медичними ресурсами, а також у віддалених регіонах, де доступ до повноцінної медичної допомоги обмежений. Хірургічне лікування повинно враховувати характер ушкоджень, їх локалізацію, а також ризики ускладнень та смертності. Основними аспектами хірургічного лі-

© «Травма» / «Trauma» («Travma»), 2025
© Видавець Заславський О.Ю. / Publisher Zaslavsky O.Yu., 2025

Для кореспонденції: Чорна Валентина Володимирівна, доктор медичних наук, капітан медичної служби запасу, доцент, кафедра медицини катастроф та військової медицини, Вінницький національний медичний університет імені М.І. Пирогова, вул. Пирогова, 56, м. Вінниця, 21018, Україна; e-mail: valentina.chorna65@gmail.com; тел.: +380 (67) 919-40-38
For correspondence: Valentyna Chorna, MD, DSc, PhD, Captain of the Medical Service of Reserve, Associate Professor, Department of Disaster Medicine and Military Medicine, Vinnytsia National Pirogov Memorial Medical University, Pirogov st., 56, Vinnytsia, 21018, Ukraine; e-mail: valentina.chorna65@gmail.com; phone: +380 (67) 919-40-38
Full list of authors' information is available at the end of the article.

Рисунок 1. Вибухова травма (ВТ). Акубаротравма обох вух з перфорацією барабанної перетинки праворуч. Відкрита черепно-мозкова травма (ВЧМТ). Забій головного мозку I ст. Множинні вогнепальні осколкові сліпі поранення (МВОСП) обличчя з вогнепальним переломом нижньої щелепи та виличної кістки праворуч, проникне поранення правого ока з наявністю металевих уламків. Поранення привушної залози праворуч. МВОСП шиї праворуч з пошкодженням зовнішньої яремної вени, поранення трахеї

кування є забезпечення адекватного дихання, ефективного прийому їжі та застосування надійних методів ушивання рани, що дозволяють запобігти недостатності травного тракту та забезпечити стабільність каркасу й аеростазу ларинготрахеальної ділянки.

За даними авторів, було зареєстровано, що механізм проникного пошкодження шиї становили вибухові травми у 73,0 % пацієнтів, вогнепальні поранення — у 27,0 %. Травми шийного відділу хребта (переломи або пошкодження спинного мозку) були виявлені у 22,0 % постраждалих. Однак лише 7,0 % вижили до моменту госпіталізації. З них 2,0 % померли протягом перших 72 годин після госпіталізації через отримані травми. Серед пацієнтів, які дісталися хірургічного закладу живими, лише 1 (1,8 %) мав нестабільну травму шийного відділу хребта, яка потребувала хірургічної стабілізації, проте згодом такі поранені помирають від супутніх тяжких травм голови [1].

Метою нашого дослідження є проведення ретроспективного аналізу наукових праць щодо структури, локалізації проникних поранень шиї, ускладнень під час воєнних конфліктів у світі та надання домедичної та хірургічної допомоги в Україні в гарячих точках воєнного конфлікту/повномасштабної війни.

Матеріали та методи

Проведено метааналіз структури, локалізації проникних поранень шиї, ускладнень та надання домедичної із обмеженими медичними ресурсами і хірургічної допомоги під час воєнних конфліктів. Проведено бібліосемантичний, системний аналіз вітчизняних та зарубіжних 73 сучасних наукових праць із використанням баз даних MEDLINE/PubMed, Karger, EMBASE/Ovid. Було відібрано 31 джерело після проведення огляду статей та ознайомлення з їх повними текстами щодо структури, локалізації проникних поранень шиї, ускладнень під час воєнних конфліктів у світі та надання домедичної та хірургічної допомоги. Пошук щодо проникної травми шиї, домедичної допомоги тощо проводився за період 2004–2024 рр. Проведено розгляд чотирьох клінічних випадків проникного поранення голови, шиї, обличчя та лікувальних втручань на II етапі медичної евакуації (ЕМЕ) військовослужбовця для переведення його на наступний етап лікування.

Результати

Нами наведено клінічні випадки, пов'язані з інтенсивним застосуванням вибухової зброї, що спричиняє численні поранення військовослужбовців у зонах широкого ураження. Перший клінічний випадок — військовослужбовець, 32 роки, який отримав тяжку травму внаслідок скидання вибухівки з дрона (рис. 1).

Військовослужбовцю було проведено комплекс протишокових заходів: інтенсивну інфузійну терапію для стабілізації гемодинаміки, аналгезію для ефективного купірування больового синдрому, седацію для зниження психоемоційного навантаження та антибіотикопрофілактику для запобігання розвитку ранової інфекції. У зв'язку з пошкодженням трахеї виконано інтубацію з подальшою трахеотомією, що забезпечило стабільну прохідність дихальних шляхів. У подальшому виконано хірургічну обробку ран згідно з протоколами. Ці заходи дозволили стабілізувати стан військовослужбовця та створити умови для подальшого етапу лікування і реабілітації на III ЕМЕ.

Наступний клінічний випадок — військовослужбовець, 29 років, який отримав травму внаслідок скидання вибухівки з дрона (рис. 2).

На II ЕМЕ військовослужбовцю було проведено протишокові заходи: інтенсивну терапію для стабілізації гемодинаміки, аналгезію та седацію. З метою запобігання інфекційним ускладненням проведено антибіотикопрофілактику. Через пошкодження обличчя виконано інтубацію трахеї через ротову порожнину. Цей підхід забезпечив адекватну прохідність дихальних шляхів. У рамках хірургічної обробки проведено тампонаду носових порожнин для зупинки кровотечі.

Стан військовослужбовця стабілізували, забезпечили умови для подальшого лікування.

Військовослужбовець, 29 років, отримав поранення внаслідок дії артилерійського ураження (рис. 3). На II етапі лікування було проведено комплекс медичних заходів, спрямованих на стабілізацію стану військовослужбовця та профілактику ускладнень. Здійснено протишокову терапію, яка включала інфузійну терапію для корекції гіповолемії та підтримки гемодинаміки, аналгезію, седацію й антибіотикопрофілактику з метою запобігання інфекційним ускладненням. Додатково проведено трансфузію свіжозамороженої плазми (СЗП) та еритроцитарної маси для відновлення об'єму циркулюючої крові (ОЦК) та корекції коагуляційних порушень.

У подальшому виконано первинну хірургічну обробку (ПХО) для зупинки кровотечі, видалення некротизованих тканин та сторонніх тіл (металевих уламків). Проведено аутопластику стінки пошкодженої внутрішньо сонної артерії, що забезпечило належну реконструкцію та мінімізувало ризик тромбозу чи відторгнення. Військовослужбовець стабілізований, переведений на подальший етап лікування.

Військовослужбовець, 28 років, отримав поранення внаслідок скиду вибухівки з дрона, що призвело до тяжкої ВТ (рис. 4).

Стан пацієнта ускладнювався, що потребувало негайних медичних заходів для його стабілізації. Було проведено протишокову терапію — інфузійну терапію для корекції гемодинаміки та гіповолемії. Для відновлення ОЦК та нормалізації коагуляційного статусу проведено трансфузію СЗП та еритроцитарної маси. З метою знеболювання — аналгезія, а також седація та антибіотикопрофілактика. У хірургічному плані було виконано ПХО вогнепальних ран, яка включала ретельне видалення сторонніх тіл та некротичних тканин. Було проведено інтубацію трахеї для забезпечення прохідності дихальних шляхів. Особливо важливим було проведення декомпресійної трепанації черепа, що дозволило знизити внутрішньочерепний тиск і запобігти розвитку ішемічних ускладнень. Усі проведені заходи сприяли стабілізації стану військовослужбовця, усуненню загрозливих для життя станів і створенню умов для подальшого лікування.

Рисунок 2. ВТ. Акубаротравма обох вух. ВОСП обличчя, проникне в порожнину рота з руйнацією носа та вогнепальним переломом верхньої щелепи. Двобічний гемосинус. Перелом основи черепа Le Fort II

Обговорення

Проникні балістичні поранення шиї асоціюються з високою летальністю. Отримані дані A. Ramasamy (2009) свідчать, що ймовірність розвитку нестабільної травми шийного відділу хребта у пацієнтів, які виживають після таких поранень, є вкрай низькою. У небезпечних умовах, як-от терористичні атаки, воєнні конфлікти або інциденти зі стрілянною, ризик перевищує потенційну користь від застосування обов'язкової іммобілізації шийного відділу хребта [1].

Під час військових дій в Іраку та Афганістані проникні поранення шиї, пов'язані з бойовими діями, становили від 4,9 до 10,0 %, із них до 41,0 % — із пошкодженням магістральних судин (зона 1 та зона 2)

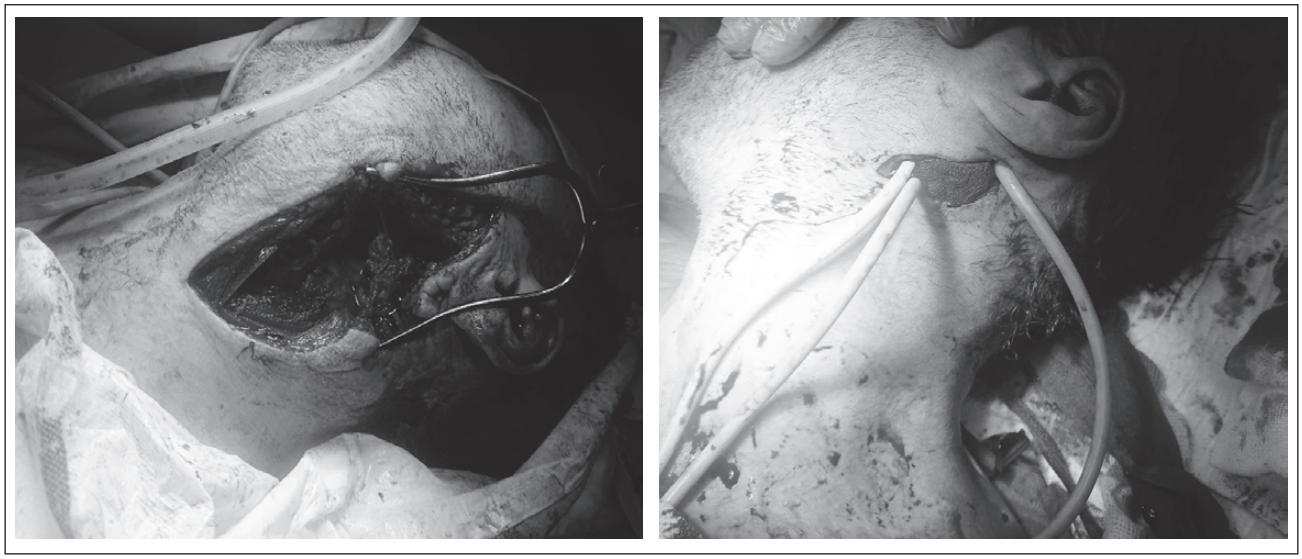

Рисунок 3. ВОСП шиї ліворуч із пошкодженням внутрішньої сонної артерії у місці її відходження. Геморагічний шок III ст.

Рисунок 4. ВТ. Вогнепальне осколкове сліпе проникне поранення (ВОСПП) голови з вхідним отвором через лобну кістку. Забій головного мозку III ст. Пневмоцефалія. Вогнепальний перелом кореня носа, лобної кістки. Проникне поранення лівого ока з руйнацією очного яблука. Геморагічний шок II ст.

(табл. 1); 28,0 % — смертельні випадки через пошкодження дихальних шляхів, критичну кровотечу, травму спинного мозку. Хірургічні втручання проводились на догоспітальному етапі хірургами-травматологами, ЛОР-хірургами, судинними хірургами, щелепно-лицевими хірургами на II ЕМЕ [2–7].

Таблиця 1. Зони пошкодження шиї

Зона 1	Верхнє середостіння, підключичні судини, загальна сонна артерія, внутрішня яремна вена, трахея, верхівка легені, стравохід, блукаючий, зворотний гортанний і діафрагмальний нерви
Зона 2	Загальна, внутрішня і зовнішня сонні артерії, яремні вени, трахея, гортань, глотка, стравохід, блукаючий, зворотний гортанний і діафрагмальний нерви
Зона 3	Внутрішні та зовнішні сонні артерії, яремні вени, ротоглотка, черепні нерви 9–12

Сполучені Штати та Сполучене Королівство продемонстрували різні підходи до хірургічної підготовки та забезпечення медичної допомоги в розгорнутих медичних закладах (MTF — Medical Treatment Facilities) для підтримки військових операцій в Іраку та Афганістані. Особливо це стосується лікування бойових травм, зокрема поранень шиї, що виникають під час воєнних дій. Такі розбіжності у підходах можуть відображати різні медичні протоколи, ресурси, рівень спеціалізації хірургів, а також різноманітні засоби захисту та підготовки медичних кадрів. Метою цих досліджень у період з березня 2003 по жовтень 2011 року було визначення та порівняння підходів і результатів лікування проникних поранень шиї (PNI — penetrating neck injury) у розгорнутих медичних закладах США та Великобританії, зосереджуючись на летальності та впливі спеціалізованої медичної допомоги [8, 9].

У дослідженні J. Breeze (2019) проаналізовано випадки травм обличчя серед постраждалих військовослужбовців під час військових дій в Іраку та Афганістані з метою оцінки частоти та різновидів пошкоджень, а також порівняння методів лікування в медичних військових закладах США та Великобританії. Основними травмами були пошкодження шкіри та м'язів (64,0 %), переломи кісток лицевого скелета (36,0 %), пошкодження внутрішнього та середнього вуха (28,0 %) та інші пошкодження голови та шиї (11,0 %). Проникні поранення шиї найчастіше були спричинені вибуховою (58,0 %) та вогнепальною (36,0 %) зброєю. Основними типами уражень були пошкодження шкіри та м'язів (74,0 %) та ураження великих судин (25,0 %) (зона 1 та зона 2) (табл. 1), з яких 46,0 % припадає на сонну артерію, а також травми дихальних шляхів, зокрема гортані та трахеї (14,0 %) (зона 2) (табл. 1) [2].

Згідно з результатами аналізу, військовослужбовці США, яким проводили стабілізацію перелому нижньої щелепи (відкрита репозиція та внутрішня фіксація або нижньощелепна фіксація), мали значно меншу ймовірність проведення трахеостомії порівняно з тими, хто не отримував таку медичну допомогу. Це вказує на можливий захисний ефект стабілізуючих хірургічних втручань щодо запобігання ускладненням із боку органів дихання.

За даними дослідження J. Breeze (2020), у 4,9 % було зафіксовано поранення шиї; з них 83,0 % мали проникні поранення, тоді як решта травм були тупими. Після врахування випадків загибелі на полі бою частота поранень шиї зросла до 10,0 %. Кількість пацієнтів із пораненням шиї, які пройшли спеціалізоване обстеження шиї, становила 32,0 %; у яких було зафіксовано пошкодження судин шиї — 21,0 %; які пройшли процедури з перев'язування або відновлення судин — 41,0 %. У тих випадках, коли це було зафіксовано, проникне поранення шиї безпосередньо сприяло смерті у 28,0 % пацієнтів [8].

На основі ретроспективного дослідження за період 2015–2019 рр. під час Сирійської війни було встановлено, що основний механізм травматичного пошкодження шиї був проникним. Основними джерелами осколкових поранень були вибухи (83,0 %) та вогнепальна зброя (17,0 %). У 32,0 % пацієнтів спостерігалися переломи обличчя, зокрема в ділянках верхньощелепної кістки — 28,4 %, орбіти — 22,0 %, зубів — 18,5 %. Первинну реконструкцію виконували у 49,0 % випадків, тоді як вторинну — у 8,0 % [10, 11].

У ретроспективному аналізі A. Benov (2019), A.M. Tsur (2021) було проаналізовано дані про характер поранень, отриманих військовослужбовцями під час бойових дій у Сирії та Ізраїлі. Однією з ключових цілей було визначення найбільш поширених механізмів поранень та ефективних догоспітальних заходів, реалізованих ізраїльським Медичним корпусом сил оборони (IDF-MC). У результаті аналізу визначено, що 54,0 % мали проникні поранення шиї та грудної клітки, які становили більшу частину випадків за рахунок осколків (до 68,0 %). Рятувальні заходи, зокрема інтенсивна терапія, часто включали застосування сучасних засобів гемостатичної підтримки (свіжа висушена плазма — до 7,0 % і транексамова кислота — 15,0 %) та дихальних шляхів [12, 13].

Згідно з 20-річним ретроспективним аналізом N. Tsur (2020) щодо поранення у ділянці шиї, воно є важливою причиною смертності та захворюваності у військовослужбовців Ізраїлю під час бойових дій. За період дослідження було зареєстровано, що 1,0 % становили ізольовані травми шиї, тоді як 94,0 % випадків були травмами без пошкодження шиї. Зокрема, 42,0 % поранень шиї класифікувалися як невідкладні, що потребували невідкладних заходів [14].

Важливими рятувальними домедичними діями були забезпечення прохідності дихальних шляхів та контроль гемодинаміки. Розширене втручання на дихальних шляхах виконано у 12,0 % постраждалих із травмою шиї, що значно перевищує показник у 3,0 % для групи постраждалих без поранень шиї [15].

У ретроспективному дослідженні A.S. Madsen (2016) проаналізував практику вибіркового безопераційного лікування (selective non-operative management — SNOM) пацієнтів із проникними пораненнями шиї в умовах травматологічної служби Південної Африки під час збройного конфлікту на Півдні. У результаті дослідження було встановлено, що 88,6 % пацієнтів мали ножові поранення, а 11,4 % — вогнепальні. Серед усіх пацієнтів 40,0 % отримали ізольовані проникні травми шиї, у той час як 60,0 % мали ушкодження однієї анатомічної ділянки шиї. Серед виявлених ушкоджень було 17,0 % судинних, 8,0 % — ураження глотки та стравоходу, 6,0 % випадків супроводжувались пошкодженням дихальних шляхів. Супутні травми включали проникні поранення серця (0,6 %) та випадки гемопневмотораксу (28,6 %) [2–7, 16].

Аналіз вогнепальних, мінно-вибухових травм, первинної та вторинної смертності від проникних травм шиї під час воєнного конфлікту в Україні призвів до нової стратегічної переоцінки збройних сил Німеччини. Досвід українських хірургів змінив підхід у хірургічній допомозі під час воєнних конфліктів у зв'язку з осучасненням зброї для ведення бойових дій. Визначення основних причин первинної смертності під час бойових травм: черепно-мозкові травми, торакоабдомінальні масивні кровотечі; вторинної смертності: травми тулуба, шиї, опіки від хімічних, фосфорних бомб [17].

Вогнепальні поранення є найпоширенішим видом ушкоджень у зоні воєнних конфліктів, які нерідко призводять до тяжкої травми та високого рівня захворюваності. Основними ускладненнями при таких травмах є ушкодження великих судин, що підвищує ризик фатальних наслідків. Ураження може супроводжуватись складною траєкторією кулі, коли місце входу й анатомічне розташування снаряда відрізняються, що ускладнює діагностику та лікування. Таким чином, своєчасне виявлення та правильна оцінка траєкторії кулі є важливими факторами успішного лікування.

Відповідно до дослідження R.V. Gybalo (2020) та опису клінічного випадку, хворий 33 років отримав вогнепальне поранення під час бойових дій у Київському районі (Україна). Куля пройшла через ліву пахвову ділянку грудної клітки та ліву верхню кінцівку. При огляді виявлено численні поранення, включно із вхідними та вихідними отворами у ділянці грудної клітки та плеча. Рентгенологічне дослідження грудної клітки показало наявність металевого уламка у ділянці першого лівого ребра, який розташовувався позаду лівої ключиці, поблизу лівої загальної сонної артерії та внутрішньої яремної вени. Під час хірургічного втручання було виявлено застряглу кулю розміром 25 мм у просторі між загальною сонною артерією та яремною веною [18].

Цей клінічний випадок підтверджує, що локалізація куль або фрагментів снаряда в нетипових місцях може бути виявлена випадково, часто в ході звичайного обстеження, навіть за відсутності клінічних ознак або специфічних скарг. Це узгоджується з іншими клінічними звітами, де виявлення куль у несподіваних зонах стало результатом застосування рутинних діагностичних протоколів для поранених військовослужбовців.

Вогнепальні поранення можуть супроводжуватися нестандартною траєкторією кулі, що підвищує потребу в ретельній діагностиці. Для всіх пацієнтів із вогнепальними ушкодженнями, незалежно від локалізації,

рекомендується проведення комп'ютерної томографії всього тіла або рентгенографії грудної та черевної порожнини для вчасного виявлення можливих залишків снарядів. Це дозволяє знизити ризик ускладнень і забезпечити адекватне лікування.

Дані цього дослідження підкреслюють важливість своєчасного та адекватного лікування проникних травм голови та шиї. Основною причиною летальних випадків серед пацієнтів з осколковими пораненнями були не тільки руйнування тканин, але й розвиток тяжких септичних станів, які значно ускладнювали лікування через інфікування ран. Ці септичні ускладнення виникали внаслідок тяжких і множинних травм, а також тривалої евакуації поранених із місця бойових дій. Крім того, обмежена доступність хірургічної допомоги на передовій та недосконалість логістики транспортування вплинули на результати лікування, зокрема на частоту інфекційних ускладнень. Цей аспект є особливо важливим, оскільки своєчасна евакуація та рання медична допомога є ключовими для запобігання сепсису та інших життєво небезпечних станів.

Дослідження A. Benov (2019) підтверджує важливість швидкого та ефективного реагування на полі бою в умовах обмеженого часу та медичних ресурсів. Найбільш успішними методами догоспітальної допомоги виявилися накладання турнікетів для зупинки масивних/критичних кровотеч, застосування транексамової кислоти та ліофілізованої плазми, а також заходи для забезпечення прохідності дихальних шляхів, які включали ендотрахеальну інтубацію та крикотиреоїдотомію. Цей досвід є важливим кроком до вдосконалення протоколів догоспітальної допомоги в умовах бойових дій, а також має практичне значення для розробки тактичної медицини в інших збройних конфліктах [12].

У дослідженні C. Simpson (2021) проведено систематичний огляд наявної літератури для оцінки актуальних досліджень, які висвітлюють особливості догоспітального лікування проникних травм шиї до транспортування постраждалих до відділення невідкладної допомоги. Результати обговорено за принципом CABCD (катастрофічна кровотеча, дихальні шляхи, дихання, кровообіг, інвалідність), що дозволяє стандартизувати підхід до оцінки та догоспітального лікування, полегшуючи розуміння цієї проблеми клініцистами. Неконтрольована/критична кровотеча є основною причиною захворюваності та смертності при травмах голови та шиї, значна частина яких припадає на догоспітальний етап надання допомоги. Шийні рани класифікуються як такі, на які неможливо накласти джгут/турнікет. Традиційним методом контролю та зупинки кровотечі залишається прямий тиск на рану. Останнім часом розроблено гемостатичні пов'язки, які містять речовини, що активують процес згортання та сприяють зупинці кровотечі. Дослідження показали, що використання таких пов'язок на догоспітальному етапі дозволяє досягти гемостазу у 67,0–100 % випадків, із середнім показником успіху 90,5 % [19, 20].

Доведено, що серед доступних гемостатичних пов'язок — QuickClot® Combat Gauze™ (перевага в Збройних силах США) та марля Celox™ (перевага у Великобританії) — саме ці пов'язки значно перевершують стандартну марлю за ефективністю та забезпечують контроль кровотечі у понад 88,0 % випадків, при цьому побічних ефектів не спостерігалося.

Практичне застосування гемостатичних пов'язок у випадках проникних поранень шиї передбачає ретельне заповнення рани гемостатичною пов'язкою для максимального зупинення кровотечі. Важливо не знімати гемостатичну пов'язку до та під час евакуації пацієнта до стабілізаційного пункту. Після зупинки критичної кровотечі необхідно підтримувати тиск на шию (на рану), але робити це обережно, щоб уникнути ризику церебральної ішемії через зниження кровотоку.

Застосування транексамової кислоти та ліофілізованої плазми було критично важливим під час догоспітальної допомоги. Транексамова кислота, введена пацієнтам із ризиком кровотечі, сприяла запобіганню масивним крововтратам та зменшенню потреби в подальших реанімаційних втручаннях. Ліофілізована плазма, яка використовувалася як основний засіб для швидкої комплексної терапії, забезпечувала відновлення об'єму циркулюючої крові, знижувала ризик гіпотензії та поліпшувала виживаність військовослужбовців із критичними бойовими пораненнями [21–23].

Сучасні протоколи Advanced Trauma Life Support (ATLS) рекомендують застосування запобіжних заходів для стабілізації хребта у пацієнтів, які зазнали значних механічних травм, зокрема для захисту шийного відділу хребта. Проте в несприятливих або небезпечних умовах дотримання цих протоколів може створити для медичних бригад додатковий ризик і призвести до затримки виявлення критичних проблем із дихальними шляхами. В умовах глобальної загрози тероризму такі небезпечні ситуації тепер виникають не лише у зонах конфлікту, але й в інших цивільних місцях, найчастіше це ті, які наближені до бойових зон. Це дослідження має на меті оцінити частоту травм шийного відділу хребта після проникних балістичних ушкоджень шиї та визначити доцільність догоспітальної іммобілізації шийного відділу для таких пацієнтів.

Але шийні коміри можуть приховати або ускладнити виявлення загрозливих для життя станів, як-от порушення дихальних шляхів, що потребує більш обережного підходу до протоколів догоспітальної допомоги.

Дослідження A.K. Siddiqui (2009) розглядає ключові аспекти початкового лікування, діагностики, забезпечення прохідності дихальних шляхів та анестезії у пацієнтів із травмами шийного відділу хребта (CSI). Важливість ранньої діагностики та клінічної оцінки для виключення CSI є критичною, оскільки вона визначає подальшу тактику лікування. Стратегія стабілізації хребта з обмеженням його рухливості допомагає запобігти подальшим пошкодженням ураженої ділянки.

Інтубація трахеї під контролем фіброскопа забезпечує максимальну безпеку і комфорт для пацієнта, однак у випадках гострої загрози життю інтубація повинна проводитися негайно: або на місці події, або безпосередньо в стабілізаційному пункті, або у приймаль-

ному відділенні в мирний час. Раннє забезпечення прохідності дихальних шляхів та підтримка стабілізації шийного відділу хребта є першочерговими для зниження ризику вторинних неврологічних ушкоджень, незалежно від обраної техніки інтубації. На сьогодні найкращим підходом вважається оральна інтубація після внутрішньовенної індукції анестезії та м'язової релаксації разом із застосуванням внутрішньої стабілізації. Така комбінація методів забезпечує найбезпечніший та найшвидший спосіб інтубації у пацієнтів із підозрою на CSI [24].

Раннє забезпечення прохідності дихальних шляхів є рекомендованим підходом для пацієнтів із проникною травмою шиї, особливо у випадках з ознаками порушення прохідності. Дослідження N. Weitzel (2004), J.M. Tallon (2007) було спрямоване на оцінку клінічних результатів пацієнтів із проникною травмою шиї, яким проводили сліпу назотрахеальну інтубацію на догоспітальному етапі. Встановлено, що загальна летальність становила 8,3 %. Серед поранених 37,0 % потребували відновлення прохідності дихальних шляхів, а 17,0 % провели сліпу назотрахеальну інтубацію на догоспітальному етапі. Рівень успішності цього методу становив 90,0 %, летальність у цій групі пацієнтів — 5,0 %. Отже, серед пацієнтів, які отримували сліпу назотрахеальну інтубацію, не було зафіксовано ускладнень, пов'язаних із вибором цього підходу для забезпечення прохідності дихальних шляхів. Незважаючи на застереження, висловлені у попередніх наукових публікаціях, результати цього дослідження свідчать про те, що сліпа назотрахеальна інтубація є ефективним методом для невідкладного забезпечення прохідності дихальних шляхів у пацієнтів із проникними травмами шиї, що робить її цінним інструментом у подібних клінічних ситуаціях [25, 26].

Для забезпечення функції дихання найбільш доцільно застосовувати інтубацію за допомогою ларингіальної маски. У разі невдалого виконання інтубації або в ситуаціях, коли інтубація є неможливою, рекомендується проведення доступу до передньої частини шиї (Front of Neck Access — FONA). У великому проспективному обсерваційному дослідженні Christopher Simpson, проведеному в бойових госпіталях в Іраку та Афганістані, було виявлено, що 1,76 % пацієнтів було проведено крикотиреоїдотомію на догоспітальному етапі або на III ЕМЕ. Серед цих пацієнтів 83,0 % мали значні травми голови, обличчя та шиї, що, ймовірно, відображає відмінності в медичній підтримці, ресурсах і тривалості транспортування між військовою та цивільною системами охорони здоров'я. Крикотиреоїдотомія була успішною у 82,0 % випадків. Порівняно з цим, огляд 20-річного досвіду Лондонської служби екстреної медичної допомоги (HEMS) виявив значно нижчий відсоток (0,19) ускладнень з успішністю крикотиреоїдотомії на рівні 97,0 % [19, 27].

За результатами дослідження встановлено, що 60,4 % випадків поранень становили проникні поранення шиї та грудної клітки, що є характерним для умов активних бойових дій. Із загальної кількості догоспітальних втручань ендотрахеальна інтубація застосовувалася у 4,5 % випадків. Ця процедура забезпечувала надійне проходження дихальних шляхів і дозволяла підтримувати газообмін у пацієнтів із тяжкими пораненнями. Крикотиреоїдотомія виконувалася у 1,0 % випадків, зокрема у випадках критичного ураження структур шиї, де інші методи забезпечення прохідності дихальних шляхів були неефективними або неможливими. Декомпресія грудної клітки була необхідна у 2,0 % пацієнтів, що свідчить про частоту травм грудної клітки та супутні загрози розвитку напруженого пневмотораксу. Накладання турнікетів для контролю кровотечі виконувалося у 2,1 % випадків, що підтверджує важливість швидкої зупинки масивної/критичної кровотечі, яка загрожувала життю військовослужбовця на етапі догоспітальної допомоги для підвищення виживаності пацієнтів.

У дослідженні J.M. Tallon (2007), K. Patel (2024) запропоновано метод ендотрахеальної інтубації серед пацієнтів із травмами шиї у канадському центрі третинної травми, а також проаналізовано епідеміологічні особливості цих випадків. Проведено ретроспективний огляд усіх випадків проникних травм шиї у пацієнтів віком 16 років і старших за період 1994–2005 рр., у яких оцінка тяжкості травми (ISS) була не менше 9 («значні» травми) та які потребували швидкої медичної допомоги травматологічної бригади третинного травматологічного центру. За даними науковця, механізми травм включали ножові поранення та вогнепальні ушкодження; один випадок був класифікований як «інший», із них 15,8 % пацієнтів не потребували інтубації, а решті пацієнтів було проведено інтубування на догоспітальному етапі, у відділенні невідкладної допомоги або в операційній. Таким чином, управління дихальними шляхами при травмі шиї демонструє значну варіабельність підходів, і лікар має застосовувати різну тактику забезпечення прохідності дихальних шляхів, адаптовану до індивідуальної клінічної ситуації кожного випадку [26, 28].

Крикотиреоїдотомія проводилася в майже 10,0 % випадків серед постраждалих із травмами шиї, тоді як у пацієнтів без таких травм цей показник становив лише 1,0 %. Серед методів реанімації для запобігання гіповолемічного шоку застосовували свіжозаморожену плазму, яка вводилась 7,0 % постраждалих із травмами шиї, що істотно перевищує показник у 1,0 % для групи з іншими травмами, що не стосуються шиї. Застосування транексамової кислоти також було суттєво частішим для постраждалих із травмами шиї — 15,0 проти 4,0 % у групі без поранень шиї [14].

Процедури забезпечення прохідності дихальних шляхів, як-от ендотрахеальна інтубація та крикотиреоїдотомія, значно підвищували шанси на успішне транспортування пацієнтів на наступні ЕМЕ. Особливо важливою була крикотиреоїдотомія у випадках значних ушкоджень дихальних шляхів, де традиційні методи інтубації були недоступними або ризикованими.

Травми шиї, отримані військовослужбовцями під час бойових дій, призводять до значних втрат пра-

цездатності та є особливо небезпечними з огляду на життєво важливі структури, які вони уражають. Для зниження летальності та зменшення інвалідизації постраждалим необхідна швидка та кваліфікована медична допомога, що включає контроль дихальних шляхів, гемодинамічну стабілізацію та ранню реанімаційну допомогу. Проведення негайної медичної допомоги, як-от крикотиреоїдотомія та ендотрахеальна інтубація, у поєднанні з використанням транексамової кислоти та свіжозамороженої плазми, показало свою ефективність у забезпеченні прохідності дихальних шляхів і зниженні проявів гіповолемічного шоку [22, 23].

У ретроспективному дослідженні протягом 5 років D.P. Mandavia (2000) проаналізовано ефективність ранньої інтубації пацієнтів при проникних пораненнях шиї на прикладі Травматалогічного центру I рівня (США). Успішність проведеної маніпуляції визначалася за наявністю ендотрахеальної трубки, що підтверджувалося клінічною оцінкою, пульсоксиметрією, рентгенографією грудної клітки та аналізом вмісту CO_2 на видиху. 1,0 % пацієнтів із проникним пораненням шиї потребували термінового відновлення дихальних шляхів, серед цих пацієнтів 3,0 % було проведено первинну швидку інтубацію з використанням сукцинілхоліну, що дало 100 % успіху. У 2,0 % пацієнтів, які були у коматозному стані, успішно виконали оротрахеальну інтубацію без паралізуючого препарату, а 1,5 % пацієнтів була успішно проведена екстрена трахеостомія. Інші 4,5 % пацієнтів підлягали первинній волоконно-оптичній інтубації, яка виявилася невдалою у 1,5 % випадків. Але ці пацієнти згодом були успішно інтубовані за допомогою оротрахеальної техніки на наступному рівні надання медичної допомоги. Отже, оральна ендотрахеальна інтубація була остаточним методом відновлення прохідності дихальних шляхів у 81,0 % пацієнтів, і її виконання було успішним у всіх випадках. Швидка інтубація виявилася найбільш поширеним початковим методом, застосованим лікарями невідкладної допомоги, та була безпечною й ефективною у всіх випадках [29].

Комп'ютерну томографію з ангіографією проведено 76,0 % пацієнтів, у яких виявлено ушкодження судин у 18,0 % випадків. Катетерну ангіограму було виконано 3,0 % пацієнтів із позитивним результатом, але лише у половини з них підтверджена наявність травми. У 42,0 % пацієнтів, яким було призначене оральне введення водорозчинного контрасту, ушкодження були виявлені у 14,0 % випадків. Успішно пройшли консервативне лікування проникних травм шиї 79,0 % пацієнтів, а 21,0 % пацієнтів потребували хірургічного або ендоваскулярного втручання. Госпітальна смертність становила 2,0 % випадків [16, 30].

За результатами досліджень I. A. Lurin (2023) та співавторів запропоновано проведення міопластики, зокрема для додаткового зміцнення шва глотки та відновлення цілісності щитоподібного хряща при проникних пораненнях шиї з метою забезпечення аеростазу. З огляду на локалізацію та розміри ран, для виконання міопластики автори пропонують мобілізацію нижнього краю Musculus sternocleidomastoideus, застосувавши метод сходової міопластики. При виконанні міопластики автори рекомендують дотримуватися кількох ключових критеріїв: розміри клаптя — м'язовий клапоть повинен мати достатню довжину та ширину, щоб уникнути надмірного натягу в зоні реконструкції; товщина клаптя повинна бути досить товстою для забезпечення адекватного кровопостачання, що запобігає ризику некрозу і зменшує можливість інфекційних ускладнень; оперативний доступ — слід обирати максимально щадний підхід до мобілізації клаптя, щоб запобігти функціональним та анатомічним порушенням; обсяг м'язового клаптя повинен бути таким, щоб уникнути порушень функціональності та анатомії ділянки. Запропонований метод сходової міопластики з використанням Musculus sternocleidomastoideus є інноваційним підходом до лікування однобічних множинних поранень гортані та глотки. Цей метод демонструє високу ефективність у подібних клінічних випадках і може бути рекомендований для широкого застосування у практиці (особливо для військовослужбовців), враховуючи його позитивні результати у відновленні цілісності та функцій уражених тканин [31].

Висновки

1. Проникні поранення шиї становлять серйозну клінічну проблему, пов'язану з високими показниками смертності та захворюваності серед пацієнтів.

2. Необхідність ранньої орофарингеальної інтубації та крикотиреоїдотомії на противагу застосуванню повітроводів на догоспітальному етапі.

3. Рекомендовано продовжувати дослідження в цьому напрямку на досвіді України для нових протоколів на догоспітальному етапі лікування, орієнтованих на забезпечення прохідності дихальних шляхів і зупинку критичних кровотеч. Вдосконалення цих підходів може суттєво зменшити бойову захворюваність та смертність серед військовослужбовців.

Перспективи подальших досліджень. Планується продовжити дослідження у цьому напрямку.

Конфлікт інтересів. Автори заявляють про відсутність конфлікту інтересів та власної фінансової зацікавленості при підготовці даної статті.

Інформація про фінансування. Це дослідження не отримало зовнішнього фінансування.

Доступність даних. Набори даних, використані та/або проаналізовані під час поточного дослідження, відкриті відповідним автором за розумним запитом.

Внесок авторів. Чорна В.В. — концепція та дизайн роботи, збір та аналіз даних, відповідальність за статистичний аналіз, написання статті, критичний огляд, остаточне затвердження статті; Липкань В.М. — концепція та дизайн роботи, збір та аналіз даних, відповідальність за статистичний аналіз, написання статті, критичний огляд, остаточне затвердження статті; Федотова В.В. — концепція та дизайн роботи, критичний огляд, остаточне затвердження статті; Коломієць В.В. — збір та аналіз даних, відповідальність

за статистичний аналіз, написання статті; Рибінський М.В. — відповідальність за статистичний аналіз, критичний огляд; Савічан К.В. — концепція та дизайн роботи, збір та аналіз даних, відповідальність за статистичний аналіз, написання статті; Гудзевич Л.С. — концепція та дизайн роботи, збір та аналіз даних, відповідальність за статистичний аналіз, написання статті.

Список літератури

1. Ramasamy, A., Midwinter, M., Mahoney, P., Clasper, J. (2009). Learning the lessons from conflict: pre-hospital cervical spine stabilisation following ballistic neck trauma. Injury. 40(12):1342-5. doi: 10.1016/j.injury.2009.06.168.

2. Breeze J., Bowley D.M., Combes J.G., Baden J., Rickard R.F., DuBose, J., et al. (2019). Facial injury management undertaken at US and UK medical treatment facilities during the Iraq and Afghanistan conflicts: a retrospective cohort study. BMJ Open. 9(11):e033557. doi: 10.1136/bmjopen-2019-033557.

3. Malvi, A., Jain, S. (2022). Laryngeal Trauma, Its Types, and Management. Cureus. 14(10):e29877. doi: 10.7759/cureus.29877.

4. Özbilen Acar, G., Tekin M., Karataş M., Özdamar O.İ. (2015). Bilateral hypopharyngeal perforations caused by penetrating trauma to the neck. Kulak Burun Bogaz Ihtis Derg. 25(2):118-21. doi: 10.5606/kbbihtisas.2015.68335.

5. Aljanoubi, M., Almazrua, A.A., Johnson, S. & Couper, K. (2024). International Liaison Committee on Resuscitation Advanced Life Support Taskforce. Emergency front-of-neck access in cardiac arrest: A scoping review. Resusc Plus. 18:100653. doi: 10.1016/j.resplu.2024.100653.

6. Madsen A.S. & Clarke D.L. (2020). Correlation between the level of the external wound and the internal injury in penetrating neck injury does not favour an initial zonal management approach. BJS Open. 4(4):704-713. doi: 10.1002/bjs5.50282.

7. Vielsmeier V., Hackenberg S., Schelzig H., Knapsis A. (2022). Update Halstraumata [Update on neck trauma]. HNO. 70(10):724-735. German. doi: 10.1007/s00106-022-01214-5.

8. Breeze, J. & Powers, D.B. (2020). Survival after traumatic brain injury improves with deployment of neurosurgeons: a comparison of US and UK military treatment facilities during the Iraq and Afghanistan conflicts. J Neurol Neurosurg Psychiatry. 91(4):359-365. doi: 10.1136/jnnp-2019-321723.

9. Saito N., Hito R., Burke P.A., Sakai O. (2014). Imaging of penetrating injuries of the head and neck:current practice at a level I trauma center in the United States. Keio J Med. 63(2):23-33. doi: 10.2302/kjm.2013-0009-re.

10. Ucak M. (2020). Shrapnel Injuries on Regions of Head and Neck in Syrian War. J Craniofac Surg. 31(5):1191-1195. doi: 10.1097/SCS.0000000000006345.

11. Qiu Z.H., Zeng J., Zuo Q., Liu, Z.Q. (2022). External penetrating laryngeal trauma caused by a metal fragment: A Case Report. World J Clin Cases. 10(4):1394-1400. doi: 10.12998/wjcc.v10.i4.1394.

12. Benov A. & Bader T. (2019). Prehospital trauma experience of the Israel defense forces on the Syrian border 2013-2017. J Trauma Acute Care Surg. 87(1S Suppl 1):S165-S171. doi: 10.1097/TA.0000000000002217.

13. Tsur N., Benov A., Nadler R., Tsur. A.M., Glick Y., Radomislensky I., et al. (2021). Neck injuries — Israel defense forces 20 years experience. Injury.52(2):274-280. doi: 10.1016/j.injury.2020.09.042.

14. Tsur, A.M. & Chen, J. (2020). The Israel Defense Forces Trauma Registry: 22 years of point-of-injury data. J Trauma Acute Care Surg. 89(2S Suppl 2):S32-S38. doi: 10.1097/TA.0000000000002776.

15. Ajiya, A., Shuaibu, I.Y., Anka, H.M. (2021). An Audit of Surgical Neck Explorations for Penetrating Neck Injuries in Northwestern Nigeria: Experience from a Teaching Hospital. Niger J Surg. 27(1):48-54. doi: 10.4103/njs.NJS_63_20.

16. Madsen, A.S., Laing, G.L., Bruce, J.L., Oosthuizen G.V., Clarke D.L. (2016). An audit of penetrating neck injuries in a South African trauma service. Injury. 47(1):64-9. doi: 10.1016/j.injury.2015.07.032.

17. Witzenhausen, M., Brill, S., Schmidt, R., Beltzer, C. (2024). Aktuelle Mortalität von Kriegsverletzungen – eine narrative Übersichtsarbeit [Current mortality from war injuries-A narrative review]. Chirurgie (Heidelb). 95(7):546-554. German. doi: 10.1007/s00104-024-02081-2.

18. Gybalo, R.V. &Dinets A. (2022). Retained bullet in the neck after gunshot wounds to the chest and arm in combat patient injured in the war in Ukraine: A case report. Int J Surg Case Rep. 99:107658. doi: 10.1016/j.ijscr.2022.107658.

19. Simpson, C, Tucker, H, Hudson, A. (2021). Pre-hospital management of penetrating neck injuries: a scoping review of current evidence and guidance. Scand J Trauma Resusc Emerg Med. 29(1):137. doi: 10.1186/s13049-021-00949-4.

20. Verdonck, P. & V Anderveken, O. (2016). Penetrating and blunt trauma to the neck: clinical presentation, assessment and emergency management. B-ENT. Suppl 26(2):69-85.

21. Nicholson, H. & Benger, J.R. (2023). Factors that influence the administration of tranexamic acid (TXA) to trauma patients in prehospital settings: a systematic review. BMJ Open. 13(5):e073075. doi: 10.1136/bmjopen-2023-073075.

22. Goodwin, L. & Benger, J. (2022). Barriers and facilitators to the administration of prehospital tranexamic acid: a paramedic interview study using the theoretical domains framework. Emerg Med J. 39(7):540-546. doi: 10.1136/emermed-2020-210622.

23. Stansfield, R., Morris, D., Jesulola, E. (2020). The Use of Tranexamic Acid (TXA) for the Management of Hemorrhage in Trauma Patients in the Prehospital Environment: Literature Review and Descriptive Analysis of Principal Themes. Shock. 53(3):277-283. doi: 10.1097/SHK.0000000000001389.

24. Siddiqui, A.K. (2009). Airway management for cervical spine injury. Saudi Med J. 30(9):1133-7.

25. Weitzel, N., Kendall, J., Pons, P. (2004). Blind nasotracheal intubation for patients with penetrating neck trauma. J Trauma. 56(5):1097-101. doi: 10.1097/01.ta.0000071294.21893.a4.

26. Tallon, J.M., Ahmed, J.M., Sealy, B. (2007). Airway management in penetrating neck trauma at a Canadian tertiary trauma centre. CJEM. (2):101-4. doi: 10.1017/s148180350001486x. Erratum in: CJEM. 2007 May;9(3):181.

27. Brywczynski, J.J., Barrett, T.W., Lyon, J.A,. Cotton, B.A. (2008). Management of penetrating neck injury in the emergency department: a structured literature review. Emerg Med J. 25(11):711-5. doi: 10.1136/emj.2008.058792.

28. Patel, K., Olding, J., Olding, C., Fan, K. (2024). Changing patterns of penetrating neck injuries at a London-based level 1 major trauma centre: a five-year review. Br J Oral Maxillofac Surg. 62(5):426-432. doi: 10.1016/j.bjoms.2024.03.004.

29. Mandavia, D.P., Qualls, S., Rokos, I. (2000). Emergency airway management in penetrating neck injury. Ann Emerg Med. 35(3):221-5. doi: 10.1016/s0196-0644(00)70071-0.

30. Madsen A.S., Oosthuizen G., Laing G.L., Bruce J.L., Clarke D.L. (2016). The role of computed tomography angiography in the detection of aerodigestive tract injury following penetrating neck injury. J Surg Res. 205(2):490-498. doi: 10.1016/j.jss.2016.06.044.

31. Khoroshun, E.M., Nehoduiko, V.V., Shypilov, S.A., Smolianyk, K.M. (2023). Features of the use of ladder myoplasty of a gunshot wound to the laryngopharynx: Case report. Int J Surg Case Rep. 111:108875. doi: 10.1016/j.ijscr.2023.108875.

Отримано/Received 07.01.2025
Рецензовано/Revised 18.01.2025
Прийнято до друку/Accepted 27.01.2025

Information about authors

Valentyna Chorna, MD, DSc, PhD, Captain of the Medical Service of Reserve, Associate Professor, Department of Disaster Medicine and Military Medicine, Vinnytsia National Pirogov Memorial Medical University, Vinnytsia, Ukraine; e-mail: valentina.chorna65@gmail.com; phone: +380 (67) 919-40-38; https://orcid.org/0000-0002-9525-0613

Viktoria Fedotova, Student, Department of Disaster Medicine and Military Medicine, Vinnytsia National Pirogov Memorial Medical University, Vinnytsia, Ukraine; e-mail: vi.fedotova02@gmail.com; phone: +380 (67) 305-71-13; https://orcid.org/0009-0006-0337-451X

Viktoria Kolomiets, Student, Department of Disaster Medicine and Military Medicine, Vinnytsia National Pirogov Memorial Medical University, Vinnytsia, Ukraine; e-mail: vika1915qw@gmail.com; phone: +380 (68) 024-97-32; https://orcid.org/0009-0006-2991-6241

Vasyl Lypkan, Vascular Surgeon, Major of the Medical Service, PhD-student, Department of Endoscopic and Cardiovascular Surgery, Vinnytsia National Pirogov Memorial Medical University, Vinnytsia, Ukraine; e-mail: Lypkanvasya@gmail.com; phone: +380 (96) 555-63-11; Head of the Department of Hospital Blood Bank, Military Medical Clinical Center of the Central Region, Vinnytsia, Ukraine; https://orcid.org/0009-0007-9662-609X

Maksym Rybinskyi, PhD in Medicine, Associate Professor, Department of Traumatology and Orthopaedics, Vinnytsia National Pirogov Memorial Medical University, Vinnytsia, Ukraine; e-mail: restful88@gmail.com; https://orcid.org/0009-0002-1617-8332

Kyrylo Savichan, PhD in Medicine, Lieutenant Colonel of the Medical Service, Associate Professor, Senior Lecturer, Department of Military Therapy, Ukrainian Military Medical Academy, Kyiv, Ukraine; e-mail: k.savichan@gmail.com; phone: +380 (97) 514-93-19; https://orcid.org/0000-0002-8650-3383

Liudmyla Hudzevych, PhD in Biological Sciences, Associate Professor, Department of Biology, Vinnytsia Mykhailo Kotsiubynskyi State Pedagogical University, Vinnytsia, Ukraine; e-mail: gudzevichluda@gmail.com; phone: +380 (67) 387-33-59; https://orcid.org/0000-0002-7631-7704

Conflicts of interests. Authors declare the absence of any conflicts of interests and own financial interest that might be construed to influence the results or interpretation of the manuscript.

Information about funding. This research received no external funding.

Data availability. The datasets used and/or analyzed during the current study are open from the corresponding author on reasonable request.

Authors' contribution. V.V. Chorna — work concept and design, data collection and analysis, responsibility for statistical analysis, writing the article, critical review, final approval of the article; V.M. Lypkan — work concept and design, data collection and analysis, responsibility for statistical analysis, writing the article, critical review, final approval of the article; V.V. Fedotova — work concept and design, critical review, final approval of the article; V.V. Kolomiets — data collection and analysis, responsibility for statistical analysis, writing the article; M.V. Rybinskyi — responsibility for statistical analysis, critical review; K.V. Savichan — work concept and design, data collection and analysis, responsibility for statistical analysis, writing the article; L.S. Hudzevych — work concept and design, data collection and analysis, responsibility for statistical analysis, writing the article.

V.V. Chorna[1], V.V. Fedotova[1], V.V. Kolomiets[1], V.M. Lypkan[1, 2], M.V. Rybinskyi[1], K.V. Savichan[3], L.S. Hudzevych[4]
[1]Vinnytsia National Pirogov Memorial Medical University, Vinnytsia, Ukraine
[2]Military Medical Clinical Center of the Central Region, Vinnytsia, Ukraine
[3]Ukrainian Military Medical Academy, Kyiv, Ukraine
[4]Vinnytsia Mykhailo Kotsiubynskyi State Pedagogical University, Vinnytsia, Ukraine

Comprehensive analysis of scientific research on penetrating neck wounds in the world and Ukraine

Abstract. Neck injuries remain a serious problem for combat medicine, and timely premedical care is crucial for the survival of military personnel with such trauma. The purpose is to conduct a retrospective analysis of scientific papers on the structure, location of penetrating neck wounds, complications during military conflicts around the world, and the provision of premedical and surgical care. ***Materials and methods.*** A literature search was conducted on the structure, location of penetrating neck wounds, complications and provision of premedical care in limited resources and surgical care during military conflicts in 73 modern scientific papers using the MEDLINE/PubMed, Karger, Embase/Ovid databases. After reviewing the articles and reading their full texts, 37 sources were selected. The search on the penetrating neck injury, premedical care was conducted for 2004–2024. Gunshot wounds to the larynx and pharynx are among the most serious neck injuries in military settings. They cause potentially life-threatening complications such as asphyxia, massive bleeding, and hypovolemic shock. The experience of Ukrainian doctors complements the strategy of new prehospital treatment protocols focused on airway management and stopping critical bleeding. Improvements in these approaches can significantly reduce combat morbidity and mortality among military personnel. The article presents 4 clinical cases of penetrating wounds of the head, neck, and face and the medical interventions performed at the second stage of evacuation to transfer to the next stage of treatment. ***Conclusions.*** It is recommended to continue research in this area based on the experience of Ukraine for new protocols at the prehospital stage of treatment focused on airway management and stopping critical bleeding. Improvement of these approaches can significantly reduce combat morbidity and mortality among military personnel.

Keywords: penetrating neck injuries; airways; laryngeal trauma; tracheostomy; intubation; conicotomy

УДК 616.727.2-001-07-089(075.9) DOI: https://doi.org/10.22141/1608-1706.1.26.2025.995

Гончарова Л.Д.[1], Страфун С.С.[2], Тяжелов О.А.[3], Струсевич О.П.[2]
[1]Науково-дослідний інститут травматології та ортопедії, Донецький національний медичний університет, м. Кропивницький/м. Лиман, Україна
[2]ДУ «Інститут травматології та ортопедії НАМН України», м. Київ, Україна
[3]ДУ «Інститут патології хребта та суглобів імені професора М.І. Ситенка НАМН України», м. Харків, Україна

Патогенез захворювань і пошкоджень ротаційної манжети плеча. Концепція єдиного патологічного процесу (дискусійна стаття)

Резюме. ***Актуальність.*** *Підвищені вимоги до роботи обертальної манжети плеча сприяють схильності до різних патологічних процесів, що потребують адекватної стратегії комплексного лікування. Але відсутність чіткого уявлення про причини, а головне — про механізми розвитку патологічного процесу в обертальній манжеті плеча часто призводить до негативних наслідків лікування.* ***Мета:*** *створення концепції патогенезу захворювань плечового суглоба як єдиного патологічного процесу.* ***Матеріали та методи.*** *До дослідження включили 40 пацієнтів із діагнозом «теносиновіт довгої голівки біцепса», що перебували на амбулаторному та стаціонарному консервативному лікуванні. Термін захворювання становив від 2–3 місяців до 4 років від його початку.* ***Результати.*** *На основі системних уявлень про розвиток і перебіг різних патологічних станів проаналізовано умови та причини розвитку патологічних змін у тканинах плечового пояса та запропоновано концепцію патогенезу захворювань обертальної манжети плеча в узгодженні з клінічними проявами патології.* ***Висновки.*** *Характер морфологічних змін структур плечового пояса, зокрема і обертальної манжети плеча, незалежно від причини ідентичний і відповідає типовому патологічному процесу — реактивному запаленню, що визначає особливості та характер перебігу патологічного процесу в обертальній манжеті плеча з наступною його хронізацією.*

Ключові слова: *обертальна манжета плеча; тканини плечового пояса; запалення*

Вступ

Обертальна (ротаційна) манжета плеча є важливою функціональною, хоча і не анатомічною структурою, яка відіграє роль ініціатора рухів і динамічного стабілізатора плечового суглоба [1–3]. Це, природно, визначає складності її анатомо-топографічної будови, фізіологічні особливості її структурної організації, характер функціонування та біомеханіку довготривалої роботи в умовах постійного нерівномірного навантаження.

Зрозуміло, що підвищені вимоги навантаження для такої функціональної структури, якою є обертальна манжета плеча, відповідно викликають схильність до різних патологічних процесів, що потребують адекватної стратегії комплексного лікування. Але, на жаль, досі немає чіткого уявлення про причини, а головне — про механізми розвитку патологічного процесу в обертальній манжеті плеча. Незважаючи на значні успіхи в розвитку фундаментальних наук, як і раніше, ці досягнення не адаптовані до патології, а саме до механізмів її реалізації. Очевидно, недоцільним є і розгляд патології виключно як пошкодження сухожилків, незважаючи на зацікавленість та залученість до патологічного процесу інших тканинних структур плечового пояса, що досить очевидно при знайомстві з поширеними класифікаціями захворювань та пошкоджень ротаційної манжети, як-от класифікації Neer, Jobe, Пруднікова тощо.

Останніми роками патологію ротаційної манжети плеча розглядають переважно у світлі її пошкоджень і різних методів лікування — консервативного та опе-

© «Травма» / «Trauma» («Travma»), 2025
© Видавець Заславський О.Ю. / Publisher Zaslavsky O.Yu., 2025

Для кореспонденції: Струсевич Олександр Петрович, аспірант, відділ мікрохірургії та реконструктивно-відновлювальної хірургії верхньої кінцівки, ДУ «Інститут травматології та ортопедії НАМН України», вул. Бульварно-Кудрявська, 27, м. Київ, 01054, Україна; e-mail: oleksandrstrusevych@gmail.com, тел.: +380 (96) 264-45-06
For correspondence: Oleksandr Strusevych, PhD-student, Department of Microsurgery and Reconstructive-Recovery Surgery of Upper Limb, Institute of Traumatology and Orthopaedics of NAMSU, Bulvarno-Kudriavska st., 27, Kyiv, 01054, Ukraine; e-mail: oleksandrstrusevych@gmail.com, phone: +380 (96) 264-45-06
Full list of authors information is available at the end of the article.

ративного. Причини та передумови пошкоджень цієї функціональної структури плечового суглоба вважають не повністю з'ясованими, хоча є певний консенсус щодо деяких передумов розвитку патології ротаторної манжети плеча.

Зокрема, етіопатогенез захворювань і пошкоджень ротаторної манжети вважають багатофакторним процесом, у якому важливу роль відіграють як зовнішні, так і внутрішні фактори. До зовнішніх відносять ті, що звужують субакроміальний простір і сприяють стисненню сухожильних структур ротаторної манжети, наприклад, за рахунок анатомічної будови акроміона, зміненої кінематики плечолопаткового руху, аномалії будови елементів плечового суглоба та постави зі зведеними плечима, дефіциту роботи або перенавантаження м'язів ротаторної манжети тощо [4–8].

Як внутрішні фактори, що сприяють деградації сухожильної структури ротаторної манжети, дослідниками розглядаються біохімічні та гістологічні зміни, що впливають на механічні властивості сухожильної тканини ротаційної манжети, особливості її морфології та васкуляризації, на які мають вплив вік пацієнта, соматичні захворювання, шкідливі звички тощо [9–14].

Різноманітність цих факторів впливу вказує на те, що пошкодження ротаторної манжети є наслідком дегенеративних змін, які розвиваються після хронізації гострого реактивного запального процесу, а лікування, спрямоване на усунення тільки зовнішніх факторів, та хірургічне відновлення манжети є корисними, однак не завжди ефективними для всіх пацієнтів. Класифікація захворювань і пошкоджень ротаторної манжети, що ґрунтується на основному механізмі розвитку патологічного процесу, може бути корисною у розумінні особливостей перебігу патологічного процесу, прогнозуванні результатів лікування, виборі оптимальної лікувальної стратегії [15].

Тому **метою** даної роботи ми визначили створення концепції патогенезу захворювань плечового суглоба як єдиного патологічного процесу.

Матеріали та методи

На основі аналізу літературних джерел, присвячених причинам та механізмам пошкоджень ротаційної манжети плеча, класифікаційним побудовам патологічних процесів у ділянці плечового пояса та прогнозуванню результатів лікування, автори пропонують свій погляд на патогенез захворювань і пошкоджень ротаційної манжети плеча у вигляді концепції єдиного патологічного процесу.

Окрім того, до аналізу включили 40 пацієнтів із діагнозом «теносиновіт довгої голівки біцепса», що перебували на амбулаторному та стаціонарному консервативному лікуванні. До дослідження включали пацієнтів незалежно від причини виникнення теносиновіту терміном від 2–3 місяців до 4 років від початку захворювання. Як було зазначено, критерієм включення був теносиновіт біцепса як маніфестуючий прояв локального запального процесу. До дослідження включали пацієнтів незалежно від інших пошкоджень м'якотканинних структур плечового суглоба. Критеріями виключення були системні захворювання, як-от ревматоїдний артрит тощо, а також наслідки переломів проксимального епіметафізу плеча.

Результати та обговорення

Патологічні стани у плечовому суглобі та тканинах, що його оточують, є доволі поширеною патологією, що супроводжується болем у плечовому поясі та функціональними порушеннями, але, незважаючи на їх частоту та пов'язане з болем і зменшенням рухів зниження якості життя, етіологія та патогенез все ще дискутуються.

Якщо раніше, завдяки роботам Neer, багато уваги приділяли стисканню та травматизації сухожильної частини ротаційної манжети, що розглядалася як причина розвитку патологічних змін в обертальній манжеті плеча за рахунок змін форми і розмірів підакроміального простору, то зараз це один із багатьох так званих зовнішніх факторів впливу. Це переважно анатомічні змінні, як-от морфологічні характеристики акроміона, os acromiale та акроміальні остеофіти, які стискають ротаторну манжету за рахунок impingement-синдрому.

Аналізуючи зміни форми коракоакроміальної дуги, Neer запропонував гіпотезу, яка визначала ключову роль механічної травматизації критичної зони обертальної манжети плеча у розвитку патології та спосіб лікування — акроміопластику, який є актуальним і сьогодні [16].

Є роботи, у яких вивчаються інші зовнішні фактори впливу на обертальну манжету плеча, які раніше не розглядалися [17]. Так, дослідивши особливості роботи м'язів обертальної манжети, автори запропонували гіпотезу локального перевантаження та хронічної травматизації структур манжети, пов'язаної з порушенням торсійного розвитку проксимального відділу плечової кістки, що є одним із проявів уроджених аномалій розвитку. Беручи до уваги той факт, що міцність нормального, не схильного до дистрофічних змін сухожилля вище міцності кісткової тканини, автори припустили, що ненормальні умови роботи м'язів плечового пояса, зокрема обертальної манжети плеча, призводять до повторюваної мікротравми структур ротаційної манжети. Це показує, що пошук факторів негативного впливу на функціональні спроможності плечового пояса далекий від завершення.

Внутрішні фактори обумовлені зміненням самого сухожилля через перевантаження на розтяг, старіння, мікросудинне постачання, травми або дегенерацію. Гіпотезу про судинні порушення, як причину патології обертальної манжети плеча, було запропоновано E.A. Codman на підставі мікроін'єкційної техніки вивчення кровопостачання цієї зони [18]. Приблизно на 1 см медіальніше від місця інсерції надостьового м'яза автором була виявлена зона гіповаскуляризації. Ця зона з часом отримала назву «критична зона» або «зона Кодмена».

Стосовно клітинних та молекулярних порушень при патології обертальної манжети плеча в орто-

педичній літературі доступно мало інформації. Але є загальновизнане положення, що дія факторів будь-якого шкідливого впливу (як зовнішніх, так і внутрішніх: аномалії будови та розвитку, анатомо-функціональні та структурні невідповідності, що сприяють мікротравматизації, імунні і не імунні комплекси, що утворилися на тлі імунного запалення в організмі, зміна структури колагенових волокон, клітинності, васкуляризації тощо) є причиною розвитку захисної реакції організму, а саме гострого реактивного запалення структур плечового пояса, у тому числі й обертальної манжети плеча. Йдеться про активацію клітин імунної системи названими вище факторами шкідливого впливу [19]. Активація цих клітин супроводжується виділенням біологічно активних речовин, медіаторів запалення, що ініціюють механізми реалізації запального процесу. Так, простагландин Е2 є одним із найбільш активних медіаторів запалення, що впливають на ендотелій судин, хрящову, м'язову та сухожильні тканини. Велику роль у розвитку патологічних змін сполучнотканинних структур відіграють цитокіни. Зокрема, фактор некрозу пухлини (ФНП) індукує активацію ендотелію, викликаючи експресію молекул, що сприяють міграції лейкоцитів. Активація гранулоцитів супроводжується посиленням фагоцитозу, дегрануляцією та утворенням кисневих радикалів. ФНП стимулює продукцію цитокінів та зростання фібробластів. ФНП разом з ІЛ-1 стимулює виділення металопротеїназ фібробластами та синовіоцитами [20]. Все це призводить до патоморфологічних змін, в основі яких лежать запальна ентезопатія, запалення місць прикріплення сухожилків, зв'язок, капсул суглобів до кісток, що призводить до періостальних розростань, а пізніше — до їх дистрофічних змін, які спостерігаються у кінцевих стадіях патологічного процесу (рис. 1). Біологічно активні речовини, що виділяються у процесі запалення, визначають як ступінь вираженості патологічних змін у тканинах, так і характер його перебігу.

Гістологічні дослідження розриву ротаційної манжети демонструють виражену дегенерацію колагену та невпорядковане розташування колагенових волокон. У зоні розриву спостерігається активна проліферація фібробластів, що є проявом активного запального та репаративного процесу, та наявність запальної клітинної реакції. При цьому зі збільшенням величини розриву спостерігається помітне зменшення всіх типів клітин та прогресуюче зменшення кількості кровоносних судин, що характеризує такі зміни як дистрофічні.

З питаннями етіопатогенезу пошкоджень ротаційної манжети плеча тісно пов'язані дослідження щодо прогностичних факторів відновлення манжети після хірургічного лікування розриву обертальної манжети. Такі дослідження здебільшого зосереджені на збереженні цілісності сухожилля або функціональному відновленні плечового пояса через певний час після хірургічного лікування [21, 22]. З'ясовано, що пацієнти з більшими розривами ротаторної манжети, більшою ретракцією сухожилля та більш серйозною дегенерацією сухожилля мають гірші клінічні результати через 1 рік після відновлення ротаторної манжети [23].

Розуміння механізму патології ротаторної манжети, зважаючи на те, що гістологічні зміни вказують на відновлення та запалення одночасно, спонукають до розгляду біологічних варіантів лікування (на додаток до хірургічного лікування розривів ротаторної манжети) [24]. Це полегшило хірургу-ортопеду рішення щодо доречності консервативного або оперативного курсу, а також впровадження нових стратегій лікування, як-от біологічна модуляція та профілактичні заходи [25–27].

Таким чином, різноманітність причин свідчить про багатофакторний характер патології обертальної манжети плеча та не виключає наявності інших патоген-

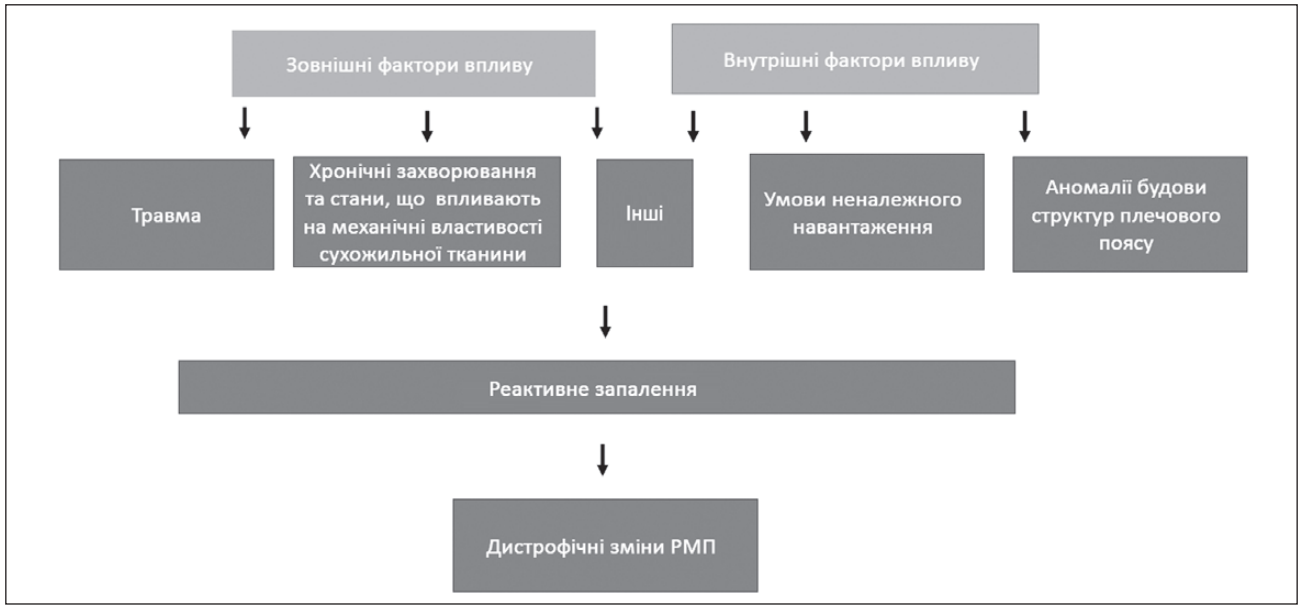

Рисунок 1. Умови та причини розвитку патологічних змін у тканинах плечового пояса

них факторів, у тому числі ще невідомих. Водночас характер морфологічних змін структур плечового пояса, зокрема і обертальної манжети плеча, незалежно від причини, має майже ідентичний характер перебігу на початку захворювання і відповідає типовому патологічному процесу — гострому реактивному запаленню, із часом схильного до хронізації процесу та дистрофічними змінами тканин, тобто різні патогенні фактори призводять до однотипних структурних змін.

Відповідно до теорії загальної патології, головною умовою успішного перебігу репаративних процесів є загасання гострих альтеративних і ексудативних явищ, що можливе лише при повному усуненні факторів шкідливого впливу. Тільки у цих умовах можливе повне відновлення — реституція тканин. В іншому випадку перманентна активація механізмів реалізації запального процесу сприяє його хронізації. Що ж до причин хронізації запального процесу, то необхідно зазначити, що дисплазія, крім формування структурних аномалій, характеризується різними порушеннями функцій самої сполучної тканини, зокрема її метаболізму та імунологічного захисту, які визначають аномальний перебіг запального процесу, тобто перехід його в хронічний через накопичення дефектів у системі сполучної тканини: білках, позаклітинному матриксі, ферментах тощо [28, 29].

Зрештою хронічне запалення, тобто дисрегенерація, веде до розвитку дистрофічних змін у тканинах (у цьому випадку — плечового пояса), зокрема і обертальної манжети плеча, на тлі яких відбувається її розрив. Отже, провідною ланкою патогенезу пошкоджень обертальної манжети плеча, незалежно від першопричини, є типовий патологічний процес запалення, що розвинулося в результаті активації клітин імунної системи під дією флогогенних агентів, до яких відносяться аномалії будови, мікротравма, імунні та неімунні комплекси, перманентна дія яких сприяє хронізації запального процесу, а також диспластичні порушення самої сполучної тканини.

Таким чином, ми стверджуємо, що провідною ланкою патогенезу патологічних змін у плечовому суглобі, незалежно від причини виникнення, є гострий реактивний запальний процес, механізми реалізації якого визначають характер морфологічних змін тканин обертальної манжети плеча. Це твердження стало основою концепції механізму розвитку патологічних змін обертальної манжети плеча як єдиного патологічного процесу, де саме морфологічні зміни тканин обертальної манжети плеча розглядаються в контексті механізмів розвитку патологічного процесу, у зв'язку з його клінічними проявами та наступністю етапів.

Ми пропонуємо виділяти п'ять етапів розвитку патологічного процесу (етапів патогенезу), з якими узгоджуються клінічні стадії патології обертальної манжети плеча (рис. 2).

Перший етап патогенезу — гострий реактивний запальний процес, якому відповідає клінічна форма захворювання у вигляді гострого тендоміозиту. Клінічно проявляється гострим больовим синдромом, часто пацієнт може назвати причину появи болю: різкий рух, різке напруження м'язів тощо. Больовий синдром у перші кілька діб може бути настільки вираженим, що

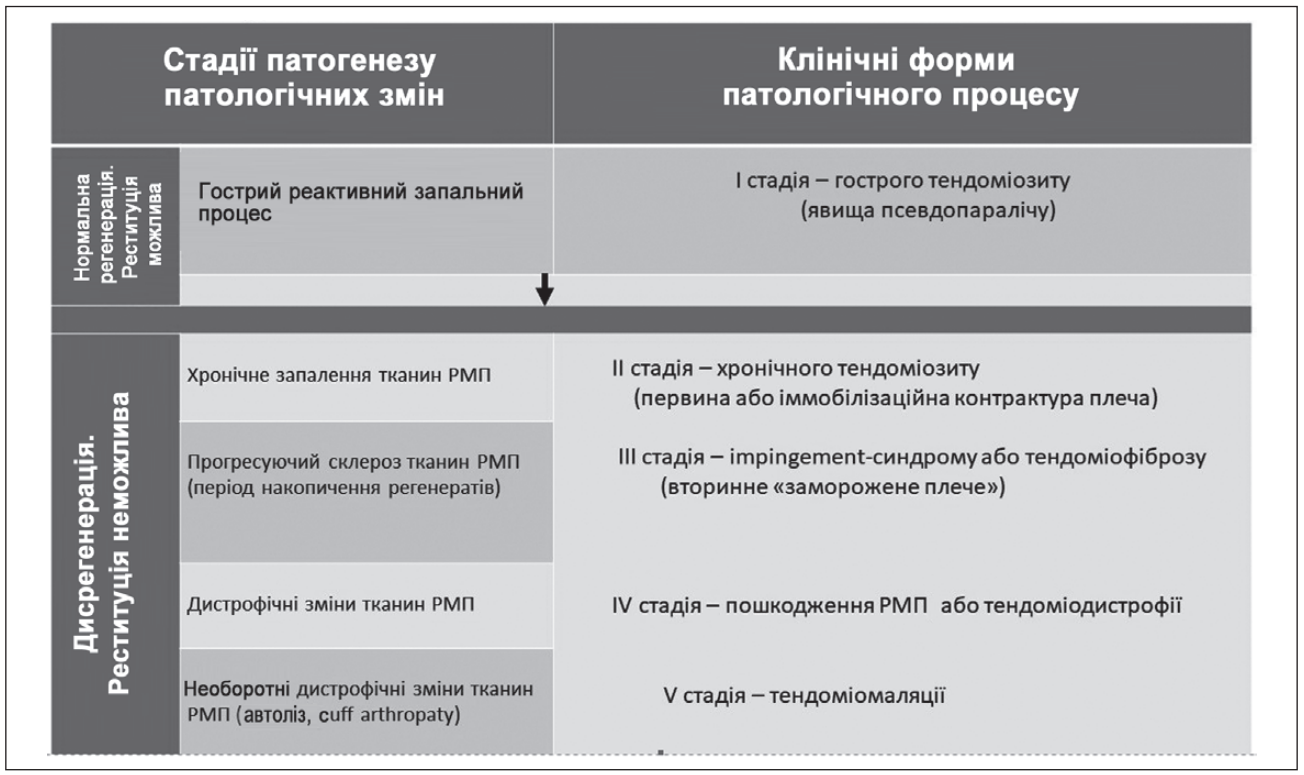

Рисунок 2. Патогенез захворювань РМП в узгодженні з клінічними проявами патології

призводить до явищ псевдопаралічу — неможливості підняти травмовану кінцівку. Це найяскравіша клінічна маніфестація першої стадії захворювання. Патофізіологічною основою цієї стадії є гостре реактивне запалення як реакція на пошкодження тканин манжети. За дотримання правильного рухового режиму та адекватного протизапального консервативного лікування процес відновлення протікає за типом нормальної регенерації та закінчується реституцією тканини.

Якщо лікування виявилось неефективним, патологічний процес прогресує і переходить у хронічну стадію.

Другий етап патогенезу — хронізація запального процесу, тобто хронічний тендоміозит. Хронізація запальної реакції переводить відновлювальний процес у стадію дисрегенерації, коли реституція практично неможлива. Клінічно для другої стадії найбільш характерними симптомами є постійний тупий біль, який різко посилюється при рухах, що нерідко змушує пацієнтів обмежувати обсяг рухів у плечовому суглобі. Це, своєю чергою, призводить до формування первинної контрактури та інших функціональних обмежень плечового суглоба.

Третя стадія патогенезу — тендоміофіброз. При прогресуванні хронічного запального процесу з часом відбуваються фіброзні перетворення сухожильної тканини обертальної манжети плеча, сухожильне розтягування втрачає свою еластичність і гладкість, порушується нормальна робота сухожилля з перерозподілу навантажень, порушується нормальне ковзання сухожилля під корако-акроміальною дугою. У результаті прогресуючого накопичення регенератів (ознака хронізації запалення) зменшується резервний простір між акроміоном та проксимальним відділом плечової кістки, з'являються умови для постійної травматизації манжети при звичайних рухах верхньої кінцівки. Клінічно ця фаза запалення проявляється так званим імпінджмент-синдромом, крайня міра якого може виявлятися синдромом вторинного «замороженого плеча» і так званими ентезопатіями.

Четверта стадія патогенезу — тендоміодистрофія. Морфологічно характеризується вираженими дистрофічними змінами тканин обертальної манжети плеча, що ведуть до порушення її цілісності. Клінічні прояви цієї стадії захворювання досить різноманітні через різну величину та особливості пошкодження тканин манжети, у тому числі у зоні прикріплення сухожилка довгої голівки біцепса до надсуглобового горбка лопатки (так звані SLAP-пошкодження). Для цієї стадії захворювання біль у спокої не характерний або незначний, спостерігаються допоміжні або трюкові рухи, що полегшують використання скомпрометованої кінцівки. Однак провідним клінічним симптомом є невідповідність між обсягом активних і пасивних рухів, що свідчить про порушення цілісності обертальної манжети плеча.

П'ята стадія патогенезу — тендоміомаляція. Це так звана артропатія обертальної манжети плеча cuff arthropathy або (як ми пропонуємо називати цей стан) — артропатія плечового суглоба на фоні дистрофічних змін ротаційної манжети плеча. Морфологічно цей стан характеризується практично повним руйнуванням (розплавленням) тканин манжети з дистрофічними змінами у м'язах і вираженими дистрофічними явищами у плечовому суглобі та навколосуглобових тканинах. Рентгенологічно це проявляється ознаками артрозу в плечовому та акроміально-ключичному суглобах, верхній дислокації голівки плеча, відсутності чи різкому зменшенні суглобової щілини та подакроміального простору. Клінічні прояви цієї стадії захворювання характеризуються постійними глибокими болями в суглобі та абсолютною неможливістю активної елевації кінцівки.

Таким чином, усі патологічні стани обертальної манжети плеча можна розглядати як етапи одного патологічного процесу, основною патофізіологічною ланкою якого є гострий реактивний тендоміозит (по суті — омартрит, навіть періартрит). Кожен етап має свою морфологічну основу, клінічну картину та потребує певної лікувальної тактики. Зрозуміло, що клінічно чи морфологічно не існує чітких меж між стадіями патологічного процесу, тому що будь-яке порушення структури тканин внаслідок хронічного запалення або дистрофічного процесу викликає подразнення залучених до патологічного процесу структур, а це, у свою чергу, веде до розвитку гострого реактивного запалення. Таким чином, клінічні і морфологічні ознаки можуть належати і гострому, і хронічному запаленню. Це ускладнює діагностику патологічного стану, але незмінним лишається такий принцип: зовнішні та внутрішні фактори впливу призводять до гострого запального процесу, а після його хронізації — до дистрофічних змін обертальної манжети плеча та навколишніх тканин. Причиною розриву обертальної манжети плеча є дистрофічні зміни її тканин, що розвинулися на тлі дисрегенерації і зменшили міцність тканини. Рівною мірою і явища гіперваскуляризації при розривах манжети можна розглядати як проліферативну фазу запалення, що супроводжується розвитком гранулематозної тканини. У цьому бачимо пояснення гіперваскуляризації при часткових розривах манжети у зоні пошкодження сухожилля.

Нами проаналізовано особливості протікання патологічного процесу у 40 пацієнтів із теносиновітом довгої голівки біцепса, яких ми спостерігали на етапах консервативного лікування. Ми звернули увагу на кількість і характер супутньої м'якотканинної патології плечового суглоба та спостерігали тенденцію до збільшення кількості уражених структур зі збільшенням терміну захворювання. Особливо виражений цей процес був у пацієнтів із тендинітом, що протікав на фоні пошкодження стабілізуючого апарату сухожилка довгої голівки біцепса (PULLEY-пошкодження). Більша кількість супутніх пошкоджень спостерігалася у пацієнтів після 24–42 тижнів від початку захворювання. Найбільший відсоток супутньої патології припадав на пошкодження надостьового м'яза (57,5 %), пошкодження суглобової губи гленоїду лопатки спо-

стерігалося у 50 % наших пацієнтів, пошкодження сухожилка підлопаткового м'яза — у 32,5 % випадків, імпінджмент-синдром — у 35 % хворих. Таким чином, хоча нам не вдалося виявити чітких і вірогідних залежностей, що пов'язували б термін захворювання і кількість супутньої м'якотканинної патології, однак тенденція до цього була присутня. Ми не стверджуємо, що запальний процес у біцепсі спричинив розвиток подальших м'якотканинних розладів у ділянці плечового суглоба, однак на усіх етапах він був яскравим клінічним проявом проблем у плечовому суглобі.

Висновки

Таким чином, очевидним є багатофакторний характер патологічних змін обертальної манжети плеча, що не виключає наявності ще невідомих як зовнішніх, так і внутрішніх патогенних факторів. Водночас характер морфологічних змін структур плечового пояса, зокрема і обертальної манжети плеча, незалежно від причини ідентичний і відповідає типовому патологічному процесу — запаленню. У цьому випадку — реактивному запаленню, що визначає особливості та характер перебігу патологічного процесу в обертальній манжеті плеча з наступною його хронізацією.

Теносиновіт довгої голівки двоголового м'яза плеча на фоні зростаючої з часом кількості супутніх м'якотканинних уражень може розглядатися як один із прикладів реактивного запального процесу, що поглиблює дегенеративно-дистрофічні розлади в параартикулярних тканинах плеча.

Отже, такі патологічні стани, як імпінджмент-синдром, синдром «замороженого плеча», пошкодження манжети, SLAP-пошкодження тощо, можна розглядати не як окремі нозологічні одиниці, а як стадії перебігу реактивного запального процесу в тканинах плечового пояса. Іншими словами, різні патогенні фактори призводять до однотипних структурних змін.

Конфлікт інтересів. Автори заявляють про відсутність конфлікту інтересів та власної фінансової зацікавленості при підготовці даної статті.

Список літератури

1. Страфун С.С., Чкалов О.В., Долгополов О.В. Біомеханічна оцінка ролі м'язів ротаторів плеча в елевації плеча. Вісник ортопедії, травматології та протезування. 2001;3:32-36.

2. Долгополов О.В. Хірургічне лікування пошкоджень ротаторної манжети плеча: дисертація канд. мед. наук: 14.01.21. АМН України; Інститут травматології та ортопедії. К., 2003.

3. Day A, Taylor NF, Green RA. The stabilizing role of the rotator cuff at the shoulder — responses to external perturbations. Clin Biomech. 2012;27:551-556. doi: 10.1016/j.clinbiomech.2012.02.003.

4. Spiesz EM, Thorpe CT, Chaudhry S, et al. Tendon extracellular matrix damage, degradation and inflammation in response to in vitro overload exercise. J Orthop Res. 2015;33:889-897. doi: 10.1002/jor.22879.

5. Yamamoto A, Takagishi K, Kobayashi T, Shitara H, Ichinose T, Takasawa E, et al. The impact of faulty posture on rotator cuff tears with and without symptoms. Shoulder Elbow Surg. 2015 Mar;24(3):446-52. doi: 10.1016/j.jse.2014.07.012.

6. Balke M., Liem D., Greshake O., Hoeher J., Bouillon B., Banerjee M. Differences in acromial morphology of shoulders in patients with degenerative and traumatic supraspinatus tendon tears. Knee Surg Sports Traumatol Arthrosc. 2016;24:2200-2205. doi: 10.1007/s00167-014-3499-y.

7. Pandey V, Vijayan D, Tapashetti S, et al. Does scapular morphology affect the integrity of the rotator cuff? J Shoulder Elbow Surg. 2016;25:413-421. doi: 10.1016/j.jse.2015.09.016.

8. Engelhardt C, Farron A, Becce F, et al. Effects of glenoid inclination and acromion index on humeral head translation and glenoid articular cartilage strain. J Shoulder Elbow Surg. 2017;26. doi: 10.1016/j.jse.2016.05.031.

9. Oh JH, Kim SH, Kang JY, et al. Effect of age on functional and structural outcome after rotator cuff repair. Am J Sports Med. 2010;38:672-678. doi: 10.1177/0363546509352460.

10. Longo UG, Berton A, Khan WS, Maffulli N, Denaro V. Histopathology of rotator cuff tears. Sports Med Arthrosc Rev. 2011 Sep;19(3):227-36. doi: 10.1097/JSA.0b013e318213bccb. PMID: 21822106.

11. Spiesz EM, Thorpe CT, Chaudhry S, et al. Tendon extracellular matrix damage, degradation and inflammation in response to in vitro overload exercise. J Orthop Res. 2015;33:889-897. doi: 10.1002/jor.22879.

12. Millar NL, Hueber AJ, Reilly JH, et al. Inflammation is present in early human tendinopathy. Am J Sports Med. 2010;38:2085-2091. doi: 10.1177/0363546510372613.

13. Maher A, Leigh W, Brick M, Young S, Millar J, Walker C, et al. Gender, ethnicity and smoking affect pain and function in patients with rotator cuff tears. ANZ J Surg. 2017 Sep;87(9):704-708. doi: 10.1111/ans.13921.

14. Gumina S, Mezzaqui L, Aimino R, Rionero M, Spagnoli A, Campagna V, et al. Aetiopathogenesis of Rotator Cuff Tear in Patients Younger than 50 Years: Medical Conditions Play a Relevant Role. Medicina (Kaunas). 2023 May 22;59(5):998. doi: 10.3390/medicina59050998.

15. Seitz AL, McClure PW,·Finucane S, et al Mechanisms of rotator cuff tendinopathy: Intrinsic, extrinsic, or both? Clinical Biomechanics 2011;26:1-12. doi: 10.1016/j.clinbiomech.2010.08.001.

16. Neer CS. 2nd. Anterior acromioplasty for the chronic impingement syndrome in the shoulder: a preliminary report. J Bone Joint Surg Am. 1972 Jan;54(1):41-50. PMID: 5054450.

17. Тяжелов А.А., Органов В.В., Гончарова Л.Д. Исследование работы мышц вращательной манжеты плеча на статической модели. Травма. 2005;6(4):407-412.

18. Codman E.A., Akerson I.B. The pathology associated with rupture of the supraspinatus tendon. Ann Surg. 1931 Jan;93(1):348-59. doi: 10.1097/00000658-193101000-00043.

19. Серов В.В., Пауков В.С. Воспаление. Руководство для врачей под редакцией. М. «Медицина». 1995;639.

20. Зайчик А.Ш., Чурилов Л.П. Основы общей патологии. Учебное пособие для медицинских вузов. СПб., 1999;618.

21. Fermont AJ, Wolterbeek N, Wessel RN, Baeyens JP, de Bie RA. Prognostic factors for successful recovery after arthroscopic rotator cuff repair: a systematic literature review.

J Orthop Sports Phys Ther. 2014 Mar;44(3):153-63. doi: 10.2519/jospt.2014.4832.

22. Fermont AJ, Wolterbeek N, Wessel RN, Baeyens JP, de Bie RA. Prognostic factors for recovery after arthroscopic rotator cuff repair: a prognostic study. J Shoulder Elbow Surg. 2015 Aug;24(8):1249-56. doi: 10.1016/j.jse.2015.04.013.

23. Kijowski R, Thurlow P, Blankenbaker D, Liu F, McGuine T, Li G, Tuite M. Preoperative MRI Shoulder Findings Associated with Clinical Outcome 1 Year after Rotator Cuff Repair. Radiology. 2019 Jun;291(3):722-729. doi: 10.1148/radiol.2019181718. Epub 2019 Apr 23.

24. Dean BJ, Gettings P, Dakin SG. Are inflammatory cells increased in painful human tendinopathy? A systematic review. Br J Sports Med. 2016;50:216-220. doi: 10.1136/bjsports-2015-094754.

25. Maffulli N, et al. Biological factors in the pathogenesis of rotator cuff tears. Sports Med Arthrosc Rev. 2011. PMID: 21822101.

26. Rees J.L. The pathogenesis and surgical treatment of tears of the rotator cuff. The Journal of Bone & Joint Surgery British Volume 2008;90-B(7):827-832. doi: 10.1302/0301-620X.90B7.19874.

27. Löhr JF, Uhthoff HK. Epidemiology and pathophysiology of rotator cuff tears. Orthopade. 2007 Sep;36(9):788-95. doi: 10.1007/s00132-007-1146-8.

28. Мартынов А.И., Степура А.В., Остроумова О.Д. Врожденные дисплазии соединительной ткани. Вестник РАМН. 1998;2:47-54.

29. Богмат Л.Ф., Ахназарян Є.Л., Кашина В.Л., Неліна І.М. Дисплазія сполучної тканини — основа формування запальних і дегенеративних процесів у дітей та підлітків. Травма. 2005;6(4):381-385.

Отримано/Received 01.01.2025
Рецензовано/Revised 12.01.2025
Прийнято до друку/Accepted 21.01.2025

Information about authors

Larisa Goncharova, PhD in Medicine, Deputy Director for Science, Institute of Traumatology and Orthopedics, Donetsk National Medical University, Kropyvnytskyi/Lyman, Ukraine; https://orcid.org/0000-0003-0540-6790

Sergiy Strafun, MD, DSc, PhD, Professor, Corresponding Member of NAMSU, Head of the Department of Microsurgery and Reconstructive-Recovery Surgery of Upper Limb, Deputy Director for Science of Institute of Traumatology and Orthopaedics of NAMSU, Kyiv, Ukraine; e-mail: strafun6202@national-univesity.info, phone: +380 (50) 355-26-39; https://orcid.org/0000-0001-8178-9290

Oleksii Tiazhelov, MD, DSc, PhD, Professor, Head of the Biomechanics Laboratory, Sytenko Institute of Spine and Joint Pathology of NAMSU, Kharkiv, Ukraine; e-mail: alzhar3001@gmail.com; phone: +380 (67) 940-61-18; https://orcid.org/0000-0002-0534-0528

Oleksandr Strusevych, PhD-student, Department of Microsurgery and Reconstructive-Recovery Surgery of Upper Limb, Institute of Traumatology and Orthopaedics of NAMSU, Kyiv, Ukraine; e-mail: oleksandrstrusevych@gmail.com, phone: +380 (96) 264-45-06; https://orcid.org/0009-0001-9407-8620

Conflicts of interests. Authors declare the absence of any conflicts of interests and own financial interest that might be construed to influence the results or interpretation of the manuscript.

L.D. Goncharova[1], S.S. Strafun[2], O.A. Tiazhelov[3], O.P. Strusevych[2]
[1]Institute of Traumatology and Orthopedics, Donetsk National Medical University, Kropyvnytskyi/Lyman, Ukraine
[2]Institute of Traumatology and Orthopaedics of NAMSU, Kyiv, Ukraine
[3]Sytenko Institute of Spine and Joint Pathology of NAMSU, Kharkiv, Ukraine

Pathogenesis of diseases and injuries of the rotator cuff. The concept of a single pathological process (discussion article)

Abstract. ***Background.*** Increased demand for the functioning of the rotator cuff contributes to the predisposition to various pathological processes that require adequate comprehensive treatment. But the lack of a clear understanding of the causes and, most importantly, the mechanisms of development of the pathological process in the rotator cuff often leads to negative consequences of treatment. The purpose of the work is to create a concept of the pathogenesis of shoulder joint diseases as a single pathological process. ***Materials and methods.*** The study included 40 patients diagnosed with tenosynovitis of the long head of the biceps, who underwent conservative treatment on an outpatient and inpatient basis. The duration of the disease ranged from 2–3 months to 4 years from its onset. ***Results.*** Based on systemic ideas about the development and course of various diseases, the conditions and causes of pathological changes in the shoulder girdle tissues were analyzed and the concept of the pathogenesis of rotator cuff diseases was proposed in accordance with the clinical manifestations of pathology. ***Conclusions.*** The nature of morphological changes in the shoulder girdle structures, in particular the rotator cuff, regardless of the cause, is identical and corresponds to a typical pathological process — reactive inflammation, which determines the features and nature of the pathological process in the rotator cuff with its subsequent chronicity.

Keywords: rotator cuff; shoulder girdle tissues; inflammation

УДК 616.718.19-001.5-06-08-047.44 DOI: https://doi.org/10.22141/1608-1706.1.26.2025.996

Бур'янов О.А.[1], Кваша В.П.[1], Дьомін В.М.[1], Лянскорунський В.М.[1], Мясніков Д.В.[1], Мешкова М.А.[2]
[1]Національний медичний університет імені О.О. Богомольця, м. Київ, Україна
[2]Клінічна лікарня «Феофанія» ДУС, м. Київ, Україна

Диференційний підхід при лікуванні пацієнтів з нестабільними поєднаними пошкодженнями таза

Резюме. ***Актуальність.*** *Серед постраждалих з полісистемними та поліорганними пошкодженнями пацієнти з нестабільними поєднаними пошкодженнями кісток таза становлять від 10 до 20 %, переважають чоловіки (76,5 %) середнім віком 41 ± 12 років, які характеризуються високим ступенем тяжкості за шкалою ISS і рівнем смертності від 8 до 15 %. Сучасна тактика лікування пацієнтів цієї тяжкої категорії базується на концепції damage-control surgery та damage-control orthopedics. З огляду на варіабельність поєднаних пошкоджень анатомічних ділянок нагальною потребою сьогодення є поглиблення знань, які дозволять розробити та впровадити тактику лікування при тих чи інших варіантах таких пошкоджень.* ***Мета:*** *поліпшити результати лікування пацієнтів з поєднаними пошкодженнями таза шляхом оптимізації тактики лікування та впровадження новітніх хірургічних технологій.* ***Матеріали та методи.*** *Клінічне дослідження базується на обстеженні й лікуванні 157 пацієнтів з нестабільними поєднаними пошкодженнями таза. До дослідної групи увійшло 95 пацієнтів, які лікувались відповідно до розробленого алгоритму лікування, а також з використанням запропонованої фіксуючої конструкції для стабілізації пошкоджень у ділянці крижово-здухвинного суглоба при переломах типу С. До групи порівняння було включено 62 пацієнти, які лікувались згідно з традиційними підходами діагностики та лікування.* ***Результати.*** *Серед пацієнтів дослідної групи з пошкодженнями таза типу В, поєднаними з переломами довгих кісток нижніх кінцівок, відмінні й добрі функціональні результати відмічені у 20 пацієнтів (76,9 %), у групі порівняння — у 8 (49,1 %), незадовільні результати становили відповідно 2 (7,7 %) і 2 (11,8 %) випадки (p < 0,05); при типі С відмінні і добрі — у 8 пацієнтів (66,6 %), у групі порівняння — у 4 (50,0 %), незадовільні результати становили відповідно 1 (8,4 %) і 1 (12,5 %) випадок (p < 0,05). При нестабільних пошкодженнях таза типу В, поєднаних з пошкодженнями грудної клітки після травми, відмінні й добрі функціональні результати відмічені у 19 пацієнтів (78,2 %), у групі порівняння — у 10 (62,5 %), незадовільні результати становили відповідно 1 (4,2 %) і 2 (12,5 %) випадки (p < 0,05); при типі С відмінні і добрі — у 8 пацієнтів (66,6 %), у групі порівняння — у 4 (50,0 %), незадовільні результати становили відповідно 1 (8,4 %) і 1 (12,5 %) випадок (p < 0,05). Відмінні і добрі функціональні результати пацієнтів із пошкодженнями таза типу В, поєднаними із пошкодженнями органів черевної порожнини, дослідної групи через 18 місяців після травми відмічені у 11 осіб (78,6 %), у групі порівняння — у 5 (55,5 %), незадовільні результати становили відповідно 1 (7,1 %) і 2 (11,1 %) випадки (p < 0,05); при типі С — у 6 пацієнтів (66,6 %), у групі порівняння — у 2 (50,0 %), незадовільні результати становили відповідно 1 (11,1 %) і 1 (25,0 %) випадок (p < 0,05).* ***Висновки.*** *Запропонована диференційна тактика лікування на основі розроблених алгоритмів, які базуються на damage-control surgery та damage-control orthopedics. Впровадження новітніх засобів стабілізації заднього напівкільця, а також активна тактика щодо конверсії способу фіксації дали змогу поліпшити функціональні результати лікування нестабільних поєднаних пошкоджень таза.*

Ключові слова: *політравма; поєднані нестабільні пошкодження таза; пошкодження довгих кісток нижніх кінцівок, грудної клітки, органів черевної порожнини; лікування*

© «Травма» / «Trauma» («Travma»), 2025
© Видавець Заславський О.Ю. / Publisher Zaslavsky O.Yu., 2025

Для кореспонденції: Бур'янов Олександр Анатолійович, доктор медичних наук, професор, завідувач кафедри травматології та ортопедії, Національний медичний університет імені О.О. Богомольця, бульв. Тараса Шевченка, 13, м. Київ, 01601, Україна; e-mail: kaftraum@ukr.net; факс: +380 (44) 288-01-26; тел.: +380 (67) 796-68-76
For correspondence: Olexandr Burianov, MD, DSc, PhD, Professor, Head of the Department of Traumatology and Orthopedics, Bogomolets National Medical University, Taras Shevchenko boulevard, 13, Kyiv, 01601, Ukraine; e-mail: kaftraum@ukr.net; fax: +380 (44) 288-01-26; phone: +380 (67) 796-68-76
Full list of authors information is available at the end of the article.

Вступ

Поєднані пошкодження є наслідком впливу високоенергетичного механічного фактора (ДТП, кататравми), що призводить до травмування декількох анатомічних ділянок, відповідно супроводжується тяжким/критичним загальним станом пацієнта й характеризується як polytrauma, multiple trauma, severe trauma та major trauma [1].

Серед постраждалих із полісистемними та поліорганними пошкодженнями пацієнти з нестабільними поєднаними пошкодженнями кісток таза становлять від 10 до 20 %, переважають чоловіки (76,5 %) середнім віком 41 ± 12 років, які характеризуються високим ступенем тяжкості за шкалою ISS та рівнем смертності від 8 до 15 % [2].

Нестабільні пошкодження таза характеризуються широкою варіабельністю поєднаних пошкоджень анатомічних ділянок. Так, пошкодження таза та ЧМТ спостерігається в 16,9–58,7 % випадків, таза та нижніх кінцівок — у 49,2 %, таза та верхніх кінцівок — у 32,2 %, таза й органів грудної клітки — в 21,2–45,7 %, таза й органів живота — в 31,5–43,9 %, таза та хребта — в 9 % [3].

Сучасна тактика лікування пацієнтів цієї тяжкої категорії базується на концепції damage-control surgery та damage-control orthopedics [4]. Однак з огляду на варіабельність поєднаних пошкоджень анатомічних ділянок нагальною потребою сьогодення є поглиблення знань, які дозволять розробити та впровадити тактику лікування при тих чи інших варіантах таких пошкоджень.

Актуальним питанням є стабілізація пошкоджень заднього напівкільця (переломи таза типу С) при ізольованих пошкодженнях таза загалом, а тим більше у пацієнтів з полісистемними та поліорганними пошкодженнями.

Фіксація заднього напівкільця (особливо це стосується переломів крижів та пошкоджень крижово-здухвинного суглоба) забезпечується різноманітними способами, серед яких використання пластин, транссакральних брусків, спеціальних смуг, гвинтів [5].

З огляду на нестабільний загальний стан пацієнтів з поєднаними нестабільними пошкодженнями таза все більшого застосування набувають мінімально інвазивні технології (MIS), які реалізуються різноманітними конструкціями з низкою переваг і недоліків, проте жодна з них не відрізняється ступенем фіксації [6].

У забезпеченні принципів концепції MIS перспективним напрямом стабілізації ілеосакрального суглоба є застосування ілеосакральних гвинтів [7].

Мета: поліпшити результати лікування пацієнтів з поєднаними пошкодженнями таза шляхом оптимізації тактики лікування та впровадження новітніх хірургічних технологій.

Матеріали та методи

Клінічне дослідження базується на обстеженні та лікуванні 157 пацієнтів. За критерієм статевої належності переважали особи чоловічої статі — 99 (63,1 %), жіночої — 58 (36,9 %). Середній вік пацієнтів — 42,8 ± 1,82 року. Більше ніж 50 % становили особи від 35 до 45 років.

До дослідної групи увійшло 95 пацієнтів, які лікувались відповідно до розробленого алгоритму, а також з використанням запропонованої фіксуючої конструкції для стабілізації пошкоджень у ділянці крижово-здухвинного суглоба при переломах типу С, з них чоловіків — 60 (63,2 %), жінок — 35 (36,8 %). Середній вік хворих становив 43,40 ± 2,58 року.

До групи порівняння було включено 62 пацієнти, які лікувались згідно з традиційними підходами діагностики та лікування, з них чоловіків — 39 (62,9 %), жінок — 23 (37,16 %). Середній вік хворих становив 42,1 ± 12,9 року.

Типування переломів таза проводилось за класифікацією AO [8], оцінка стану пацієнтів — за шкалою TS [9]. Для оцінки тяжкості травми використовували шкалу тяжкості травми (ISS) [10]. Аналіз функціональних результатів лікування проводили за шкалою S.A. Majeed [11].

Це клінічне дослідження виконано з дотриманням вимог і положень Гельсінської декларації про права людини (2000 р.), включно з переглядом EC-GCP, Конституції та основ законодавства України про охорону здоров'я (1992 р.), усіх етичних норм щодо проведення клінічних досліджень.

Результати

Оцінка функціональних результатів хірургічного лікування у пацієнтів з політравмою залежить від багатьох факторів, серед яких головними є: кількість та комбінації пошкоджень анатомічних ділянок, загальний стан пацієнта при госпіталізації, час від моменту травми до госпіталізації, тип нестабільності таза, термін виконання оперативних втручань, спосіб стабілізації (зовнішня, внутрішня, комбінована), проведення заміни способу фіксації (АЗФ як кінцевий варіант, або АЗФ-конверсія).

Такі обставини потребують максимальної ідентифікації груп за визначеними параметрами, зокрема за варіантами поєднаних пошкоджень.

Оцінка результатів лікування пацієнтів з поєднаними нестабільними пошкодженнями таза та довгих кісток нижніх кінцівок

Характеристика пацієнтів з поєднаними пошкодженнями таза та довгих кісток нижніх кінцівок за віком, статтю та характером поєднаних пошкоджень наведена в табл. 1.

Тактика лікування пошкоджень таза типу В та довгих кісток нижніх кінцівок при стабільній гемодинаміці у пацієнтів дослідної групи наведена на рис. 1.

Тактика лікування пошкоджень таза типу В та довгих кісток нижніх кінцівок при нестабільній гемодинаміці у пацієнтів дослідної групи наведена на рис. 2.

Тактика лікування пошкоджень таза типу С та довгих кісток нижніх кінцівок у пацієнтів дослідної групи в першому періоді наведена на рис. 3.

Порівняльний аналіз груп пацієнтів за способами стабілізації тазового кільця залежно від типу перелому таза та сегментів нижньої кінцівки наведено в табл. 2, 3.

Суттєвою відмінністю між групами є застосування в дослідній групі стабілізації переднього напівкільця шляхом погружного остеосинтезу — 88,2 % пацієнтів. У групі порівняння для стабілізації переважно використовувались АЗФ (76,9 % випадків), які в подальшому в 61,5 % (8 пацієнтів) були замінені на погружний остеосинтез.

При переломах таза типу С, які поєднані з переломами довгих кісток нижніх кінцівок, у зв'язку з нестабільним станом пацієнтів стабілізація переднього напівкільця в дослідній та порівняльній групах забезпечувалась АЗФ. Принципова різниця полягала в стабілізації пошкоджень в крижово-здухвинній ділянці. У пацієнтів дослідної групи стабілізація крижово-здухвинної ділянки забезпечувалась гвинтом власної конструкції [12], у порівняльній групі — шляхом використання традиційного гвинта.

Лікування переломів довгих трубчатих кісток нижніх кінцівок в обох групах пацієнтів проводилось однотипно. Пацієнтам у критичному та гемодинамічно нестабільному станах тимчасово стабілізували переломи за допомогою АЗФ, гіпсових шин та ортезів.

Критеріями до виконання остаточної фіксації переломів довгих кісток нижніх кінцівок були: виведення з шокового стану; стабілізація гемодинаміки та відсутність потреби у вазопресорній підтримці; відносна стабілізація вітальних функцій; показники кислотно-основного балансу згідно з протоколом EAC (Lac < 4,0 ммоль/л, BE ≥ –5,5 та pH ≥ 7,25) та $PaO_2/FiO_2 \geq 200$. У ситуації коли один із показників не відповідав вищевказаними значенням, остаточний остеосинтез відтерміновували до його нормалізації.

Таблиця 1. Характеристика груп пацієнтів за віком, статтю та характером пошкоджень

Показник		Дослідна група		Група порівняння		P
		n	%	n	%	
Середній вік		41,4 ± 16,3		42,1 ± 12,9		0,849
Стать	Ч	28	73,7	18	72	0,792
	Ж	10	26,3	7	28	0,789
Таз (n/%)		Сегмент нижньої кінцівки (n/%)				
		стегно	гомілка	стегно	гомілка	
B (26/68,4) (17/68)		14/53,8	12/46,2	9/52,4	8/47,6	0,854
C (12/31,6) (8/32)		7/58,3	5/41,7	5/62,5	3/7,5	0,678
Всього		38	100	25	100	

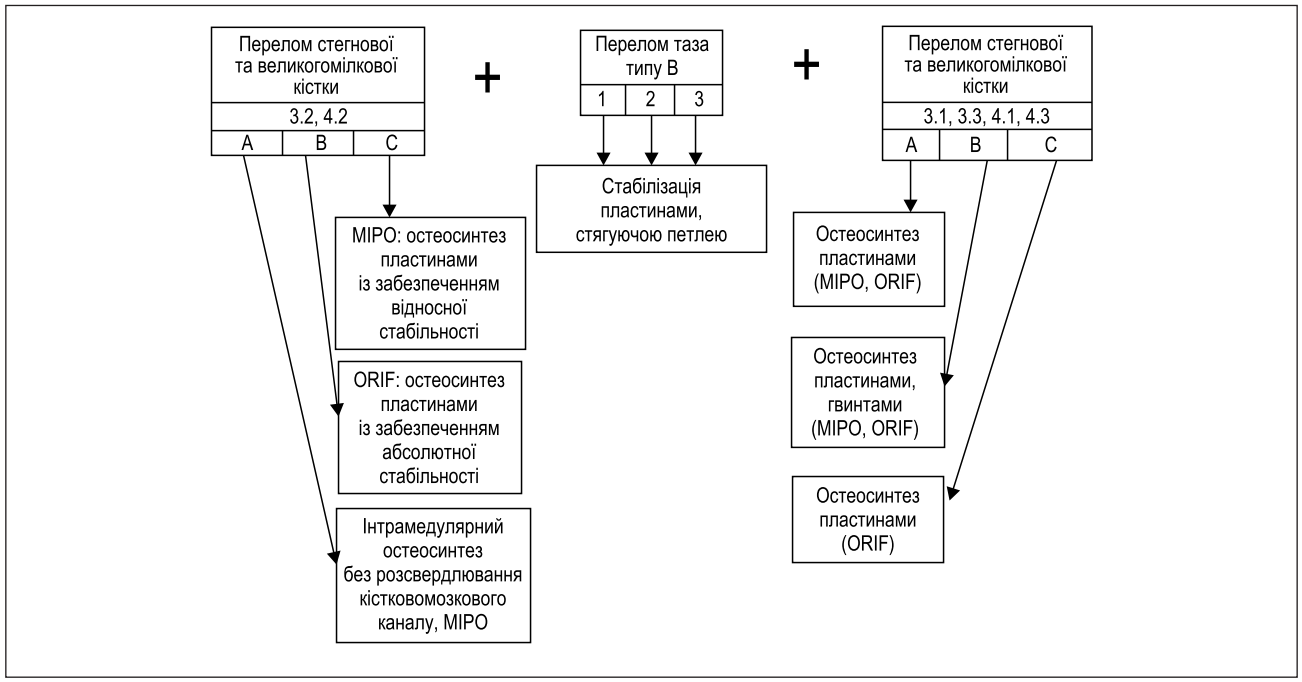

Рисунок 1. Тактика лікування пошкоджень таза типу B та довгих кісток нижніх кінцівок при стабільній гемодинаміці

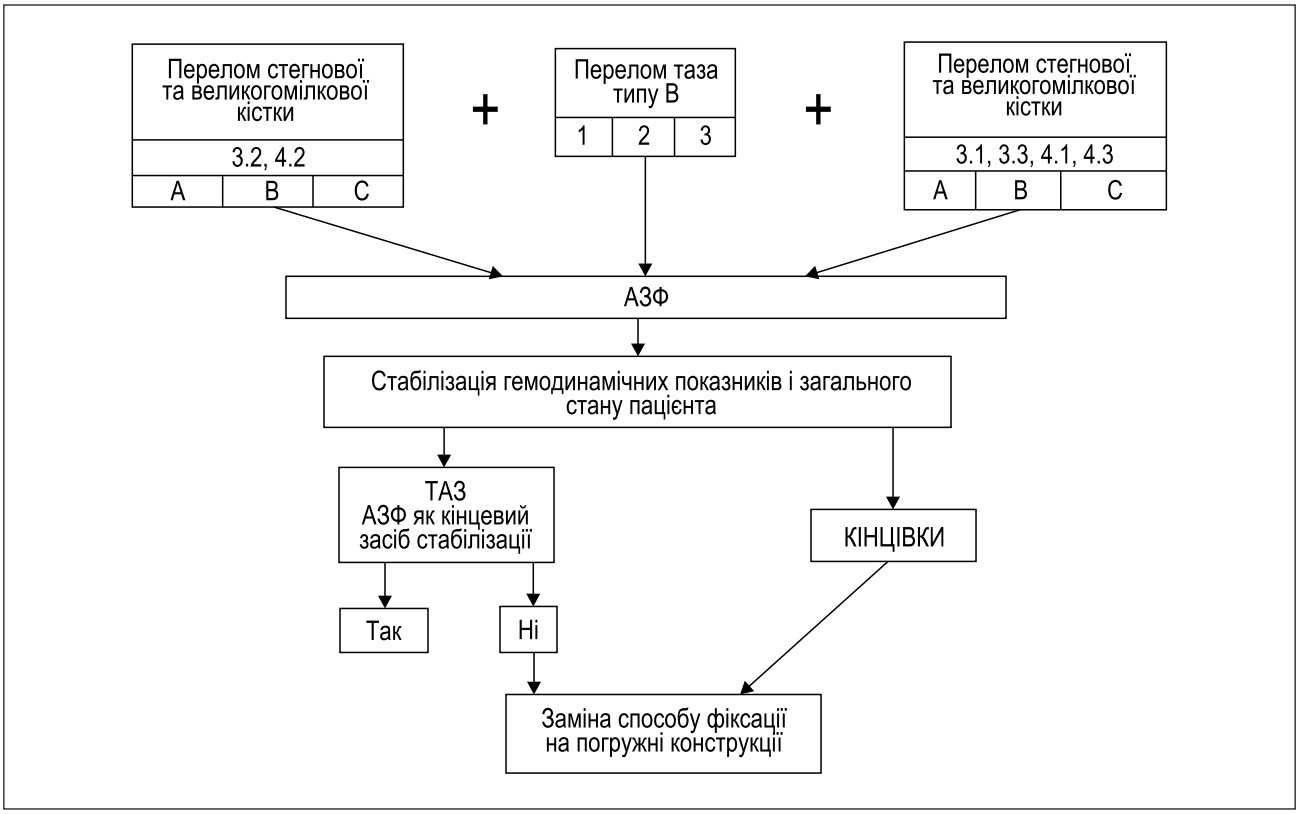

Рисунок 2. Тактика лікування пошкоджень таза типу B та довгих кісток нижніх кінцівок у пацієнтів дослідної групи при нестабільній гемодинаміці

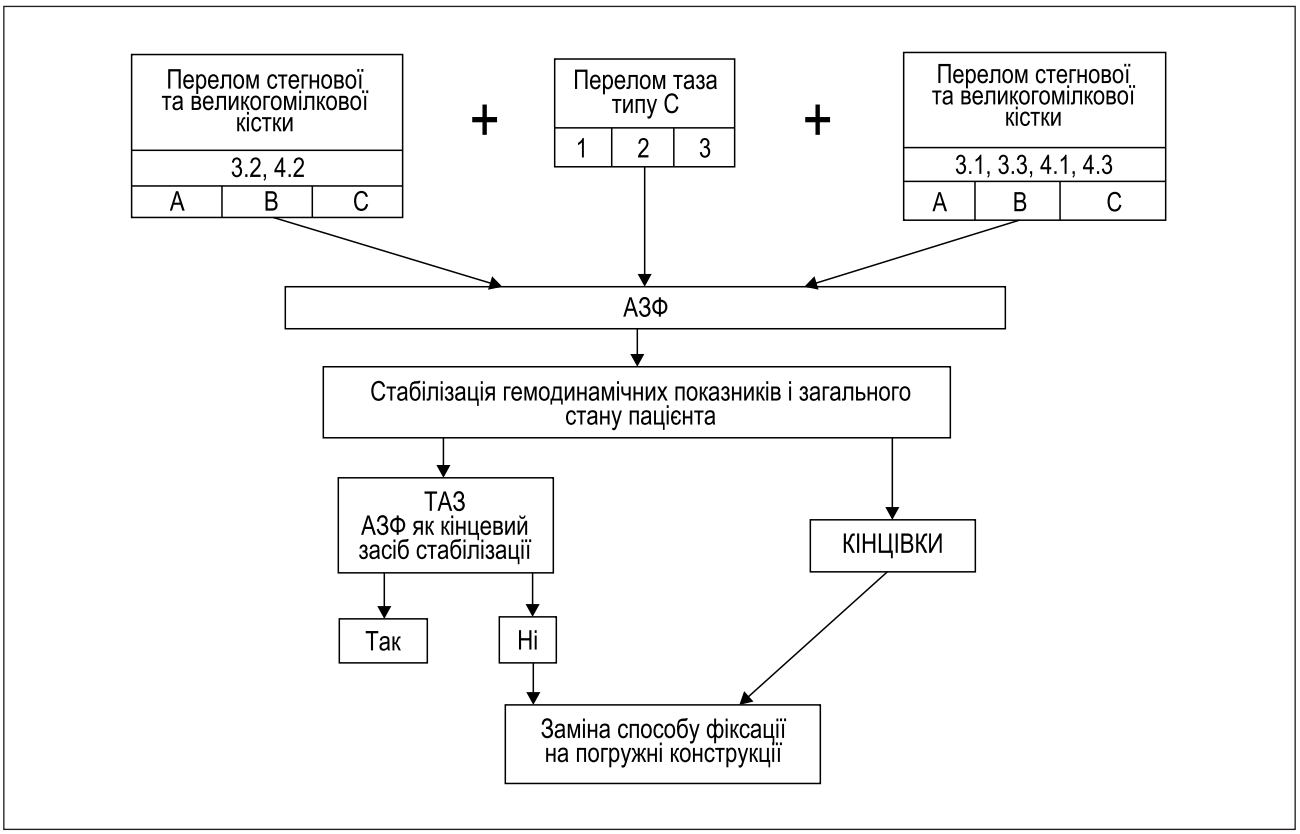

Рисунок 3. Тактика лікування пошкоджень таза типу C та довгих кісток нижніх кінцівок

Таблиця 2. Порівняльний аналіз груп пацієнтів за способами стабілізації тазового кільця при переломах таза типу B та сегментів нижньої кінцівки

Тип поєднаних пошкоджень		Дослідна група (n = 26)		Група порівняння (n = 17)		P
		n/%	Спосіб фіксації	n/%	Спосіб фіксації	
B1 Д: 21/80,8 П: 14/82,4	3.1	2/7,7	ПОС	1/5,9	ПОС	0,725
	3.2	9/34,7	ПОС, АЗФ	6/35,2	АЗФ	0,812
	3.3	2/7,7	ПОС	1/5,9	АЗФ	0,725
	4.1	2/7,7	ПОС	1/5,9	ПОС	0,725
	4.2	4/15,4	ПОС	3/17,6	АЗФ	0,797
	4.3	2/7,7	ПОС	1/5,9	АЗФ	0,725
B2 Д: 1/3,9 П: 1/5,9	3.1	0/0	–	0/0	–	–
	3.2	1/3,8		1/5,9		0,689
	3.3	0/0	–	0/0	–	–
	4.1	0/0	–	0/0	–	–
	4.2	0/0	–	0/0	–	–
	4.3	0/0	–	0/0	–	–
B3 Д: 4/15,3 П: 2/11,7	3.1	0/0	–	0/0	–	–
	3.2	2/7,7	АЗФ	1/5,9	АЗФ	0,725
	3.3	1/3,8	АЗФ	1/5,9	АЗФ	0,689
	4.1	0/0	–	0/0	–	–
	4.2	1/3,8	ПОС	1/5,9	АЗФ	0,689
	4.3	0/0	–	0/0	–	–
Всього		26/100		17/100		

Таблиця 3. Порівняльний аналіз груп пацієнтів за способами стабілізації тазового кільця при переломах таза типу C та сегментів нижньої кінцівки

Тип поєднаних пошкоджень		Дослідна група (n = 12)			Група порівняння (n = 8)			P
		n/%	Спосіб фіксації		n/%	Спосіб фіксації		
			ПНК	ЗНК		ПНК	ЗНК	
C1 Д: 8/66,7 П: 5/62,5	3.1	–	–	–	–	–	–	–
	3.2	3/25,0	АЗФ	ГЗК	2/25,0	АЗФ	ТГ	0,987
	3.3	1/8,3	АЗФ	ГЗК	1/12,5	АЗФ	ТГ	0,614
	4.1	1/8,3	АЗФ	ГЗК	–	–	–	–
	4.2	3/25,0	АЗФ	ГЗК	2/25,0	АЗФ	ТГ	0,987
	4.3	–	–	–	–	–	–	–
C2 Д: 3/25,0 П: 2/25,0	3.1	–	–	–	–	–	–	–
	3.2	2/16,8	АЗФ	ГЗК	1/12,5	АЗФ	ТГ	0,689
	3.3	–	–	–	–	–	–	–
	4.1	–	–	–	–	–	–	–
	4.2	1/8,3	АЗФ	ГЗК	1/12,5	АЗФ	ТГ	0,614
	4.3	–	–	–	–	–	–	–
C3 Д: 1/8,3 П: 1/12,5	3.1	–	–	–	–	–	–	–
	3.2	1/8,3	АЗФ	ГЗК	1/12,5	АЗФ	ТГ	0,614
	3.3	–	–	–	–	–	–	–
	4.1	–	–	–	–	–	–	–
	4.2	–	–	–	–	–	–	–
	4.3	–	–	–	–	–	–	–
Всього		12/100			8/100			

Результати лікування нестабільних пошкоджень таза типу B, поєднаних з переломами довгих кісток нижніх кінцівок, наведено в табл. 4.

Серед пацієнтів дослідної групи з пошкодженнями таза типу B, поєднаними з переломами довгих кісток нижніх кінцівок, через 6 місяців після травми відмінні й добрі функціональні результати відмічені у 21 пацієнта (80,8 %), у групі порівняння — у 11 (64,7 %), незадовільні результати становили відповідно 1 (3,8 %) і 1 (5,9 %) випадок ($p < 0,05$). Остаточні результати серед пацієнтів дослідної групи через 18 місяців після травми: відмінні й добрі функціональні результати відмічені у 20 пацієнтів (76,9 %), у групі порівняння — у 8 (49,1 %), незадовільні результати становили відповідно 2 (7,7 %) і 2 (11,8%) випадки ($p < 0,05$).

Результати лікування нестабільних пошкоджень таза типу C, поєднаних з переломами довгих кісток нижніх кінцівок, наведено в табл. 5.

Серед пацієнтів дослідної групи з нестабільними пошкодженнями таза типу C, поєднаними з переломами довгих кісток нижніх кінцівок, через 6 місяців після травми відмінні й добрі функціональні результати відмічені у 8 пацієнтів (66,6 %), у групі порівняння — у 5 (62,5 %), незадовільні результати становили відповідно 1 (8,4 %) і 1 (12,5 %) випадок ($p < 0,05$).

Результати лікування пацієнтів дослідної групи через 18 місяців після травми: відмінні й добрі функціональні результати відмічені у 8 (66,6 %) пацієнтів, у групі порівняння — у 4 (50,0 %), незадовільні результати становили відповідно 1 (8,4 %) і 1 (12,5 %) випадок ($p < 0,05$).

Таблиця 4. Результати лікування нестабільних пошкоджень таза типу B, поєднаних з переломами довгих кісток нижніх кінцівок

Термін спостереження (місяці)	Функціональний результат	Групи спостереження		P
		Дослідна (n/%)	Порівняльна (n/%)	
6	відмінно	6/23,1	3/17,6	< 0,05
	добре	15/57,7	8/47,1	< 0,05
	задовільно	4/15,4	5/29,4	< 0,05
	незадовільно	1/3,8	1/5,9	< 0,05
12	відмінно	6/23,1	2/11,8	< 0,05
	добре	14/53,8	7/41,1	< 0,05
	задовільно	4/15,4	6/35,3	< 0,05
	незадовільно	2/7,7	2/11,8	< 0,05
18	відмінно	5/19,2	2/11,8	< 0,05
	добре	15/57,7	6/35,3	< 0,05
	задовільно	4/15,4	7/41,1	< 0,05
	незадовільно	2/7,7	2/11,8	< 0,05

Таблиця 5. Результати лікування нестабільних пошкоджень таза типу C, поєднаних з переломами довгих кісток нижніх кінцівок

Термін спостереження (місяці)	Функціональний результат	Групи спостереження		P
		Дослідна (n/%)	Порівняльна (n/%)	
6	відмінно	4/33,3	2/25,0	< 0,05
	добре	4/33,3	3/37,5	< 0,05
	задовільно	3/25,0	2/25,0	< 0,05
	незадовільно	1/8,4	1/12,5	< 0,05
12	відмінно	3/25,0	1/12,5	< 0,05
	добре	5/41,6	3/37,5	< 0,05
	задовільно	3/25,0	3/37,5	< 0,05
	незадовільно	1/8,4	1/12,5	< 0,05
18	відмінно	3/25,0	1/12,5	< 0,05
	добре	5/41,6	3/37,5	< 0,05
	задовільно	3/25,0	3/37,5	< 0,05
	незадовільно	1/8,4	1/12,5	< 0,05

Оцінка результатів лікування пацієнтів з поєднаними нестабільними пошкодженнями таза та грудної клітки

Характеристика пацієнтів з поєднаними пошкодженнями таза та грудної клітки наведена в табл. 6.

Невідповідність кількості уражень грудної клітки та кількості пацієнтів з пошкодженням таза пояснюється комбінаціями пошкоджень у одного і того ж пацієнта, наприклад: перелом ребер + забій легень.

Не визначено статистистично доведеного взаємозв'язку між типом перелому таза та характером пошкоджень грудної клітки.

Тактика лікування поєднаних пошкоджень таза та грудної клітки дослідної групи наведена на рис. 4.

Порівняльний аналіз груп пацієнтів за способами стабілізації тазового кільця залежно від типу перелому таза та характеру пошкоджень грудної клітки наведено в табл. 7, 8.

Таблиця 6. Характеристика пацієнтів з поєднаними пошкодження таза та грудної клітки за віком, статтю та характером пошкоджень

Показник		Дослідна група				Група порівняння				P
		n		%		n		%		
Середній вік		41,5 ± 14,3				42,1 ± 13,9				0,789
Стать	Ч	22		61,1		16		62,5		0,779
	Ж	14		38,9		8		37,5		0,759
Таз (n/%)		Характер пошкоджень органів грудної клітки (n/%)								
		ПР	ЗЛ	ПТ	ГТ	ПР	ЗЛ	ПТ	ГТ	
B Д: 24/66,7 П: 16/66,7		12/33,3	11/30,6	6/16,7	7/19,4	8/33,3	7/29,2	4/16,7	5/24	0,891
C Д: 12/33,3 П: 8/33,3		13/36,1	10/27,8	8/22,2	5/13,9	9/39,1	6/26,0	5/21,7	3/13	0,794

Примітки: ПР — перелом ребер; ЗЛ — забій легень; ПТ — пневмоторакс; ГТ — гемоторакс.

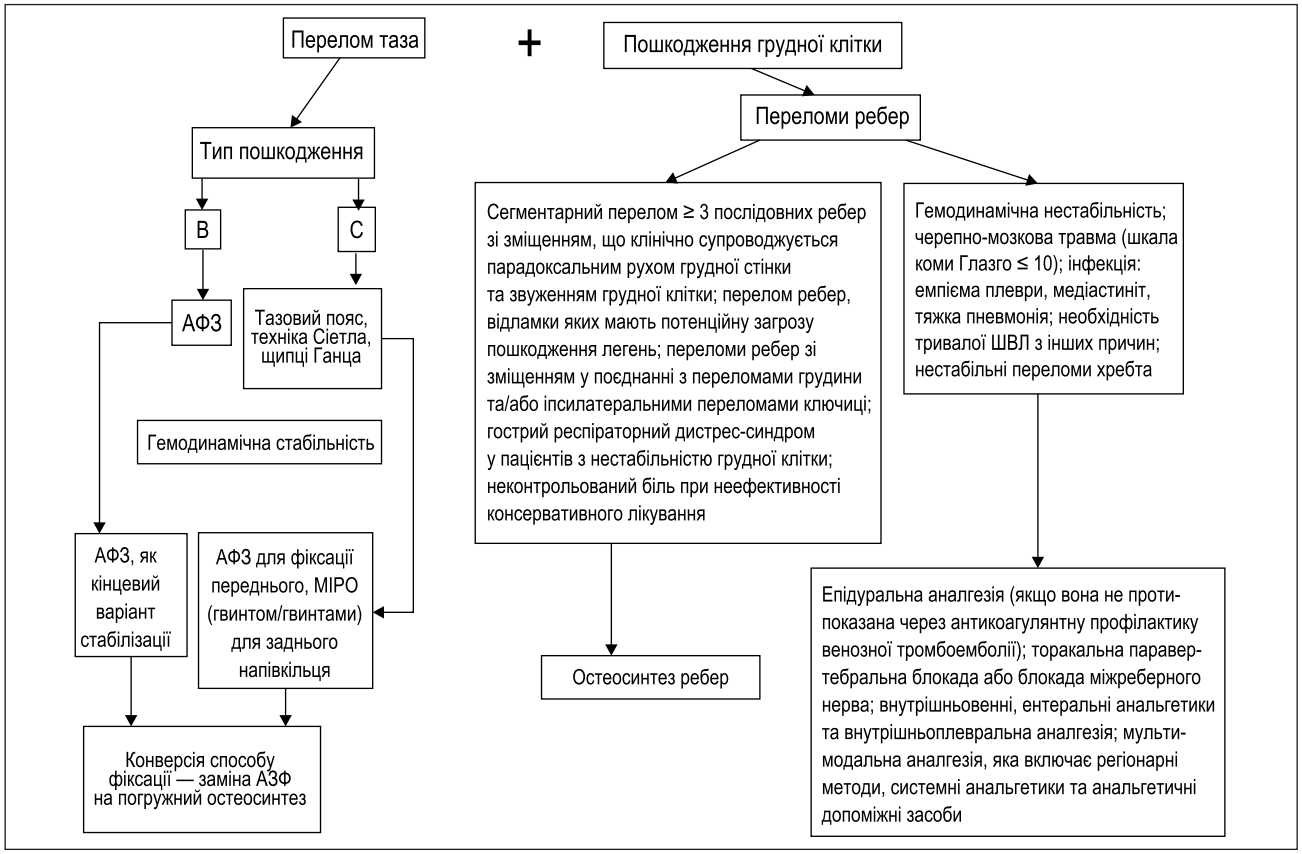

Рисунок 4. Тактика лікування поєднаних пошкоджень таза та грудної клітки

Таблиця 7. Порівняльний аналіз груп пацієнтів за способами стабілізації тазового кільця при переломах таза типу B та характером пошкоджень грудної клітки

Тип поєднаних пошкоджень		Дослідна група (n = 24)		Група порівняння (n = 16)		P
		n/%	Спосіб фіксації	n/%	Спосіб фіксації	
B1 Д: 19/79,2 П: 13/81,3	ПР	6/16,7	ПОС	4/16,7	АЗФ	0,925
	ЗЛ	6/16,7	ПОС	4/16,7	ПОС	0,925
	ПТ	3/8,3	ПОС	2/8,3	АЗФ	0,925
	ГТ	3/8,3	ПОС	2/8,3	АЗФ	0,925
B2 Д: 2/8,3 П: 1/6,3	ПР	2/5,5	ПОС	1/4,2	АЗФ	0,725
	ЗЛ	2/5,5	ПОС	1/4,2	ПОС	0,725
	ПТ	1/2,8	АЗФ	1/4,2	АЗФ	0,725
	ГТ	2/5,5	АЗФ,ПОС	2/8,3	АЗФ	0,611
B3 Д: 3/12,5 П: 2/12,5	ПР	4/11,1	ПОС	3/12,5	АЗФ	0,812
	ЗЛ	3/8,3	ПОС	2/8,3	ПОС	0,925
	ПТ	2/5,5	АЗФ	1/4,2	АЗФ	0,725
	ГТ	2/5,5	АЗФ	1/4,2	АЗФ	0,725
Всього		24/100		16/100		

Таблиця 8. Порівняльний аналіз груп пацієнтів за способами стабілізації тазового кільця при переломах таза типу C та поєднаних пошкодженнях грудної клітки

Тип поєднаних пошкоджень		Дослідна група (n = 26)			Група порівняння (n = 17)			P
		n/%	Спосіб фіксації		n/%	Спосіб фіксації		
			ПНК	ЗНК		ПНК	ЗНК	
C1 Д: 9/75,0 П: 6/75,03	ПР	6/16,7	ПОС	ГЗК	4/17,3	АЗФ	ТГ	0,823
	ЗЛ	6/16,7	ПОС	ГЗК	4/17,4	ПОС	ТГ	0,825
	ПТ	3/8,3	АЗФ	ГЗК	3/8,3	АЗФ	ТГ	0,925
	ГТ	3/8,3	АЗФ	ГЗК	2/8,7	АЗФ	ТГ	0,821
C2 Д: 1/8,3 П: 1/12,5	ПР	3/8,3	АЗФ	ГЗК	2/8,7	АЗФ	ТГ	0,821
	ЗЛ	2/5,5	АЗФ	ГЗК	1/4,3	АЗФ	ТГ	0,725
	ПТ	2/5,5	АЗФ	ГЗК	1/4,3	АЗФ	ТГ	0,725
	ГТ	1/2,8	АЗФ	ГЗК	1/4,3	АЗФ	ТГ	0,611
C3 Д: 2/16,7 П: 1/12,5	ПТ	4/11,1	АЗФ	ГЗК	2/8,7	АЗФ	ТГ	0,689
	ЗЛ	2/8,3	АЗФ	ГЗК	1/4,3	АЗФ	ТГ	0,612
	ПТ	3/8,3	АЗФ	ГЗК	1/4,3	АЗФ	ТГ	0,612
	ГТ	1/2,8	АЗФ	ГЗК	–			
Всього		12/100			8/100			

Суттєвою характеристикою тактики лікування пацієнтів дослідної групи була стабілізації переднього напівкільця шляхом погружного остеосинтезу — 75,0 % пацієнтів. У групі порівняння для стабілізації переважно використовувались АЗФ (56,2 % випадків), в подальшому в 62,3 % пацієнтів була проведена конверсія способу фіксації.

При переломах таза типу С, поєднаних з пошкодженнями грудної клітки, у зв'язку з нестабільним станом пацієнтів стабілізація переднього напівкільця в дослідній та порівняльній групах переважно забезпечувалась АЗФ. Суттєва різниця полягала в стабілізації пошкоджень у крижово-здухвинній ділянці. У пацієнтів дослідної групи стабілізація крижово-здухвинної ділянки забезпечувалась гвинтом власної конструкції, у групі порівняння — шляхом використання традиційного гвинта. Після стабілізації загального стану пацієнтам було замінено метод фіксації (АЗФ на погружний остеосинтез): у пацієнтів дослідної групи в 83,3 % випадків, порівняльної — 62,5 %.

Лікування пошкоджень грудної клітки було однотипним в обох групах. У більшості випадків було достатнім спостереження та/або дренування плевральної порожнини та/або ШВЛ — 80,6 %; 19,4 % пацієнтів потребували торакотомії. Показання до торакотомії: розрив легені та діафрагми.

Відмінність між групами полягала в тактиці лікування пацієнтів з переломами ребер. У дослідній групі стабілізація ребер була проведена в 14 випадках (56 %), у групі порівняння — у 4 випадках (25 %). Оптимальним терміном для стабілізації ребер є 2-га — 4-та доба.

Критеріями до виконання остаточної фіксації переломів таза були: виведення пацієнта з шокового стану; стабілізація гемодинаміки та відсутність потреби у вазопресорній підтримці; відносна стабілізація вітальних функцій; показники кислотно-основного балансу згідно з протоколом EAC (Lac < 4,0 ммоль/л, BE ≥ –5,5, pH ≥ 7,25) та $PaO_2/FiO_2 \geq 200$.

Результати лікування нестабільних пошкоджень таза типу В, поєднаних з пошкодженнями грудної клітки, наведено в табл. 9.

Серед пацієнтів дослідної групи через 6 місяців після травми при нестабільних пошкодженнях таза типу В, поєднаних з пошкодженнями грудної клітки, відмінні й добрі функціональні результати відмічені у 19 пацієнтів (78,2 %), у групі порівняння — у 10 (62,5 %), незадовільні результати становили відповідно 1 (4,2 %) і 1 (5,2 %) випадок (p < 0,05).

Результати лікування пацієнтів дослідної групи через 18 місяців після травми: відмінні й добрі функціональні результати відмічені у 19 пацієнтів (78,2 %), у групі порівняння — у 10 (62,5 %), незадовільні результати становили відповідно 1 (4,2 %) і 2 (12,5 %) випадки (p < 0,05).

Результати лікування нестабільних пошкоджень таза типу С, поєднаних з пошкодженнями грудної клітки, наведено в табл. 10.

Серед пацієнтів дослідної групи через 6 місяців після травми відмінні й добрі функціональні результати відмічені у 8 пацієнтів (66,6 %), у групі порівняння — у 5 (52,5 %), незадовільні результати становили відповідно 1 (8,4 %) і 1 (12,5 %) випадок (p < 0,05).

Результати лікування через 18 місяців після травми серед пацієнтів дослідної групи: відмінні й добрі функціональні результати відмічені у 8 пацієнтів (66,6 %), у групі порівняння — у 4 (50,0 %), незадовільні результати становили відповідно 1 (8,4 %) і 1 (12,5 %) випадок (p < 0,05).

Оцінка результатів лікування пацієнтів з поєднаними нестабільними пошкодженнями таза та органів черевної порожнини

З наведених даних відслідковується певна залежність між типом перелому таза (тип В та С) та пошкодженнями органів черевної порожнини, яка зростає при порівняльному аналізі.

Таблиця 9. Результати лікування нестабільних поєднаних пошкоджень таза типу В, поєднаних з пошкодженнями грудної клітки

Термін спостереження (місяці)	Функціональний результат	Групи спостереження		P
		Дослідна (n/%)	Порівняльна (n/%)	
6	відмінно	9/37,5	5/31,3	< 0,05
	добре	11/45,8	6/37,5	< 0,05
	задовільно	3/12,5	4/25,0	< 0,05
	незадовільно	1/4,2	1/6,2	< 0,05
12	відмінно	9/37,5	4/25,0	< 0,05
	добре	10/41,7	6/37,5	< 0,05
	задовільно	4/16,6	4/25,0	< 0,05
	незадовільно	1/4,2	2/12,52	< 0,05
18	відмінно	9/37,5	4/25,0	< 0,05
	добре	10/41,7	6/37,5	< 0,05
	задовільно	4/16,6	4/25,0	< 0,05
	незадовільно	1/4,2	2/12,5	< 0,05

Порівняльний аналіз груп пацієнтів за способами стабілізації тазового кільця залежно від типу перелому таза та характеру пошкоджень органів черевної порожнини наведено в табл. 12, 13.

У дослідній групі при стабілізації переднього напівкільця переважав погружний остеосинтез — 74,1 % пацієнтів. У групі порівняння для стабілізації переважно використовувались АЗФ — 77,8 % випадків, з яких у 68,3 % пацієнтів у подальшому була проведена конверсія способу фіксації.

При переломах таза типу С, які поєднані з пошкодженнями органів черевної порожнини, у зв'язку з нестабільним станом пацієнтів стабілізація переднього напівкільця в дослідній та порівняльній групах забезпечувалась АЗФ. У пацієнтів дослідної групи стабілізація крижово-здухвинної ділянки забезпечувалась гвинтом власної конструкції, у порівняльній групі — шляхом використання традиційного гвинта. Після стабілізації загального стану пацієнтам було замінено метод фіксації (АЗФ на погружний остеосинтез): у пацієнтів дослідної групи в 85,7 % випадків, у порівняльній — 75,0 %.

Результати лікування нестабільних пошкоджень таза типу В, поєднаних з пошкодженнями органів черевної порожнини, наведено в табл. 14.

Серед пацієнтів дослідної групи через 6 місяців після травми при нестабільних пошкодженнях таза типу В, поєднаних з пошкодженнями органів черевної порожнини, відмінні й добрі функціональні результати відмічені в 11 пацієнтів (78,6 %), у групі порівняння — в 6 (66,6 %), незадовільні результати становили відповідно 1 (7,1 %) і 1 (11,1 %) випадок ($p < 0,05$).

Таблиця 10. Результати лікування нестабільних пошкоджень таза типу С, поєднаних з пошкодженнями грудної клітки

Термін спостереження (місяці)	Функціональний результат	Групи спостереження		P
		Дослідна (n/%)	Порівняльна (n/%)	
6	відмінно	4/33,3	2/25,0	< 0,05
	добре	4/33,3	3/37,5	< 0,05
	задовільно	3/25,0	2/25,0	< 0,05
	незадовільно	1/8,4	1/12,5	< 0,05
12	відмінно	3/25,0	1/12,5	< 0,05
	добре	5/41,6	3/37,5	< 0,05
	задовільно	3/25,0	3/37,5	< 0,05
	незадовільно	1/8,4	1/12,5	< 0,05
18	відмінно	3/25,0	1/12,5	< 0,05
	добре	5/41,6	3/37,5	< 0,05
	задовільно	3/25,0	3/37,5	< 0,05
	незадовільно	1/8,4	1/12,5	< 0,05

Таблиця 11. Характеристика пацієнтів з поєднаними пошкодженнями таза та органів черевної порожнини за віком, статтю та характером пошкоджень

Показник		Дослідна група					Група порівняння					P
		n			%		n			%		
Середній вік		44,3 ± 13,3					43,7 ± 12,9					0,789
Стать	Ч	13			61,9		8			61,5		0,879
	Ж	8			38,1		5			38,5		0,859
Таз (n/%)		**Характер пошкоджень органів черевної порожнини (n/%)**										
		П	**С**	**Н**	**К**	**Ш**	**П**	**С**	**Н**	**К**	**Ш**	
В Д: 24/66,7 П: 16/66,7		4/19,0	3/14,3	3/14,3	3/14,3	1/4,8	3/23,1	3/23,1	2/15,4	1/7,6	–	0791
С Д: 12/33,3 П: 8/33,3		3/14,3	2/9,5	1/4,8	1/4,8	–	2/15,4	1/7,7	1/7,7	–	–	0,694

Примітка: П — печінка; С — селезінка; Н — нирки; К — кишечник; Ш — шлунок.

Таблиця 12. Порівняльний аналіз груп пацієнтів за способами стабілізації тазового кільця залежно від характеру пошкоджень органів черевної порожнини при переломах таза типу B

Тип поєднаних пошкоджень		Дослідна група (n = 14)		Група порівняння (n = 9)		P
		n/%	Спосіб фіксації	n/%	Спосіб фіксації	
B1 Д: 9/64,3 П: 6/66,7	П	2/14,3	ПОС	2/22,3	АЗФ	0,625
	С	1/7,1	ПОС	1/11,1	ПОС	0,721
	Н	1/7,1	ПОС	1/11,1	АЗФ	0,721
	К	1/7,1	ПОС	–		
	Ш	–		–		
B2 Д: 4/28,6 П: 2/22,2	П	1/7,1	ПОС	–		
	С	1/7,1	ПОС	1/11,1	ПОС	0,721
	Н	–		1/11,1	АЗФ	
	К	1/7,1	ПОС	–		
	Ш	–		–		
B3 Д: 1/7,1 П: 1/11,1	П	1/7,1	ПОС	1/11,1	АЗФ	0,721
	С	1/7,1	ПОС	1/11,1	АЗФ	0,721
	Н	2/14,3	АЗФ	–		
	К	1/7,1	АЗФ	1/11,1	АЗФ	0,721
	Ш	1/7,1	АЗФ	–		
Всього		14/100		9/100		

Таблиця 13. Порівняльний аналіз груп пацієнтів за способами стабілізації тазового кільця залежно від характеру пошкоджень органів черевної порожнини при переломах таза типу C

Тип поєднаних пошкоджень		Дослідна група (n = 14)			Група порівняння (n = 9)		
		n/%	Спосіб фіксації		n/%	Спосіб фіксації	
			ПНК	ЗНК		ПНК	ЗНК
B1 Д: 4/57,1 П: 2/50,0	П	1/14,3	АЗФ	ГЗК	–	–	–
	С	1/14,3	АЗФ	ГЗК	2/50,0	АЗФ	ТГ
	Н	1/14,3	АЗФ	ГЗК	–	–	–
	К	1/14,3	АЗФ	ГЗК	–	–	
	Ш	–	–	–	–	–	
B2 Д: 1/14,3 П: 1/25,0	П	1/14,3	АЗФ	ГЗК	1/25,0	АЗФ	ТГ
	С	–	–	–	–	АЗФ	ТГ
	Н	–	–	–	–	АЗФ	ТГ
	К	–	–	–	–	АЗФ	ТГ
	Ш	–	–	–	–	–	–
B3 Д: 2/28,6 П: 1/25,0	П	1/14,3	АЗФ	ГЗК	1/25,0	АЗФ	ТГ
	С	1/14,3	АЗФ	ГЗК	–	–	–
	Н	–	–	–	–	–	–
	К	–	–	–	–	–	–
	Ш	–	–	–	–	–	–
Всього		7/100			4/100		

Результати лікування пацієнтів дослідної групи через 18 місяців після травми: відмінні й добрі функціональні результати відмічені в 11 пацієнтів (78,6 %), у групі порівняння – у 5 (55,5 %), незадовільні результати становили відповідно 1 (7,1 %) і 2 (11,1 %) випадки (p < 0,05).

Результати лікування нестабільних пошкоджень таза типу С, поєднаних з пошкодженнями органів черевної порожнини, наведено в табл. 15.

Отже, серед пацієнтів дослідної групи через 6 місяців після травми відмінні й добрі функціональні результати відмічені у 7 пацієнтів (77,8 %), у групі порівняння — у 2 (50,0 %), незадовільні результати становили відповідно 1 (11,1 %) і 1 (25,0 %) випадок (p < 0,05).

Результати лікування через 18 місяців після травми серед пацієнтів дослідної групи: відмінні й добрі функціональні результати відмічені у 6 пацієнтів (66,6 %), у групі порівняння — у 2 (50,0 %), незадовільні результати становили відповідно 1 (11,1 %) і 1 (25,0 %) випадок (p < 0,05).

Висновки

Запропонована диференційна тактика лікування на основі розроблених алгоритмів, які базуються на damage-control surgery та damage-control orthopedics.

Таблиця 14. Динаміка функціональних результатів лікування нестабільних пошкоджень таза типу B, поєднаних з пошкодженнями органів черевної порожнини

Термін спостереження (місяці)	Функціональний результат	Групи спостереження		P
		Дослідна (n/%)	Порівняльна (n/%)	
6	відмінно	8/57,2	4/44,4	< 0,05
	добре	3/21,4	2/22,2	< 0,05
	задовільно	2/14,3	2/22,2	< 0,05
	незадовільно	1/7,1	1/11,1	< 0,05
12	відмінно	7/50,0	3/33,3	< 0,05
	добре	4/28,6	2/22,2	< 0,05
	задовільно	2/14,3	3/33,3	< 0,05
	незадовільно	1/7,1	1/11,1	< 0,05
18	відмінно	7/50,0	3/33,3	< 0,05
	добре	4/28,6	2/22,2	< 0,05
	задовільно	2/14,3	3/33,3	< 0,05
	незадовільно	1/7,1	1/11,1	< 0,05

Таблиця 15. Результати лікування нестабільних пошкоджень таза типу C, поєднаних з пошкодженнями органів черевної порожнини

Термін спостереження (місяці)	Функціональний результат	Групи спостереження		P
		Дослідна (n/%)	Порівняльна (n/%)	
6	відмінно	4/44,5	1/25,0	< 0,05
	добре	3/33,3	1/25,0	< 0,05
	задовільно	1/11,1	1/25,0	< 0,05
	незадовільно	1/11,1	1/25,0	< 0,05
12	відмінно	3/33,3	1/25,0	< 0,05
	добре	3/33,3	1/25,0	< 0,05
	задовільно	2/22,2	1/25,0	< 0,05
	незадовільно	1/11,1	1/25,0	< 0,05
18	відмінно	3/33,3	1/25,0	< 0,05
	добре	3/33,3	1/25,0	< 0,05
	задовільно	2/22,2	1/25,0	< 0,05
	незадовільно	1/11,1	1/25,0	< 0,05

Впровадження новітніх засобів стабілізації заднього напівкільця, а також активна тактика щодо конверсії способу фіксації дала змогу поліпшити функціональні результати лікування нестабільних поєднаних пошкоджень таза.

Конфлікт інтересів. Автори заявляють про відсутність конфлікту інтересів та власної фінансової зацікавленості при підготовці даної статті.

Інформація про фінансування. Автори заявляють про відсутність сторонньої фінансової підтримки даного дослідження.

Внесок авторів. Бур'янов О.А. — концепція і дизайн дослідження; Кваша В.П., Мешкова М.А. — аналіз отриманих результатів; Дьомін В.М. — збирання й обробка матеріалів; Лянскорунський В.М., Мясніков Д.В. — написання тексту.

Список літератури

1. Jeanmougin T., Cole E., Duceau B., et al. Heterogeneity in defining multiple trauma: a systematic review of randomized controlled trials. Crit Care. 2023;27:363. doi: 10.1186/s13054-023-04637-w.

2. Incagnoli P., Puidupin A., Ausset S., et al. Early management of severe pelvic injury (first 24 hours). Anaesth Crit Care Pain Med. 2019;38(2):199-207. doi: 10.1016/j.accpm.2018.12.003.

3. Ciechanowicz D., Samojło N., Kozłowski J., et al. Incidence and o n ьTgy of mortality in polytrauma patients: an analysis of material from Multitrauma Centre of the University Teaching Hospital no 1 in Szczecin, over a period of 3 years (2017–2019). Pol Przegl Chir. 2020:92(4):1-6. doi: 10.5604/01.3001.0014.1127.

4. Chen B. Effect of damage control strategy combining pre-hospital emergency treatment with in-hospital treatment on pelvic fracture complicated by multiple injuries. Injury. 2024;55(4):111391. doi: 10.1016/j.injury.2024.111391.

5. Miyake T., Futamura K., Baba T., et al. A novel technique for stabilising sacroiliac joint dislocation using spinal instrumentation: technical notes and clinical outcomes. Eur J Trauma Emerg Surg. 2022;48;3193-3201. doi: 10.1007/s00068-021-01873-z.

6. El-Hamalawy A.G., Abdel Karim M., Khaled S.A., et al. Minimally invasive stabilization of posterior pelvic ring injuries through transiliac internal fixator versus Iliosacral screw: A prospective comparative cohort study. Injury. 2023.54(6):1677-1686. doi: 10.1016/j.injury.2023.02.042.

7. Lodde M.F., Katthagen J.C., Schopper C.O., et al. Biomechanical Comparison of Five Fixation Techniques for Unstable Fragility Fractures of the Pelvic Ring. J. Clin. Med. 2021;10: 2326. doi: 10.3390/jcm10112326.

8. Küper M., Trulson A., Stuby F.M., et al. Pelvic ring fractures in the elderly. EFORT Open Reviews. 2019;4(6):313-320. doi: 10.1302/2058-5241.4.180062.

9. Champion H.R., Sacco W.J., Carnazzo A.J. Trauma score. Crit Care Med. 1981;9(9):672-6. doi: 10.1097/00003246-198109000-00015.

10. Hardy B.M., Enninghorst N., King K.L., et al. The most critically injured polytraumapatient mortality: should it be a measurement oftraumasystem performance? Eur J Trauma Emerg Surg. 2024;50(1):115-119. doi: 10.1007/s00068-022-2073-z.

11. Majeed S.A. Grading the outcome of pelvic fractures. J Bone Joint Surg Br. 1989;71(2):304-6. doi: 10.1302/0301-620X.71B2.2925751.

12. Бур'янов О.А., Кваша В.П., Дьомін В.М. Зустрічно-компресуючий гвинт для фіксації крижово-здухвинного суглоба: пат. 152565 Україна: МПК A61 B17/58/. Заявник і патентовласник Національний медичний університет імені О.О. Богомольця. № u 202200116; заявл. 16.03.2023; опубл. 15.03.2023, бюл. № 11.

Отримано/Received 04.01.2025
Рецензовано/Revised 15.01.2025
Прийнято до друку/Accepted 24.01.2025

Information about authors

Olexandr Burianov, MD, DSc, PhD, Professor, Head of the Department of Traumatology and Orthopedics, Bogomolets National Medical University, Kyiv, Ukraine; e-mail: kaftraum@ukr.net; fax: +380 (44) 288-01-26; phone: +380 (67) 796-68-76; https://orcid.org/0000-0002-2174-1882

Volodymyr P. Kvasha, MD, DSc, PhD, Professor, Department of Traumatology and Orthopedics, Bogomolets National Medical University, Kyiv, Ukraine; e-mail: vlkvash@ukr.net, vlkvasha@ukr.net; phone: +380 (50) 381-65-57; https://orcid.org/0000-0002-7444-6289

Volodymyr M. Diomin, Assistant, Department of Traumatology and Orthopedics, Bogomolets National Medical University, Kyiv, Ukraine; e-mail: diominc@gmail.com; https://orcid.org/0000-0001-9036-0680

Volodymyr M. Lianskorunskyi, PhD-student, Assistant, Department of Traumatology and Orthopedics, Bogomolets National Medical University, Kyiv, Ukraine; e-mail: lyanskorynsky@gmail.com; https://orcid.org/0000-0002-1288-0688

Dmytro V. Miasnikov, Associate Professor, Department of Traumatology and Orthopedics, Bogomolets National Medical University, Kyiv, Ukraine; e-mail: osokor15@gmail.com; https://orcid.org/0000-0002-2019-2471

Mariia A. Meshkova, Surgeon, Department of Surgery, Feofaniya Clinical Hospital, Kyiv, Ukraine; e-mail: mmmeshkova.a@gmail.com; https://orcid.org/0009-0000-3553-4190

Conflicts of interests. Authors declare the absence of any conflicts of interests and own financial interest that might be construed to influence the results or interpretation of the manuscript.

Information about funding. The authors declared that this study has received no financial support.

Authors' contribution. O.A. Burianov — research concept and design; V.P. Kvasha, M.A. Meshkova — analysis of the results obtained; V.M. Diomin — collection and processing of materials; V.M. Lianskorunskyi, D.V. Miasnikov — writing text.

O.A. Burianov[1], V.P. Kvasha[1], V.M. Diomin[1], V.M. Lianskorunskyi[1], D.V. Miasnikov[1], M.A. Meshkova[2]
[1]Bogomolets National Medical University, Kyiv, Ukraine
[2]Feofaniya Clinical Hospital of the State Management of Affairs, Kyiv, Ukraine

A differential approach in the treatment of patients with unstable combined pelvic injuries

Abstract. ***Background.*** The patients with unstable combined pelvic injuries account for 10 to 20 % in the group with polytrauma and multiple organ injuries. The majority are males (76.5 %) with an average age of 41 ± 12 years, who are characterized by a high severity score on the ISS and a mortality rate ranging from 8 to 15 %. The modern treatment strategy for these patients is based on the concepts of damage control surgery and damage control orthopedics. Considering the variability of combined injuries in anatomical regions,

there is an urgent need to deepen knowledge to develop and implement treatment strategies for various types of these injuries. The purpose was to improve treatment outcomes for patients with combined pelvic injuries by optimizing treatment strategies and introduction of the latest surgical technologies. ***Materials and methods.*** The clinical study is based on the examination and treatment of 157 patients with unstable combined pelvic injuries. The study group included 95 patients treated according to the developed treatment algorithm, which involved the use of a proposed fixation device for stabilizing injuries in the sacroiliac joint region in type C fractures. The control group consisted of 62 patients treated by traditional diagnostic and treatment approaches. ***Results.*** In the study group with type B pelvic injuries combined with fractures of the long bones of the lower limbs, excellent and good functional outcomes were observed in 20 (76.9 %) patients compared to 8 (49.1 %) in the control group. Unsatisfactory outcomes were noted in 2 (7.7 %) and 2 (11.8 %) cases, respectively ($p < 0.05$). For type C injuries, excellent and good outcomes were observed in 8 (66.6 %) patients in the study group compared to 4 (50.0 %) in the control group. Unsatisfactory outcomes occurred in 1 (8.4 %) and 1 (12.5 %) cases, respectively ($p < 0.05$). In unstable type B pelvic injuries combined with chest trauma, excellent and good functional outcomes were observed in 19 (78.2 %) patients in the study group compared to 10 (62.5 %) in the control group. Unsatisfactory outcomes were noted in 1 (4.2 %) and 2 (12.5 %) cases, respectively ($p < 0.05$). For type C injuries, excellent and good outcomes were observed in 8 (66.6 %) patients in the study group and 4 (50.0 %) in the control group, with unsatisfactory outcomes in 1 (8.4 %) and 1 (12.5 %) cases, respectively ($p < 0.05$). Regarding patients with type B pelvic injuries combined with abdominal organ injuries, 18 months after the trauma, excellent and good functional outcomes were observed in 11 (78.6 %) patients in the study group and 5 (55.5 %) in the control group. Unsatisfactory outcomes occurred in 1 (7.1 %) and 2 (11.1 %) cases, respectively ($p < 0.05$). For type C injuries, excellent and good outcomes were noted in 6 (66.6 %) patients in the study group and 2 (50.0 %) in the control group. Unsatisfactory outcomes were recorded in 1 (11.1 %) and 1 (25.0 %) cases, respectively ($p < 0.05$). ***Conclusions.*** The proposed differential treatment strategy, based on the developed algorithms incorporating the principles of damage control surgery and damage control orthopedics, the implementation of new methods to stabilize the posterior pelvic ring, and an active approach to fixation conversion have significantly improved functional outcomes in the treatment of unstable combined pelvic injuries.

Keywords: polytrauma; unstable combined pelvic injuries; long bone fractures of the lower limbs; chest injuries; abdominal organ injuries; treatment

УДК 616.728.2-073.43 *DOI: https://doi.org/10.22141/1608-1706.1.26.2025.997*

Бондаренко С.Є.[1], Ватаманіца Д.Б.[1], Скорик І.О.[1], Козлова Т.В.[2], Карпінський М.Ю.[1], Яресько О.В.[1]
[1]ДУ «Інститут патології хребта та суглобів імені професора М.І. Ситенка НАМН України», м. Харків, Україна
[2]Харківський національний університет імені В.Н. Каразіна, м. Харків, Україна

Порівняльний аналіз варіантів ендопротезування кульшового суглоба в комбінації з остеосинтезом кульшової западини при наявності перелому її дна

Резюме. ***Актуальність.*** *Переломи кульшової западини типу B характеризуються зміщенням дистального фрагмента в медіальному напрямку, при цьому клубова кістка залишається майже на місці при цілісності крижово-клубового з'єднання. Нестабільність фрагментів ускладнює фіксацію ацетабулярного компонента ендопротеза методом press-fit. Додаткова стабілізація передньої колони разом із поліаксіальним проведенням гвинтів через чашку покращує міцність фіксації.* ***Мета.*** *Дослідити зміни величин напружень у моделі кульшового суглоба з переломом кульшової западини типу 62-B1.3 за класифікацією AO/ASIF при його ендопротезуванні в комбінації з різними варіантами остеосинтезу.* ***Матеріали та методи.*** *Розроблена базова скінченно-елементна модель тазового поясу людини, на якій сформовано поперечний перелом кульшової западини з фрагментом заднього краю типу 62-B1.3 за класифікацією AO/ASIF. Моделювали 7 варіантів ендопротезування лівого кульшового суглоба з елементами остеосинтезу кісткових фрагментів. Моделі навантажували вертикальною розподіленою силою величиною 540 Н. Між великим вертлюгом лівої стегнової кістки та крилом здухвинної кістки імітували дію аддукторів стегна, gluteus medius — 1150 Н та gluteus minimus — 50 Н.* ***Результати.*** *При ендопротезуванні кульшового суглоба з переломом кульшової западини без додаткового остеосинтезу уламків максимальний рівень напружень зберігається по верхньому краю западини. Додатковий остеосинтез фрагмента двома гвинтами знижує рівень напружень по верхньому краю кульшової западини до рівня моделі з ендопротезуванням неушкодженої кульшової западини. Додатковий остеосинтез кульшової западини накістковою пластиною викликає перерозподіл напружень у верхній частині западини, а саме зниження до 23,5 МПа в її задній частині та підвищення до 35,3 МПа в передній. Наявність перелому кульшової западини призводить до зростання рівня напружень практично у всіх контрольних точках моделі. Використання додаткових засобів остеосинтезу дозволяє знизити рівень напружень в елементах кульшової западини. Перевага чашки Jumbo cup визначається тільки в зниженні величини напружень на гвинтах, що фіксують вільний фрагмент заднього краю кульшової западини.* ***Висновки.*** *Наявність перелому кульшової западини призводить до підвищення рівня напружень практично у всіх контрольних точках моделі. Використання додаткових засобів остеосинтезу дозволяє знизити рівень напружень у кісткових елементах моделі, а також на гвинтах, які фіксують чашку ендопротеза. Гвинти, які фіксують кістковий фрагмент, витримують найбільші напруження вище 200 МПа. Додатковий остеосинтез накістковою пластиною не має впливу на рівень напружень на гвинтах. Використання чашки великого діаметра дозволяє знизити рівень напружень уздовж верхнього краю кульшової западини і, відповідно, навколо верхніх гвинтів, що фіксують чашку ендопротеза. Значно збільшуються величини напружень у центральній зоні дна кульшової западини та уздовж лінії перелому. Використання додаткових засобів остеосинтезу дозволяє знизити рівень напружень у кісткових елементах моделі, а також на гвинтах, які фіксують чашку ендопротеза.*

Ключові слова: *кульшова западина; перелом; ендопротезування; остеосинтез*

© «Травма» / «Trauma» («Travma»), 2025
© Видавець Заславський О.Ю. / Publisher Zaslavsky O.Yu., 2025

Для кореспонденції: Карпінський Михайло Юрійович, старший науковий співробітник, лабораторія біомеханіки, ДУ «Інститут патології хребта та суглобів імені професора М.І. Ситенка НАМН України», вул. Григорія Сковороди, 80, м. Харків, 61024, Україна; e-mail: korab.karpinsky9@gmail.com; тел.: +380 (67) 571-48-63
For correspondence: Mykhailo Yu. Karpinsky, Senior Research Fellow, Biomechanics Laboratory, Sytenko Institute of Spine and Joint Pathology of NAMSU, Hryhoriya Skovorody st., 80, Kharkiv, 61024, Ukraine; e-mail: korab.karpinsky9@gmail.com; phone: +380 (67) 571-48-63
Full list of authors information is available at the end of the article.

Вступ

Переломи кульшової западини типу B характеризуються зміщенням дистального фрагмента в медіальному напрямку, при цьому клубова кістка, що формує верхню та частково задню стінки кульшової западини, залишається майже на місці при цілісності крижово-клубового з'єднання [1]. Нестабільність фрагментів, яка, ймовірно, виникає під час навантаження, ускладнює фіксацію ацетабулярного компонента ендопротеза методом press-fit. На нашу думку, ця нестабільність компенсується шляхом стабілізації задньої колони кульшової западини за допомогою пластини або довгого гвинта. Додаткова стабілізація передньої колони разом із поліаксіальним проведенням гвинтів через чашку покращує міцність фіксації. За наявності перелому кульшової западини первинне ендопротезування є складним втручанням, яке потребує використання додаткових способів остеосинтезу для стабільного встановлення ацетабулярного компонента.

При імплантації ацетабулярного компонента збільшеного розміру Jumbo cup [2] виконують більш широку обробку кульшової западини з формуванням нативного кісткового ложа збільшеної площі, що, своєю чергою, утворює більш надійну опору для фіксації чашки при допустимій проксималізації центру ротації суглоба. Такі особливості у сутності фіксації чашки повною мірою реалізовані у ревізійній хірургії кульшового суглоба. Оптимальний вибір компонентів ендопротеза та засобів остеосинтезу дозволяє запобігти ускладненню, відновити рухову активність пацієнтів та значно знижує необхідність проведення складних, травматичних, етапних хірургічних втручань із непередбачуваними функціональними наслідками надалі [3].

Диференційний підхід до вибору компонентів ендопротеза та засобів стабілізації кісткових фрагментів необхідно здійснювати на основі науково обґрунтованих критеріїв [4, 5].

Мета: дослідити зміни величин напружень у моделі кульшового суглоба з переломом кульшової западини типу 62-B1.3 за класифікацією AO/ASIF при його ендопротезуванні в комбінації з різними варіантами остеосинтезу.

Матеріали та методи

У лабораторії біомеханіки ДУ «Інститут патології хребта та суглобів ім. проф. М.І. Ситенка НАМН України» була розроблена базова скінченно-елементна модель тазового поясу людини зі стегновими кістками [6]. Зовнішній вигляд моделі наведено на рис. 1.

На базовій моделі було сформовано поперечний перелом кульшової западини з фрагментом заднього краю типу 62-B1.3 за класифікацією AO/ASIF. Моделювання виконували шляхом встановлення по лініях перелому прошарків із механічними властивостями міжуламкового кісткового регенерату (рис. 2).

Також моделювали 7 варіантів ендопротезування лівого кульшового суглоба при цьому типі перелому кульшової западини:

— варіант 1 — ендопротезування без наявності перелому (контроль);

— варіант 2 — ендопротезування без засобів остеосинтезу уламків;

— варіант 3 — ендопротезування з фіксацією фрагмента задньої стінки кульшової западини двома гвинтами;

— варіант 4 — ендопротезування з фіксацією фрагмента задньої стінки кульшової западини двома гвинтами та накістковою пластиною;

Рисунок 1. Базова скінченно-елементна модель: а — вигляд спереду; б — вигляд у сагітальній площині; в — вигляд ззаду

— варіант 5 — чашка Jumbo cup з фіксацією фрагмента задньої стінки кульшової западини двома гвинтами та накістковою пластиною;

— варіант 6 — чашка Jumbo cup з фіксацією фрагмента задньої стінки кульшової западини двома гвинтами та накістковою пластиною, довгий гвинт у передній колоні;

— варіант 7 — чашка Jumbo cup з фіксацією фрагмента задньої стінки кульшової западини двома гвинтами, довгі гвинти в передній та задній колонах.

На рис. 3 наведені варіанти імплантації чашки ендопротеза кульшового суглоба з елементами остеосинтезу кульшової западини.



Рисунок 2. Модель перелому кульшової западини типу 62-B1.3 за класифікацією AO/ASIF: а — вигляд спереду; б — вигляд ззаду

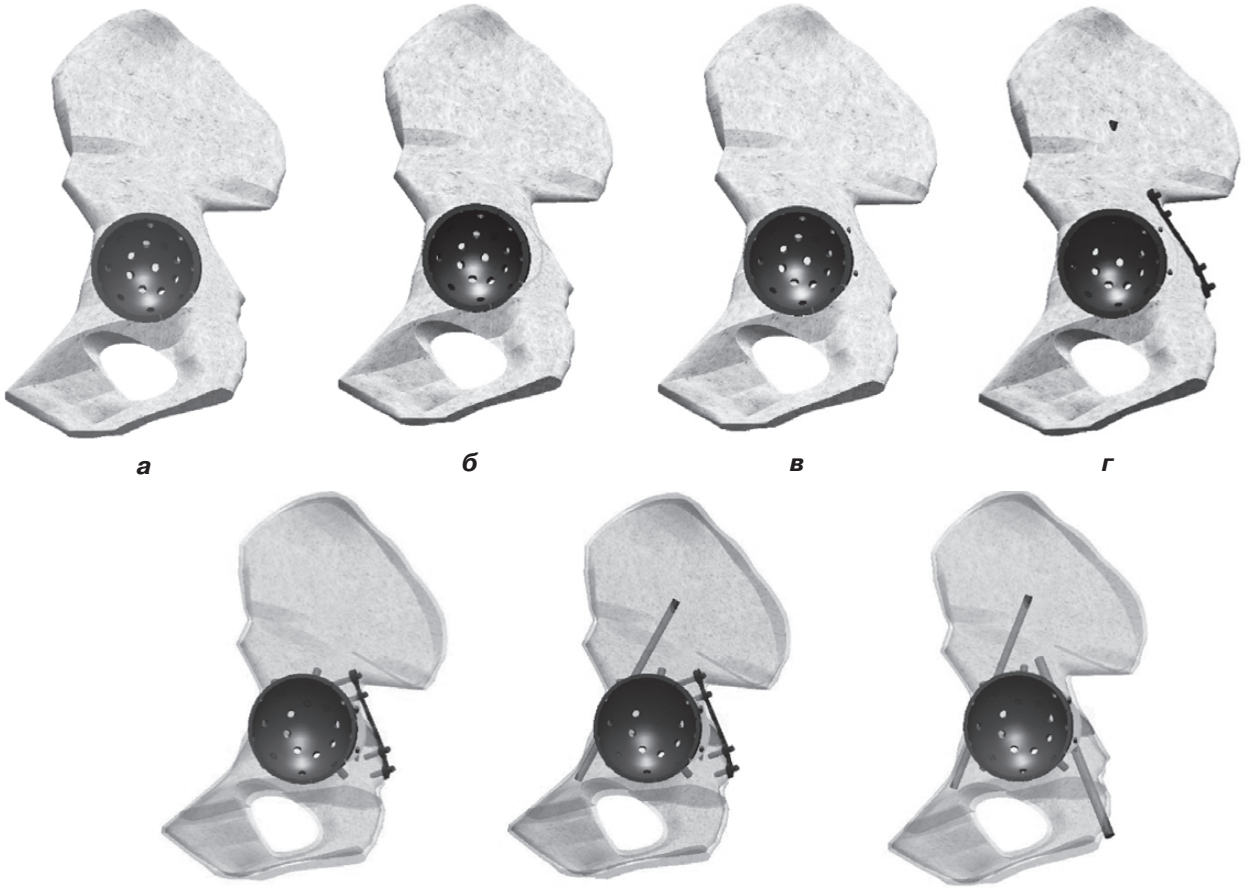

Рисунок 3. Варіанти імплантації чашки ендопротеза кульшового суглоба: а — варіант 1; б — варіант 2; в — варіант 3; г — варіант 4; д — варіант 5; е — варіант 6; ж — варіант 7

У нашому дослідженні матеріал вважався однорідним та ізотропним. Як скінченний елемент був обраний 10-вузловий тетраедр із квадратичною апроксимацією. Усі матеріали, з яких складалися моделі, отримали відповідні механічні властивості, як-от модуль пружності Юнга та коефіцієнт Пуассона. Механічні властивості біологічних тканин було обрано згідно з літературою [7, 8].

Властивості металоконструкцій було обрано відповідно до технічної довідкової літератури [9, 10]. Дані про механічні характеристики матеріалів, що використовуються в моделюванні, наведені в табл. 1.

Таблиця 1. Механічні характеристики матеріалів, які використовуються у моделюванні

Матеріал	Модуль Юнга (E), МПа	Коефіцієнт Пуассона, ν
Кортикальна кістка	18 350	0,29
Губчаста кістка	330	0,30
Хрящова тканина	10,5	0,49
Міжуламковий регенерат	1,00	0,45
Титан ВТ-16	$1{,}1 \times 10^5$	0,2

У процесі дослідження моделювали одноопорне стояння на лівій кінцівці. Для цього моделі навантажували вертикальною розподіленою силою величиною 540 Н, що відповідає середній вазі людини без урахування ваги опорної кінцівки. Між великим вертлюгом лівої стегнової кістки та крилом здухвинної кістки імітували дію аддукторів стегна шляхом введення відповідних сил. Моделювали дію gluteus medius (середній сідничний м'яз) силою 1150 Н та gluteus minimus (малий сідничний м'яз) силою 50 Н [11, 12]. У ділянці колінного суглоба на рівні виростків лівої стегнової кістки всі моделі мали жорстке закріплення. Схема навантаження моделей наведена на рис. 4.

Для порівняння змін напружено-деформованого стану різних варіантів моделей вивчали величину механічних напружень у певних контрольних точках. Схему розташування контрольних точок, в яких проводили контроль величини напружень, наведено на рис. 5.

Також визначали максимальні величини напружень на фіксуючих елементах:

— гвинти, що фіксують чашку ендопротеза;

— гвинти, що фіксують вільний фрагмент кульшової западини;

— гвинти, що фіксують пластину;

— передній стрижень;

— задній стрижень.

Дослідження напружено-деформованого стану моделей виконували за допомогою методу скінченних елементів. Як критерій оцінки напруженого стану моделей використовували напруження за Мізесом [13].

Система автоматизованого проєктування SolidWorks була застосована саме для цього виду моделювання, а за допомогою програмного комплексу CosmosM були проведені розрахунки напружено-деформованого стану запропонованих моделей [14].

Результати

На першому етапі роботи вивчали напружено-деформований стан моделі з ендопротезом кульшового суглоба, встановленого за загальноприйнятою методикою на неушкоджену кульшову западину (варіант 1). Картину розподілу напружень у моделі наведено на рис. 6.

При ендопротезуванні кульшового суглоба з неушкодженою кульшовою западиною напруження максимальної величини 32,2 МПа фіксується в передньоверхній

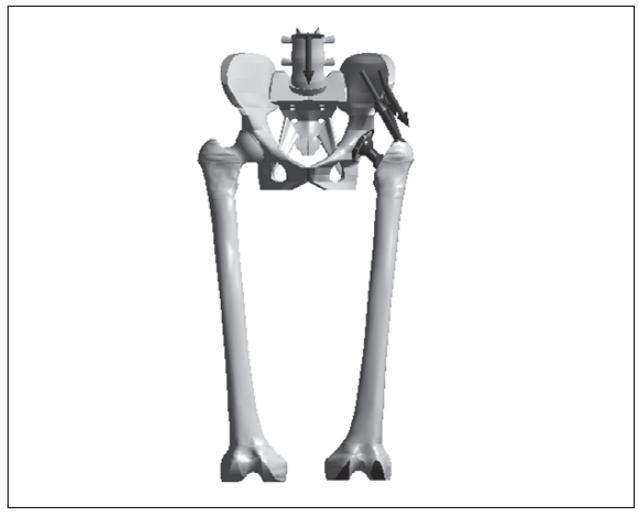

Рисунок 4. Схема навантаження моделей

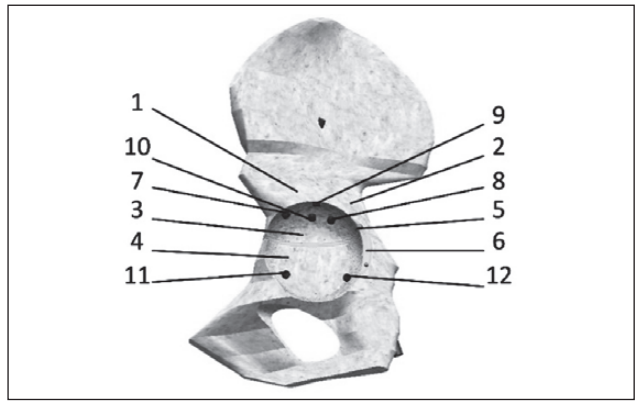

Рисунок 5. Схема розташування контрольних точок: 1 — передньоверхня ділянка кульшової западини; 2 — задньоверхня ділянка кульшової западини; 3 — середина кульшової западини; 4 — зона перелому кульшової западини; 5 — зона перелому фрагмента; 6 — фрагмент; 7 — вхід передньоверхнього 1-го гвинта; 8 — вхід задньоверхнього 2-го гвинта; 9 — вхід верхнього гвинта; 10 — вхід центрального гвинта; 11 — вхід передньонижнього гвинта; 12 — вхід задньонижнього гвинта



а *б*

Рисунок 6. Розподіл напружень навколо чашки ендопротеза в кісткових структурах моделі (варіант 1): а — дно кульшової западини; б — фіксуючі елементи



а *б*

Рисунок 7. Розподіл напружень навколо чашки ендопротеза в кісткових структурах моделі (варіант 2): а — медіальна стінка кульшової западини; б — фіксуючі елементи



а *б*

Рисунок 8. Розподіл напружень навколо чашки ендопротеза в кісткових структурах моделі (варіант 3): а — медіальна стінка кульшової западини; б — фіксуючі елементи

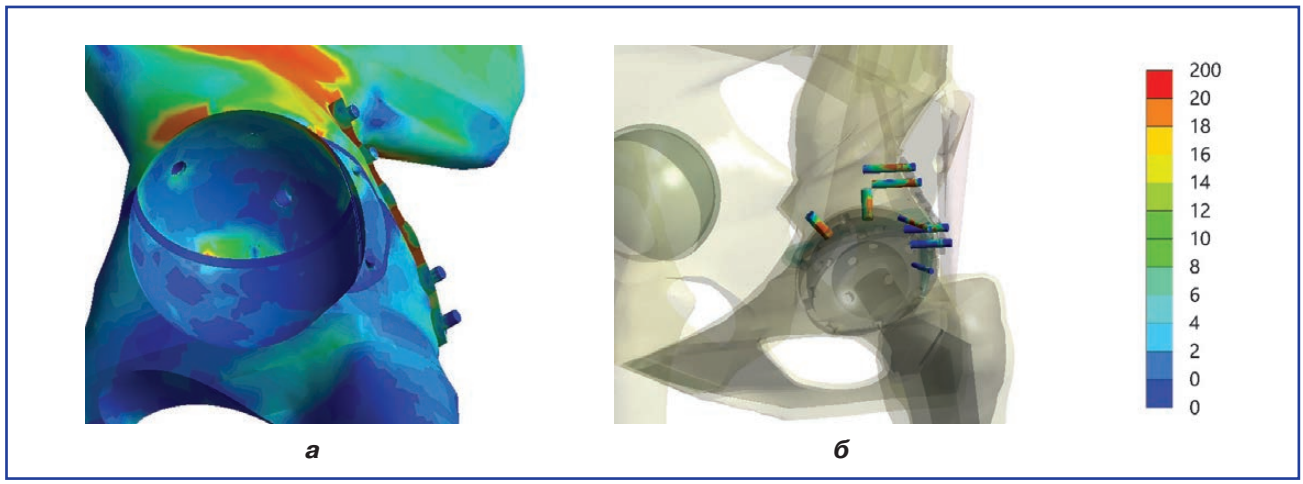

Рисунок 9. Розподіл напружень навколо чашки ендопротеза в кісткових структурах моделі (варіант 4): а — дно кульшової западини; б — фіксуючі елементи

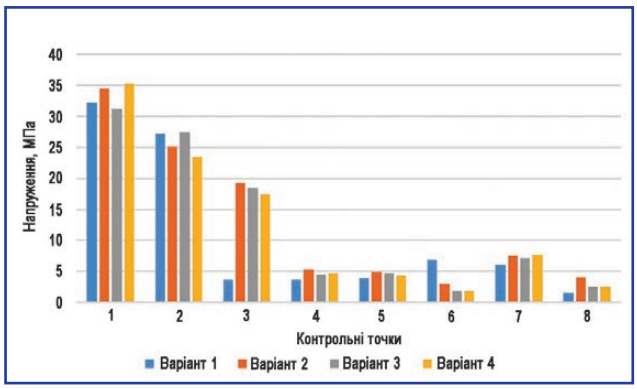

Рисунок 10. Діаграма величин напружень у контрольних точках моделей кульшового суглоба при його ендопротезуванні в умовах наявності перелому кульшової западини типу 62-B1.3 за класифікацією AO/ASIF

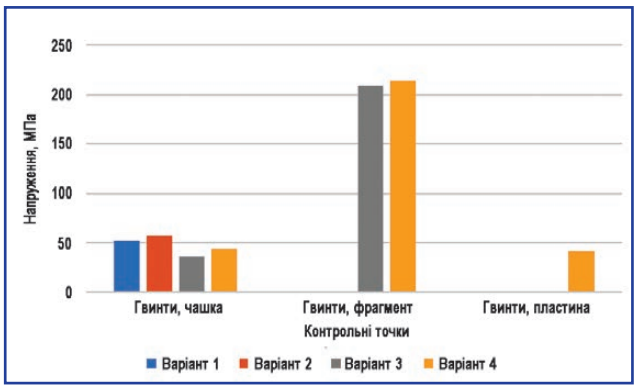

Рисунок 11. Діаграма величин напружень у фіксуючих елементах моделей кульшового суглоба при його ендопротезуванні за умов наявності перелому кульшової западини типу 62-B1.3 за класифікацією AO/ASIF

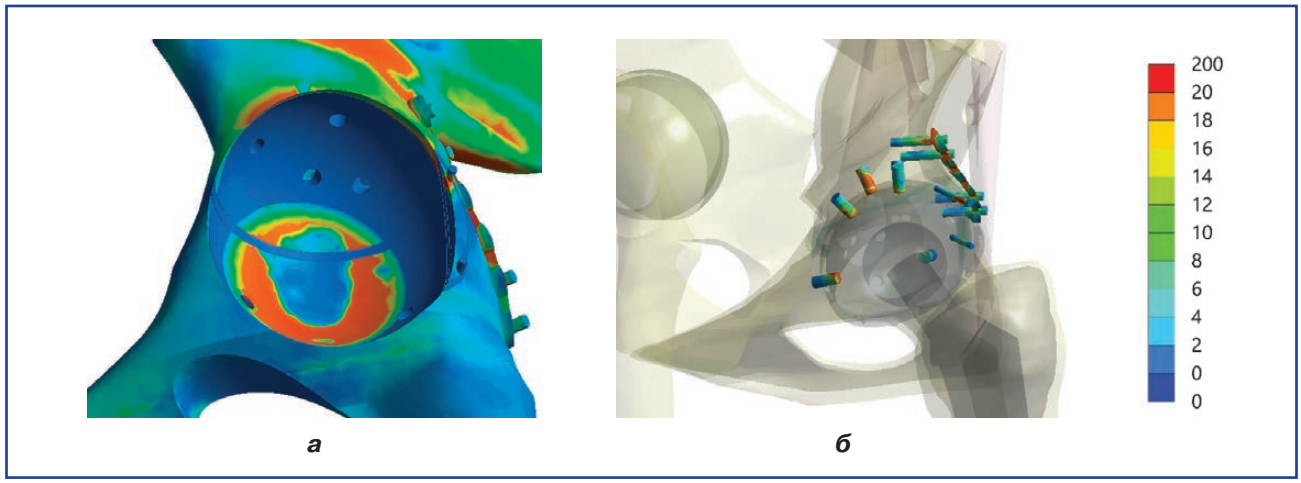

Рисунок 12. Розподіл напружень навколо чашки ендопротеза в кісткових структурах моделі (варіант 5): а — дно кульшової западини; б — фіксуючі елементи

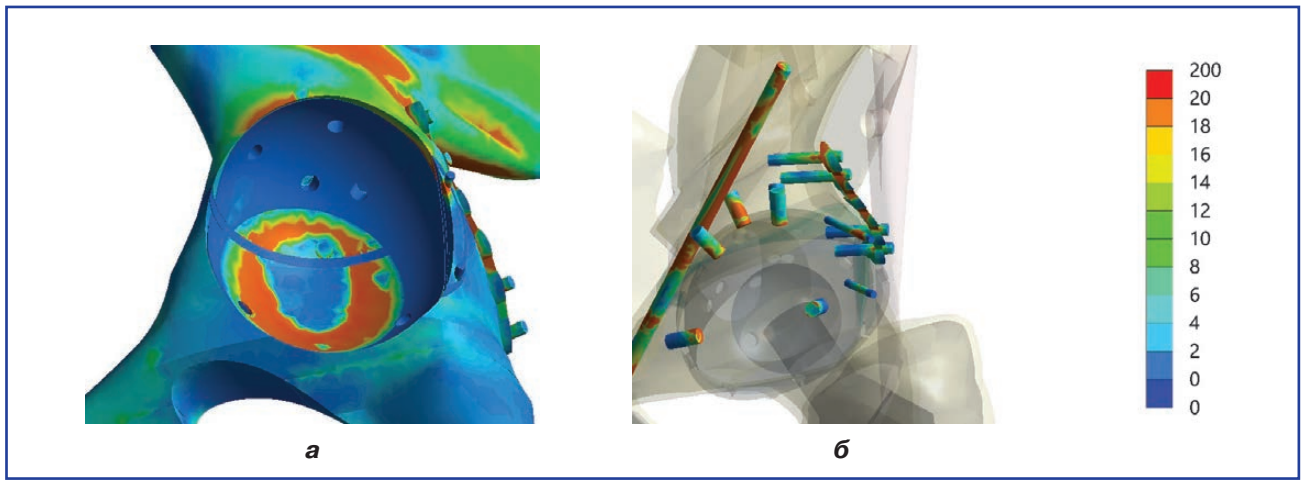

Рисунок 13. Розподіл напружень навколо чашки ендопротеза в кісткових структурах моделі (варіант 6): а — дно кульшової западини; б — фіксуючі елементи

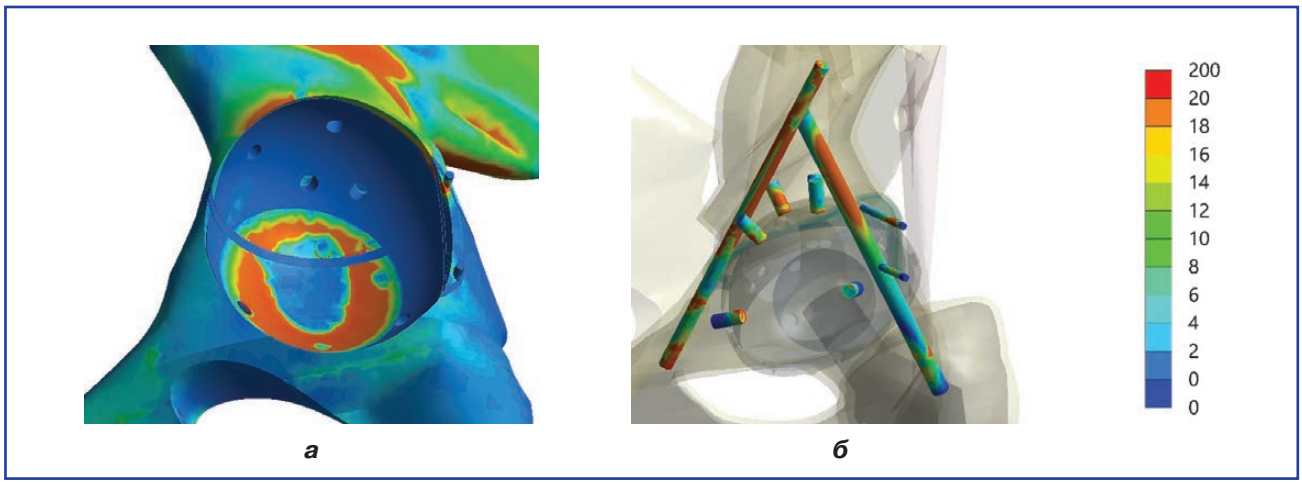

Рисунок 14. Розподіл напружень навколо чашки ендопротеза в кісткових структурах моделі (варіант 7): а — дно кульшової западини; б — фіксуючі елементи

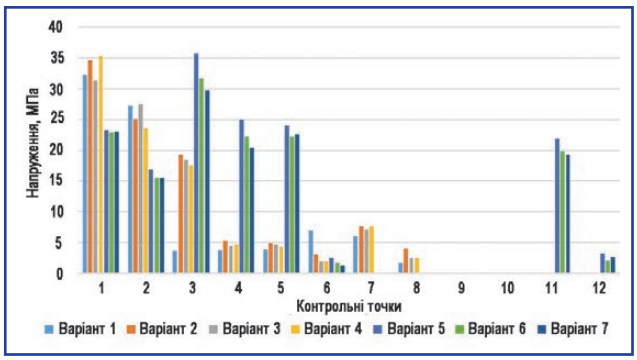

Рисунок 15. Діаграма величин напружень у контрольних точках на кісткових елементах моделей кульшового суглоба при його ендопротезуванні в умовах наявності перелому кульшової западини типу 62-B1.3 за класифікацією AO/ASIF

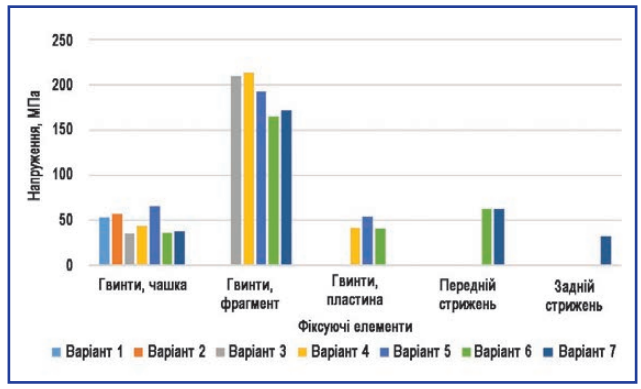

Рисунок 16. Діаграма величин напружень у фіксуючих елементах моделей кульшового суглоба при його ендопротезуванні в умовах наявності перелому кульшової западини типу 62-B1.3 за класифікацією AO/ASIF

ділянці кульшової западини та 27,2 МПа — у задньоверхній ділянці. У центрі кульшової западини напруження варіює в межах від 3,6 до 3,9 МПа. Найменший рівень напружень 1,6 МПа спостерігали навколо заднього фіксуючого гвинта. На самих фіксуючих гвинтах максимальні напруження сягають позначки 52,8 МПа.

Наступним етапом роботи вивчали, як впливає наявність перелому кульшової западини на розподіл напружень у моделі після ендопротезування. На рис. 7 наведено картину розподілу напружень у моделі (варіант 2).

При ендопротезуванні кульшового суглоба з переломом кульшової западини без додаткового остеосинтезу уламків максимальний рівень напружень зберігається по верхньому краю западини, де він досягає 34,5 МПа в передній частині та 25,1 МПа — у задній. Напруження в центральній частині медіальної стінки кульшової западини збільшується до 19,3 МПа. Уздовж лінії поперечного перелому також спостерігається підвищення напружень до 5,3 МПа, а уздовж лінії перелому заднього краю западини — до 4,9 МПа. Однак на самому фрагменті напруження знижуються до 3,0 МПа через відсутність фіксації фрагмента. Навколо гвинтів, що фіксують чашку ендопротеза, рівень напружень також підвищується навколо переднього гвинта до 7,6 МПа, навколо заднього гвинта — до 4,1 МПа. На самих гвинтах напруження збільшуються незначно і визначаються на позначці 56,9 МПа.

При використанні додаткового остеосинтезу фрагмента заднього краю кульшової западини двома гвинтами (варіант 3) спостерігали картину розподілу напружень у моделі, яка наведена на рис. 8.

Доведено, що додатковий остеосинтез фрагмента двома гвинтами знижує рівень напружень по верхньому краю кульшової западини до рівня моделі з ендопротезуванням неушкодженої кульшової западини: 31,3 МПа на передній та 27,5 МПа на задній її частинах. Напруження в центрі медіальної стінки кульшової западини теж мають тенденцію до зниження і визначаються на рівні 18,4 МПа в середині, 4,5 та 4,8 МПа — уздовж ліній поперечного перелому та заднього краю відповідно. На кістковому фрагменті кульшової западини зафіксовано зниження напруження до 1,9 МПа. Навколо заднього гвинта, який фіксує чашку ендопротезу, спостерігається значне зниження рівня напружень до 2,5 МПа, навколо переднього гвинта зниження незначне — до 7,1 МПа, але на самих гвинтах напруження знижуються практично вдвічі — до 35,6 МПа. Максимальне напруження 209,0 МПа отримано на гвинтах, які фіксують фрагмент заднього краю.

Логічно припустити, що додатковий елемент остеосинтезу кульшової западини у вигляді накісткової пластини також викликає зміни в напружено-деформованому стані моделі (варіант 4). Розглянути картину розподілу напружень у моделі дозволяє рис. 9.

Додатковий остеосинтез кульшової западини накістковою пластиною викликає перерозподіл напружень у верхній частині западини: зниження до 23,5 МПа в її задній частині та підвищення до 35,3 МПа в передній. В середній частині кульшової западини визначається незначне зниження рівня напружень до 17,5 МПа. Уздовж лінії поперечного перелому западини зміни практично не відбуваються, величина напружень не перевищує 4,8 МПа, уздовж лінії перелому заднього краю ситуація аналогічна — 4,3 МПа. Наявність накісткової пластини не впливає на рівень напружень на самому фрагменті. Стосовно зон навколо гвинтів, які фіксують чашку ендопротеза, доцільно відмітити незначне підвищення напружень на передньому гвинті до 7,7 МПа, на задньому гвинті величина напружень залишається на рівні попередньої моделі — 2,5 МПа. На самих гвинтах, порівняно з попередньою моделлю, напруження зростають до 43,9 МПа, але не досягають відмітки моделі з неушкодженою кульшовою западиною. На гвинтах, які фіксують кістковий фрагмент, максимальні напруження сягають позначки 213,7 МПа, а на гвинтах, які фіксують накісткову пластину — 41,6 МПа.

Дані про величини напружень у контрольних точках моделей кульшового суглоба при його ендопротезуванні в умовах перелому кульшової западини типу 62-B1.3 за класифікацією AO/ASIF наведені в табл. 2.

Для більш наочного порівняння величин напружень у контрольних точках на кісткових елементах моделей кульшового суглоба при його ендопротезуванні в умовах наявності перелому кульшової западини типу 62-B1.3 за класифікацією AO/ASIF була побудована діаграма, яка наведена на рис. 10.

Наведена діаграма переконливо доводить, що наявність перелому кульшової западини призводить до зростання рівня напружень практично у всіх контрольних точках моделі, винятком залишається кістковий фрагмент. Найбільше підвищення величин напружень відбувається в середині медіальної стінки кульшової западини. Також підтверджується той факт, що використання додаткових засобів остеосинтезу дозволяє знизити рівень напружень в елементах кульшової западини.

Діаграма, яка наведена на рис. 11, дозволяє наочно порівняти величини напружень у фіксуючих елементах моделей кульшового суглоба при його ендопротезуванні за умов наявності перелому кульшової западини типу 62-B1.3 за класифікацією AO/ASIF.

Дана діаграма наочно доводить той факт, що використання елементів остеосинтезу дозволяє зняти частину напружень із гвинтів, які фіксують чашку ендопротеза. Наявність накісткової пластини практично не має впливу на величину напружень на гвинтах, які фіксують кістковий фрагмент.

Наступним етапом роботи було вивчення напружено-деформованого стану моделі з чашкою Jumbo cup та остеосинтезом із фіксацією фрагмента задньої стінки кульшової западини двома гвинтами та накістковою пластиною (варіант 5). Картину розподілу напружень у моделі наведено на рис. 12.

Результати дослідження показали, що використання чашки Jumbo cup при ендопротезуванні

кульшового суглоба з переломом кульшової западини зміщує зони максимальних напружень у центральну частину кульшової западини та на лінію перелому. При цьому максимальне значення напружень визначається саме в центрі кульшової западини — 35,7 МПа. Уздовж лінії поперечного перелому кульшової западини напруження фіксуються на рівні 24,9 МПа, а навколо вільного фрагмента її задньої стінки — на рівні 24,0 МПа. Слід звернути увагу на те, що порівняно з чашкою стандартного розміру спостерігали зниження величини напружень до 23,3 МПа в передній частині верхнього краю кульшової западини, а в задній — до 16,9 МПа. Напруження на вільному фрагменті не перевищують позначки 2,5 МПа. Низький рівень напружень 0,2 МПа визначається також навколо верхніх гвинтів, що фіксують чашку ендопротеза. Серед нижніх гвинтів основне навантаження припадає на передній гвинт і викликає напруження величиною 21,9 МПа навколо нього.

Серед кріпильних елементів максимальне напруження 192,7 МПа визначається на гвинтах, які фіксують вільний фрагмент задньої стінки кульшової западини. На гвинтах, які фіксують чашку ендопротеза, напруження значно нижчі — 65,8 МПа, а на гвинтах накісткової пластини — 53,9 МПа.

Розглянемо, як змінюється напружено-деформований стан моделі з переломом кульшової западини після введення довгого гвинта в передню колону. На рис. 13 наведено картину розподілу напружень у моделі (варіант 6).

Введення довгого гвинта в передню колону знижує рівень напружень у кульшовій западині таким чином, що в її центрі вони падають до позначки 31,6 МПа, уздовж лінії перелому по дну кульшової западини та навколо вільного фрагмента задньої стінки — до 22,1 МПа, а в передній частині по верхньому краю западини — до 22,8 МПа, в задній — до 15,5 МПа. На вільному фрагменті напруження визначаються на позначці 1,6 МПа. Навколо гвинтів, що фіксують чашку ендопротеза, зміни відбуваються тільки в нижній частині, де напруження знижуються до 19,8 та 2,1 МПа навколо переднього та заднього гвинтів відповідно.

На самих фіксуючих елементах спостерігається значне зниження рівня напружень. Максимальне напруження 164,9 МПа залишається на гвинтах, які фіксують вільний фрагмент. На гвинтах, які фіксують чашку ендопротеза, рівень напружень знижується до 36,4 МПа, на гвинтах, які фіксують накісткову пластину — до 40,7 МПа. Напруження на довгому гвинті в передній колоні таза — на рівні 62,5 МПа.

Введення другого довгого гвинта в задню опорну колону (варіант 7) викликає картину розподілу напружень у моделі, яка наведена на рис. 14.

Введення довгого гвинта в задню опорну колону не призводить до значного зниження величин напружень у центральній зоні кульшової западини, де вони визначаються на рівні 29,7 МПа, а також уздовж усієї лінії перелому на медіальній стінці западини — 20,4 МПа. Навколо вільного фрагмента задньої стінки напруження трохи підвищуються до 22,6 МПа, але на самому фрагменті — знижуються до позначки 1,6 МПа. По верхньому краю кульшової западини рівень напружень залишається незмінним. Навколо верхніх гвинтів, що фіксують чашку ендопротеза, рівень напружень також залишається без змін. Навколо переднього нижнього гвинта напруження незначно знижуються до 19,3 МПа та підвищуються до 2,6 МПа навколо заднього.

Спостерігається незначне підвищення рівня на-

Таблиця 2. Величини напружень у контрольних точках моделей кульшового суглоба при його ендопротезуванні в умовах наявності перелому кульшової западини типу 62-B1.3 за класифікацією AO/ASIF

Контрольні точки		Напруження, МПа			
№	Ділянка	Варіант 1	Варіант 2	Варіант 3	Варіант 4
1	Передньоверхня ділянка кульшової западини	32,2	34,5	31,3	35,3
2	Задньоверхня ділянка кульшової западини	27,2	25,1	27,5	23,5
3	Середина кульшової западини	3,6	19,3	18,4	17,5
4	Зона поперечного перелому кульшової западини	3,7	5,3	4,5	4,8
5	Зона перелому заднього краю	3,9	4,9	4,8	4,3
6	Фрагмент	6,9	3	1,9	1,9
7	Вхід передньоверхнього гвинта	6,0	7,6	7,1	7,7
8	Вхід задньоверхнього гвинта	1,6	4,1	2,5	2,5
9	Гвинти, чашка	52,8	56,9	35,6	43,9
10	Гвинти, фрагмент	–	–	209,0	213,7
11	Гвинти, пластина	–	–	–	41,6

пружень до 37,8 МПа на гвинтах, які фіксують чашку ендопротеза, та до 171,2 МПа на гвинтах, що фіксують фрагмент задньої стінки западини. Напруження на стрижні в передній колоні практично не змінюються — 62,4 МПа, а на гвинті в задній колоні — на рівні 32,2 МПа.

Дані про величини напружень у контрольних точках моделей кульшової западини наведені в табл. 3.

Для наочного порівняння величин напружень у контрольних точках на кісткових елементах моделей кульшового суглоба при його ендопротезуванні в умовах наявності перелому кульшової западини типу 62-B1.3 за класифікацією AO/ASIF з використанням чашки стандартного розміру та чашки Jumbo cup була побудована діаграма, яка наведена на рис. 15.

На наведеній діаграмі видно, що використання чашки великого діаметра Jumbo cup дає неоднозначні результати. З одного боку, шляхом збільшення площі контакту чашки з кістковою тканиною саме в верхній частині, на яку припадає основне навантаження, відбувається зниження рівня напружень уздовж верхнього краю кульшової западини та, відповідно, навколо верхніх гвинтів, що фіксують чашку ендопротеза. З іншого боку, шляхом стоншення кортикального шару кульшової западини, який забезпечує міцність кісток і приймає на себе основні навантаження, значно збільшуються величини напружень у центральній зоні дна кульшової западини та уздовж лінії перелому. У зв'язку з цим виникає питання доцільності використання чашки Jumbo cup при переломах даного типу. Можливо, краще її використовувати при наявності дірчастого дефекту дна кульшової западини, коли кортикальний шар взагалі відсутній. У такому випадку зниження напружень по верхньому краю западини буде значною перевагою.

Дані про величини напружень у фіксуючих елементах моделей кульшового суглоба при його ендопротезуванні в умовах перелому дна кульшової западини з використанням чашки стандартного розміру та чашки Jumbo cup наведені в табл. 4.

Діаграма, яка наведена на рис. 16, дозволяє здійснити наочне порівняння величин напружень у фіксуючих елементах моделей кульшового суглоба при його ендопротезуванні в умовах наявності перелому кульшової западини типу 62-B1.3 за класифікацією AO/ASIF.

Як бачимо на діаграмі, перевага чашки Jumbo cup визначається тільки в зниженні величини напружень на гвинтах, що фіксують вільний фрагмент заднього краю кульшової западини.

Обговорення

Оптимальна лікувальна тактика при переломах кульшової западини досі є предметом гарячої дискусії в ортопедичній спільноті. На нашу думку, яка збігається з A. Aprato та співавторами, дієвою альтернативою відкритій репозиції з внутрішньою фіксацією може бути первинне ендопротезування кульшового суглоба, що поєднане з певним видом остеосинтезу [15].

Запорукою успішного ендопротезування є стабільність кісткових фрагментів кульшової западини, яка, у свою чергу, забезпечує можливість стабільного встановлення ацетабулярного компонента ендопротеза. Досягти необхідної стабільності, за даними багатьох актуальних досліджень, вдається шляхом широко відомих ревізійних технік, як-от використання антипротрузійних кілець та кейджів, cup-cage конструкцій, техніки ацетабулярної дистракції та двохетапної техніки реконструкції [16–23].

Більшість опублікованих даних являє собою сукупність емпіричного досвіду та клініко-рентгенологіч-

Таблиця 3. Величини напружень у контрольних точках на кісткових елементах моделей кульшового суглоба при його ендопротезуванні в умовах наявності перелому кульшової западини типу 62-B1.3 за класифікацією AO/ASIF

Контрольні точки		Напруження, МПа		
№	Ділянка	Варіант 5	Варіант 6	Варіант 7
1	Передньоверхня ділянка кульшової западини	23,3	22,8	23,0
2	Задньоверхня ділянка кульшової западини	16,9	15,5	15,5
3	Середина кульшової западини	35,7	31,6	29,7
4	Зона перелому кульшової западини	24,9	22,1	20,4
5	Зона перелому фрагмента	24,0	22,1	22,6
6	Фрагмент	2,5	1,6	1,3
7	Вхід передньоверхнього гвинта	0,2	0,2	0,2
8	Вхід задньоверхнього гвинта	0,2	0,2	0,2
9	Вхід верхнього гвинта	0,2	0,2	0,2
10	Вхід центрального гвинта	0,2	0,2	0,2
11	Вхід передньонижнього гвинта	21,9	19,8	19,3
12	Вхід задньонижнього гвинта	3,2	2,1	2,6

Таблиця 4. Величини напружень у контрольних точках моделей кульшового суглоба при його ендопротезуванні в умовах наявності перелому кульшової западини типу 62-B1.3 за класифікацією AO/ASIF

Контрольні точки	Напруження, МПа		
	Варіант 1	Варіант 2	Варіант 3
Гвинти, чашка	65,8	36,4	37,8
Гвинти, фрагмент	192,7	164,9	171,2
Гвинти, пластина	53,9	40,7	–
Передній стрижень	–	62,5	62,4
Задній стрижень	–	–	32,2

них даних. Використання ацетабулярного компонента великого розміру, на наш погляд, також може бути доцільним, враховуючи збільшену площу контакту з нативною кісткою та значний остеоінтегративний потенціал.

V. Trikha та співавтори виділяють застосування індивідуальних ацетабулярних компонентів, виготовлених шляхом 3D-друку, як один із найбільш перспективних методів для реконструкції ацетабулярної ділянки при ендопротезуванні у випадках переломів кульшової западини [24].

Враховуючи вартість таких конструкцій та тривалість процесу виготовлення, на наш погляд, у реаліях сьогодення доцільно проаналізувати біомеханічні аспекти варіантів реконструкції із застосуванням саме стандартних ацетабулярних компонентів у поєднанні з остеосинтезом для більш індивідуалізованого та ефективного їх застосування.

Висновки

Наявність перелому кульшової западини призводить до підвищення рівня напружень практично у всіх контрольних точках моделі, за винятком вільного кісткового фрагмента, порівняно з моделлю ендопротезування при неушкодженій кульшовій западині.

Гвинти, які фіксують кістковий фрагмент, витримують найбільші напруження вище за 200 МПа. Додатковий остеосинтез накістковою пластиною не має впливу на рівень напруження на цих гвинтах.

Використання чашки великого діаметра дозволяє знизити рівень напружень уздовж верхнього краю кульшової западини і, відповідно, навколо верхніх гвинтів, що фіксують чашку ендопротеза. Водночас значно збільшуються величини напружень у центральній зоні дна кульшової западини та уздовж лінії перелому. Використання додаткових засобів остеосинтезу дозволяє знизити рівень напружень у кісткових елементах моделі, а також на гвинтах, які фіксують чашку ендопротеза.

Конфлікт інтересів. Автори заявляють про відсутність конфлікту інтересів та власної фінансової зацікавленості при підготовці даної статті.

Внесок авторів. Бондаренко С.Є. — концепція та дизайн роботи, остаточне затвердження статті; Ватаманіца Д.Б. — концепція та дизайн роботи, написання статті; Вирва О.Є. — концепція та дизайн роботи, критичний огляд; Скорик І.О., Козлова Т.В. — відповідальність за статистичний аналіз, написання статті; Карпінський М.Ю. — збір та аналіз даних, написання статті; Яресько О.В. — збір та аналіз даних.

Список літератури

1. Жигун А.І. Наслідки переломів кульшової западини: прогнозування, діагностика, лікування (клініко-експериментальне дослідження): дис. ... д-ра мед. наук. Харків, 2010. 307 с.

2. Jo W.L., Lim Y.W., Im J.H., Kim S.C., Kwon S.Y., Kim Y.S. Comparative study of peripheral rim fixation using jumbo cup in revisional hip arthroplasty. Hip Pelvis. 2017;29:24-9. doi: 10.5371/hp.2017.29.1.24.

3. Melhem E., Riouallon G., Habboubi K., et al. Epidemiology of pelvic and acetabular fractures in France. Orthopaedics, Traumatology, Surgery Research. 2020;106(5):831-839. DOI: 10.1016/j.otsr.2019.11.019.

4. Nicol G.M., Sanders E.B., Kim P.R., et al. Outcomes of total hip arthroplasty after acetabular open reduction and internal fixation in the elderly-acute vs delayed total hip arthroplasty. The Journal of Arthroplasty. 2021;36(2):605-611. DOI: 10.1016/j.arth.2020.08.022.

5. Вирва О.Є., Ватаманіца Д.Б. Аналіз результатів лікування пацієнтів із переломами кульшової западини. Ортопедія, травматологія та протезування. 2022. 1-2. DOI: http://dx.doi.org/10.15674/0030-598720221.

6. Вирва О.Є., Ватаманіца Д.Б., Карпінський М.Ю., Яресько О.В. Математичне моделювання деформацій кульшової западини після переломів типу 62-B1.3 за класифікацією AO/ASIF та ендопротезування в комбінації з остеосинтезом. Ортопедия, травматология и протезирование. 2022;(3-4):39-44. DOI: 10.15674/0030-598720223-439-44.

7. Бондаренко С.Є., Денисенко С.А., Карпінський М.Ю., Яресько О.В. Дослідження впливу чашок ендопротезів кульшових суглобів із пористого титану на розподіл напружень у кістковій тканині (математичне моделювання). Травма. 2021;22(3):28-37. DOI: 10.22141/1608-1706.3.22.2021.2363202021.

8. Березовський В.А., Колотилов Н.Н. Біофізичні характеристики тканин людини: Довідник. Київ: Наукова думка, 1990. 224 с.

9. Niinomi M. Mechanical biocompatibilities of titanium alloys for biomedical applications. J Mech Behav Biomed Mater. 2008;1(1):30-42. doi: 10.1016/j.jmbbm.2007.07.001, PMID: 19627769.

10. Gere J.M., Timoshenko S.P. Mechanics of Material. 1997. P. 912.

11. Crowninshield R. D., Brand R.A. A physiologically based criterion of muscle force prediction in locomotion. J. Biomechanics 1981;14:793-801.

12. Тяжелов А.А., Карпинский М.Ю., Карпинская Е.Д., Гончарова Л.Д., Климовицкий Р.В. Моделирование работы мышц тазового пояса после эндопротезирования тазобедренного сустава при различной величине общего бедренного офсета. Травма. 2017;18(6):133-140. DOI: 10.22141/1608-1706.6.18.2017.121191.

13. Rao SS. The Finite Element Method in Engineering: Elsevier Science; 2005.

14. Kurowski PM. Engineering Analysis with COSMOS Works 2007. SDC Publications, 2007.

15. Aprato A., Giachino M., Messina D., Massé A. Fixation plus acute arthroplasty for acetabular fracture in eldery patients. J Orthop. 2020 Sep 19;21:523-527. doi: 10.1016/j.jor.2020.09.012. PMID: 32999541; PMCID: PMC7516170.

16. Malhotra R., Kancherla R., Kumar V., Soral A. Trabecular metal acetabular revision system (cup-cage construct) to address the massive acetabular defects in revision arthroplasty. Indian J Orthop. 2012 Jul;46(4):483-486. doi: 10.4103/0019-5413.97264. PMID: 22912527; PMCID: PMC3421942.

17. Solomon L.B., Studer P., Abrahams J.M. Does cup-cage reconstruction with oversized cups provide initial stability in THA for osteoporotic acetabular fractures? Clin Orthop Relat Res. 2015 Dec;473(12):3811-3819. doi: 10.1007/s11999-015-4460-1. PMID: 26194560; PMCID: PMC4626507.

18. Malhotra R., Singh D.P., Jain V., Kumar V., Singh R. Acute total hip arthroplasty in acetabular fractures in the elderly using the Octopus System: mid term to long term follow-up. J Arthroplasty. 2013;28(6):1005-1009. doi: 10.1016/j.arth.2012.12.003. Epub 2013 Mar 20.

19. Tidermark J., Blomfeldt R., Ponzer S. Primary total hip arthroplasty with a Burch-Schneider antiprotrusion cage and autologous bone grafting for acetabular fractures in elderly patients. J Orthop Trauma. 2003;17:193-197. doi: 10.1097/00005131-200303000-00007.

20. Symeonides P.P., Petsatodes G.E., Pournaras J.D. The effectiveness of the burch-schneider antiprotrusio cage for acetabular bone deficiency: five to twenty-one years' follow-up. J Arthroplasty. 2009;24:168-174. doi: 10.1016/j.arth.2007.10.009.

21. Sheth N.P., Melnic C.M., Paprosky W.G. Acetabular distraction: an alternative for severe acetabular bone loss and chronic pelvic discontinuity. Bone Joint J. 2014;96B(11):1-7. doi: 10.1302/0301-620X.96B11.34455.

22. Brown N.M., Hellman M., Haughom B.H., Shah R.P., Sporer S.M., Paprosky W.G. Acetabular distraction: an alternative approach to pelvic discontinuity in failed total hip replacement. Bone Joint Lett J. 2014;96-B(11 Supple A):73-77. doi: 10.1302/0301-620X.96B11.34316.

23. Morita D., Seki T., Takegami Y., Kasai T., Higuchi Y., Ishiguro N. Acetabular fracture non-union with pelvic discontinuity treated with two-stage total hip arthroplasty after intra- and extra-articular plate fixation. Nagoya J Med Sci. 2019 Feb;81(1):113-119. doi: 10.18999/nagjms.81.1.113. PMID: 30962660; PMCID: PMC6433626.

24. Trikha V, Tornetta P. Management of pelvi-acetabular injuries: global scenario and future trends. J Clin Orthop Trauma. 2020;11(6):961-962. doi: 10.1016/j.jcot.2020.10.041.

Отримано/Received 02.01.2025
Рецензовано/Revised 13.01.2025
Прийнято до друку/Accepted 22.01.2025

Information about authors

Stanislav Bondarenko, MD, DSc, PhD, Professor, Director of the Sytenko Institute of Spine and Joint Pathology of NAMSU, Kharkiv, Ukraine; e-mail: bondarenke@gmail.com; phone/fax: +380 (57) 725-14-00; https://orcid.org/0000-0003-2463-5919

Dmytro Vatamanitsa, PhD-student at the Department of Bone Oncology, Physician at the Department of Emergency Traumatology and Reconstructive Surgery, Sytenko Institute of Spine and Joint Pathology of NAMSU, Kharkiv, Ukraine; e-mail: dmitryvatamanica@gmail.com; phone: +380 (57) 725-14-74; https://orcid.org/0000-0002-0713-3303

Ivan Skoryk, Research Fellow, Department of Bone Oncology, Sytenko Institute of Spine and Joint Pathology of NAMSU, Kharkiv, Ukraine; e-mail: Vanyaskorik@gmail.com; phone: +380 (93) 672-98-69; https://orcid.org/0000-0001-9940-5697

Tetiana Kozlova, PhD in Medicine, Associate Professor, Department of General Surgery, Anesthesiology and Palliative Medicine, V.N. Karazin Kharkiv National University, Kharkiv, Ukraine; e-mail: wladislavovna54@gmail.com; phone: +380 (57) 707-52-55; https://orcid.org/0000-0003-0432-6967

Mykhailo Yu. Karpinsky, Senior Research Fellow, Biomechanics Laboratory, Sytenko Institute of Spine and Joint Pathology of NAMSU, Kharkiv, Ukraine; e-mail: korab.karpinsky9@gmail.com; phone: +380 (67) 571-48-63; https://orcid.org/0000-0002-3004-2610

Olexander V. Yaresko, Junior Research Fellow, Biomechanics Laboratory, Sytenko Institute of Spine and Joint Pathology of NAMSU, Kharkiv, Ukraine; e-mail: avyresko@gmail.com; phone: +380 (57) 725-14-74; https://orcid.org/0000-0002-2037-5964

Conflicts of interests. Authors declare the absence of any conflicts of interests and own financial interest that might be construed to influence the results or interpretation of the manuscript.

Authors' contribution. S.Ye. Bondarenko — work concept and design, final approval of the article; D.B. Vatamanitsa — work concept and design, writing the article; I.O. Skoryk, T.V. Kozlova — responsibility for statistical analysis, writing the article; M.Yu. Karpinsky — data collection and analysis, writing the article; O.V. Yaresko — data collection and analysis.

S.Ye. Bondarenko[1], D.B. Vatamanitsa[1], I.O. Skoryk[1], T.V. Kozlova[2], M.Yu. Karpinsky[1], O.V. Yaresko[1]
[1]Sytenko Institute of Spine and Joint Pathology of NAMSU, Kharkiv, Ukraine
[2]V.N. Karazin Kharkiv National University, Kharkiv, Ukraine

Comparative analysis of hip joint replacement options in combination with osteosynthesis of the acetabulum in the presence of a fracture of its floor

Abstract. ***Background.*** Type B acetabular fractures are characterized by displacement of the distal fragment in the medial direction, while the ilium remains almost in place with the integrity of the sacroiliac joint. The instability of the fragments complicates the fixation of the acetabular component of the endoprosthesis using the press-fit method. Additional stabilization of the anterior column together with polyaxial screw insertion through the cup improves fixation strength. Objective: to investigate changes in the stress values in a model of the hip joint with an acetabular fracture type 62-B1.3 according to the AO/ASIF classification during its replacement in combination with different osteosynthesis options. ***Materials and methods.*** A basic finite element model of the human pelvic girdle was developed, on which a transverse acetabular fracture with a fragment of the posterior edge of type 62-B1.3 according to the AO/ASIF classification was formed. Seven options of the left hip arthroplasty with elements of osteosynthesis of bone fragments were modeled. The models were loaded with a vertical distributed force of 540 N. Between the greater trochanter of the left femur and the wing of ilium, the action of the hip adductors, gluteus medius — 1150 N and gluteus minimus — 50 N were simulated. ***Results.*** During hip replacement in an acetabular fracture without additional osteosynthesis of the fragments, the maximum stress is maintained along the upper edge of the acetabulum. Additional osteosynthesis of the fragment with two screws reduces the level of stress along the upper edge of the acetabulum to the level of the model with arthroplasty of the intact acetabulum. Additional osteosynthesis of the acetabulum with a bone plate causes a redistribution of stress in its upper part, namely a decrease to 23.5 MPa in the posterior part and an increase to 35.3 MPa in the anterior one. The presence of an acetabular fracture leads to an increase in the stress level in almost all control points of the model. The use of additional osteosynthesis tools allows reducing the level of stress in the elements of the acetabulum. The advantage of the jumbo cup is determined only in the reduction of stress on the screws that fix the free fragment of the posterior acetabular edge. ***Conclusions.*** The presence of an acetabular fracture leads to an increase in the stress level in almost all control points of the model. The screws that fix the bone fragment experience the highest stresses above 200 MPa. Additional osteosynthesis with a bone plate does not affect the stress level on the screws. The use of a jumbo cup helps reduce stress along the upper acetabular edge, and, accordingly, around the upper screws that fix the endoprosthesis cup. The stress levels in the central zone of the acetabular floor and along the fracture line significantly increase. The use of additional osteosynthesis tools allows to reduce the stress level in the bone elements of the model, as well as on the screws that fix the endoprosthesis cup.

Keywords: acetabulum; fracture; endoprosthesis, osteosynthesis

УДК 612.76:616.711.5/.6-001-089.22 DOI: https://doi.org/10.22141/1608-1706.1.26.2025.998

Нехлопочин О.С.[1], Вербов В.В.[1], Чешук Є.В.[1], Карпінський М.Ю.[2], Яресько О.В.[2], Корольков І.О.[3]
[1]ДУ «Інститут нейрохірургії імені академіка А.П. Ромоданова НАМН України», м. Київ, Україна
[2]ДУ «Інститут патології хребта та суглобів імені професора М.І. Ситенка НАМН України», м. Харків, Україна
[3]Харківський національний університет радіоелектроніки, м. Харків, Україна

Скінченно-елементне моделювання й оптимізація біомеханічних параметрів короткої стабілізації вибухових переломів грудопоперекового переходу при компресійному навантаженні

Резюме. ***Актуальність.*** *Вибухові переломи (ВП) становлять до 15–20 % травм грудопоперекового відділу, причому 40–50 % із них локалізуються саме на рівні грудопоперекового переходу (ГПП). Виникає потреба у розробці оптимальної стратегії лікування потерпілих із ВП ділянки ГПП. Одним із компромісних рішень є методика встановлення «проміжних» гвинтів безпосередньо у вражений хребець. Питання біомеханічної доцільності використання таких гвинтів у структурі короткої фіксації, а також підбору довжини основних гвинтів системи досі залишається відкритим.* ***Мета:*** *вивчити напружено-деформований стан моделі грудопоперекового відділу хребта із ВП хребця Th12 при коротких варіантах транспедикулярної фіксації та доцільність використання проміжних гвинтів.* ***Матеріали та методи.*** *Розроблена математична скінченно-елементна модель грудопоперекового відділу хребта людини з ВП хребця Th12. Змодельовано чотири варіанти транспедикулярної фіксації двох суміжних із ушкодженим хребців. У двох моделях використовували короткі та довгі фіксувальні гвинти без додаткових коротких проміжних гвинтів у тіло Th12. У двох інших моделях додатково встановлювали по два короткі гвинти у хребець Th12. Напружено-деформований стан моделей досліджували під впливом вертикального стискаючого розподіленого навантаження величиною 350 Н.* ***Результати.*** *З короткою фіксацією установка проміжних гвинтів у переломний хребець Th12 додатково стабілізує його тіло, що особливо відчутно у моделях із монокортикальними гвинтами на рівнях Th11 і L1. Якщо без проміжних гвинтів у тілі Th12 напруження могли сягати 9,7 МПа, то з додатковими гвинтами вони зазвичай зменшуються до 8,5–9,0 МПа. Перехід до бікортикальних гвинтів у поєднанні із проміжними гвинтами здатен ще більше знижувати навантаження у пошкодженому хребці — до 8,1 МПа, але зумовлює зростання навантажень на самі гвинти та місця їх входу. При цьому в опорних балках зазвичай фіксується приблизно 220–230 МПа замість 240–250, що все ж нижче, ніж у варіанті без проміжних гвинтів, але недостатньо для рівномірного розподілу навантажень.* ***Висновки.*** *Порівняльний аналіз варіантів короткої фіксації ВП зони ГПП при осьовому компресійному навантаженні з урахуванням наявності проміжних гвинтів і вибору моно- чи бікортикальних гвинтів свідчить, що найбільш сприятливих результатів вдається досягти у разі встановлення проміжних гвинтів у тіло ушкодженого хребця та використання бікортикальних гвинтів на суміжних рівнях. Така конфігурація дає змогу знизити пікові напруження у зоні перелому й у місцях входу гвинтів, що зменшує ймовірність прогресування деформації та розхитування імплантів.*

Ключові слова: *хребет; грудопоперековий перехід; транспедикулярна фіксація*

© «Травма» / «Trauma» («Travma»), 2025
© Видавець Заславський О.Ю. / Publisher Zaslavsky O.Yu., 2025

Для кореспонденції: Карпінський Михайло Юрійович, старший науковий співробітник, лабораторія біомеханіки, ДУ «Інститут патології хребта та суглобів імені професора М.І. Ситенка НАМН України», вул. Григорія Сковороди, 80, м. Харків, 61024, Україна; e-mail: korab.karpinsky9@gmail.com; тел.: +380 (67) 571-48-63
For correspondence: Mykhailo Yu. Karpinsky, Senior Research Fellow, Biomechanics Laboratory, Sytenko Institute of Spine and Joint Pathology of NAMSU, Hryhoriya Skovorody st., 80, Kharkiv, 61024, Ukraine; e-mail: korab.karpinsky9@gmail.com; phone: +380 (67) 571-48-63
Full list of authors information is available at the end of the article.

Вступ

Згідно із сучасними уявленнями вибуховий перелом (ВП) — це ушкодження тіла хребця із руйнуванням однієї (неповний варіант) або обох (повний варіант) замикальних пластинок і обов'язковим залученням задньої поверхні тіла, тобто вентральної стінки хребтового каналу. Подібні переломи грудопоперекового відділу хребта зазвичай виникають під час осьового навантаження, наприклад, у разі падіння з висоти, коли різке гальмування таза при контакті з поверхнею та продовження імпульсу верхньої частини тіла спричиняють високоенергетичний компресійний вплив [1, 2]. Деякі автори розглядають ВП як різновид високоенергетичних компресійних травм [3].

За даними низки робіт, ВП становлять до 15–20 % травм грудопоперекового відділу, причому 40–50 % із них локалізуються саме на рівні грудопоперекового переходу (ГПП) [4]. Переломи ГПП тривало впливають на якість життя. Дані досліджень свідчать, що лише 38 % пацієнтів, які перенесли ВП у ділянці ГПП та лікувалися консервативно, не відчували болю на момент фінального огляду, тоді як серед пацієнтів, яким проводилася задня інструментальна стабілізація, аналогічний показник становив 45 % [5].

Питання про оптимальну стратегію терапії потерпілих із ВП ділянки ГПП, попри прогресивне зростання частоти таких ушкоджень, залишається відкритим. Тривають дискусії про переваги консервативного чи хірургічного підходу, необхідність декомпресії хребтового каналу у неврологічно інтактних потерпілих, а також про протяжність стабілізувальної системи [6–8]. Тенденцією останнього десятиріччя є використання короткої фіксації ВП у ділянці ГПП. Такий тренд, імовірно, зумовлений певними економічними факторами, які дедалі більше впливають на загальні принципи надання допомоги потерпілим [9]. Водночас клінічні спостереження щодо доцільності та перспективності такого підходу досить суперечливі.

Одним із компромісних рішень у цьому аспекті є методика використання «проміжних» гвинтів, запропонована ще 1987 року швейцарським ортопедом Walter Dick, що передбачає встановлення транспедикулярних, зазвичай укорочених гвинтів безпосередньо в уражений хребець [10]. Характерно, що такий підхід, попри певні обмеження, зумовлені ступенем компресії тіла хребця, його фрагментованістю, ступенем і характером ретропульсії кісткових фрагментів у канал і низкою інших чинників, поступово стає дедалі популярнішим. Питання біомеханічної доцільності використання таких гвинтів у структурі короткої фіксації, а також підбору довжини основних гвинтів системи при застосуванні у ділянці ГПП досі залишається відкритим.

Мета: вивчити напружено-деформований стан моделі грудопоперекового відділу хребта із ВП хребця Th12 при коротких варіантах транспедикулярної фіксації та визначити доцільність використання проміжних гвинтів.

Матеріали та методи

У лабораторії біомеханіки Інституту патології хребта та суглобів імені проф. М.І. Ситенка НАМН України була розроблена математична скінченно-елементна модель грудопоперекового відділу хребта людини із ВП хребця Th12 (рис. 1). Детальний опис і характеристики моделі наведено у попередніх публікаціях [11, 12].

ВП моделювали шляхом розділення тіла хребця Th12 декількома площинами на окремі фрагменти (рис. 2). Проміжки між фрагментами диска заповнювали матеріалом, який імітував міжуламковий регенерат.

Було змодельовано чотири варіанти транспедикулярної фіксації двох суміжних із ушкодженим хребців. У перших двох моделях використовували короткі та довгі фіксувальні гвинти, що проходять через передню поверхню тіла хребця без додаткових коротких проміжних гвинтів у тіло Th12. У двох наступних моделях, окрім коротких або довгих гвинтів, додатково встановлювали по два короткі гвинти у хребець Th12 (рис. 3).

Під час моделювання припускалося, що всі матеріали є однорідними й ізотропними. Для дискретизації застосовували 10-вузлові тетраедри із квадратичною апроксимацією. Механічні властивості біологічних тканин (кортикальної та губчастої кістки, міжхребцевих дисків) брали із джерел [13—16]. Матеріалом елементів металоконструкцій був титан, характеристики штучних матеріалів визначали за технічною літературою [17]. У процесі аналізу враховували модуль Юнга (E) та коефіцієнт Пуассона (ν). Відомості про механічні характеристики матеріалів наведено в табл. 1.

Таблиця 1. Механічні характеристики матеріалів, використаних при моделюванні

Матеріал	Модуль Юнга, МПа	Коефіцієнт Пуассона
Кортикальна кістка	10 000	0,3
Губчаста кістка	450	0,2
Суглобовий хрящ	10,5	0,49
Міжхребцеві диски	4,2	0,45
Міжуламковий регенерат	1,0	0,45
Титан ВТ-16	110 000	0,3

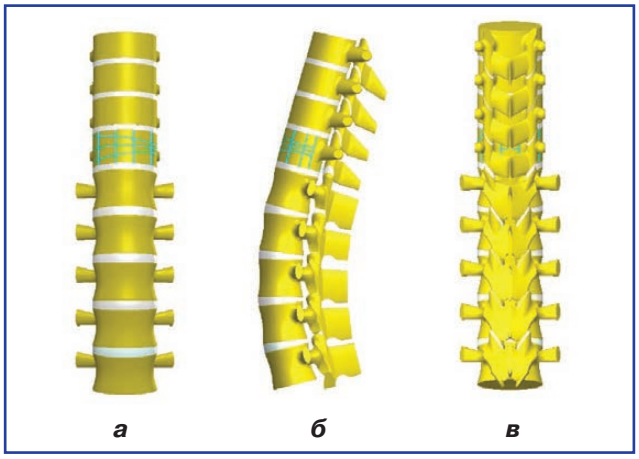

Рисунок 1. Модель грудопоперекового відділу хребта із ВП тіла хребця Th12: а — вигляд спереду; б — вигляд збоку; в — вигляд ззаду

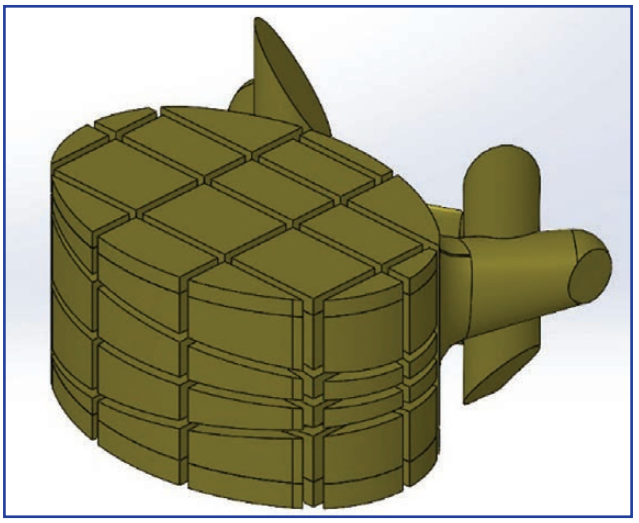

Рисунок 2. Модель хребця Th12

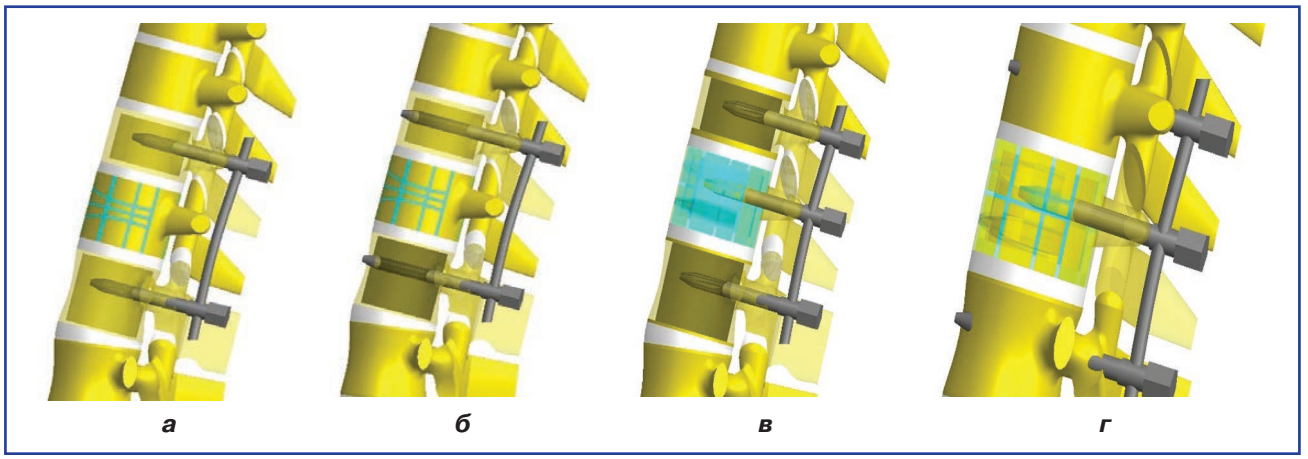

Рисунок 3. Моделі з різними варіантами транспедикулярної фіксації: а — короткі гвинти без проміжних; б — довгі гвинти без проміжних; в — короткі гвинти із проміжними у тілі Th12; г — довгі гвинти із проміжними у тілі Th12

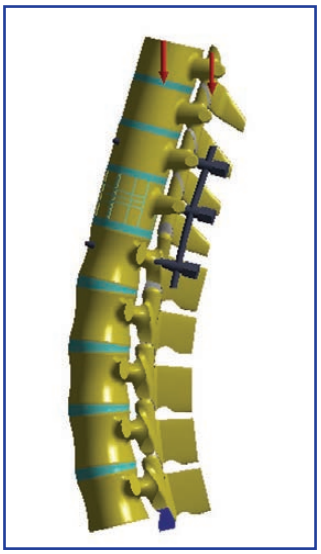

Рисунок 4. Схема навантаження моделей

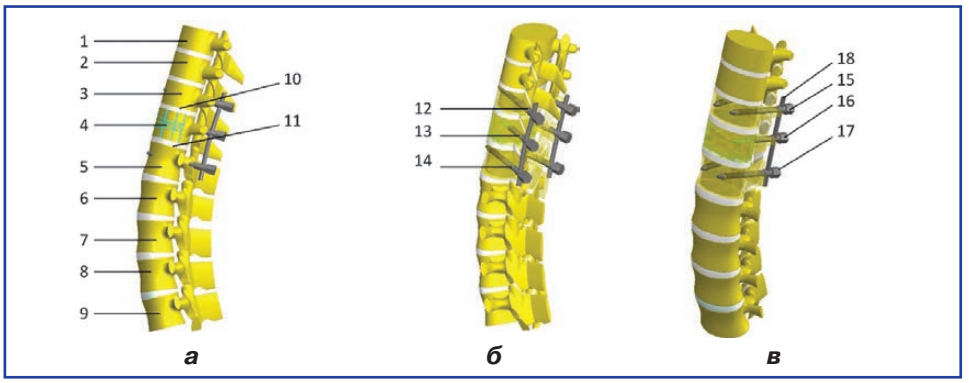

Рисунок 5. Схема розташування контрольних точок: 1 — тіло хребця Th9; 2 — тіло хребця Th10; 3 — тіло хребця Th11; 4 — тіло хребця Th12; 5 — тіло хребця L1; 6 — тіло хребця L2; 7 — тіло хребця L3; 8 — тіло хребця L4; 9 — тіло хребця L5; 10 — нижня замикальна пластинка тіла хребця Th11; 11 — верхня замикальна пластинка тіла хребця L1; 12 — вхід гвинтів у дугу хребця Th11; 13 — вхід гвинтів у дугу хребця Th12; 14 — вхід гвинтів у дугу хребця L1; 15 — гвинти у тілі хребця Th11; 16 — гвинти у тілі хребця Th12; 17 — гвинти у тілі хребця L1; 18 — опорні балки

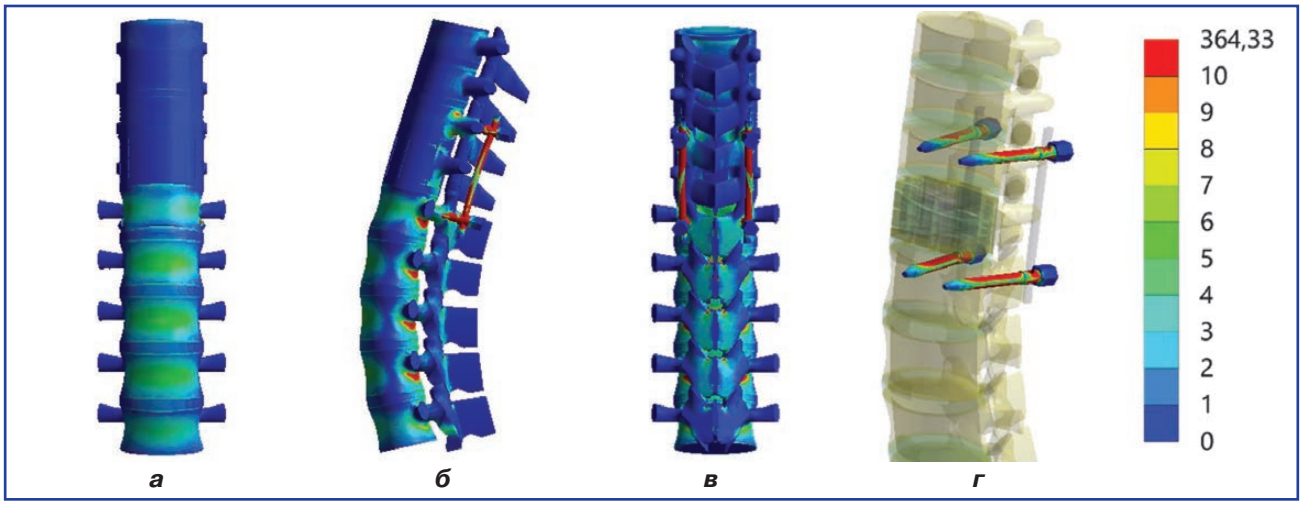

Рисунок 6. Розподіл напруження у моделі грудопоперекового відділу хребта з ВП тіла хребця Th12 під впливом стискаючого навантаження. Транспедикулярна фіксація короткими гвинтами без проміжних: а — вигляд спереду; б — вигляд збоку; в — вигляд ззаду; г — гвинти

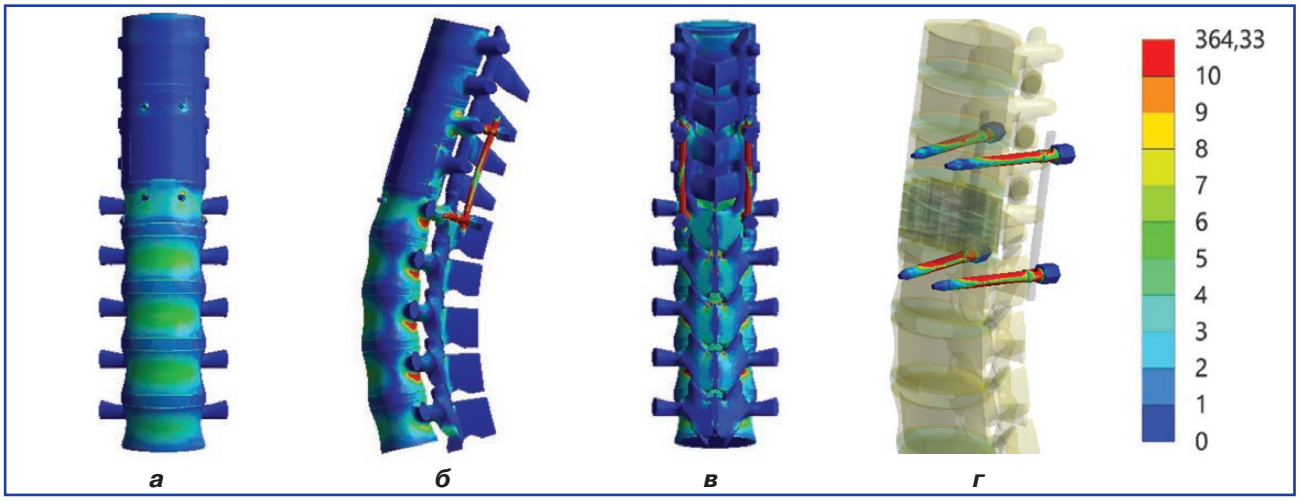

Рисунок 7. Розподіл напруження у моделі грудопоперекового відділу хребта з ВП тіла хребця Th12 під впливом навантаження на стискання. Транспедикулярна фіксація довгими гвинтами без проміжних: а — вигляд спереду; б — вигляд збоку; в — вигляд ззаду; г — гвинти

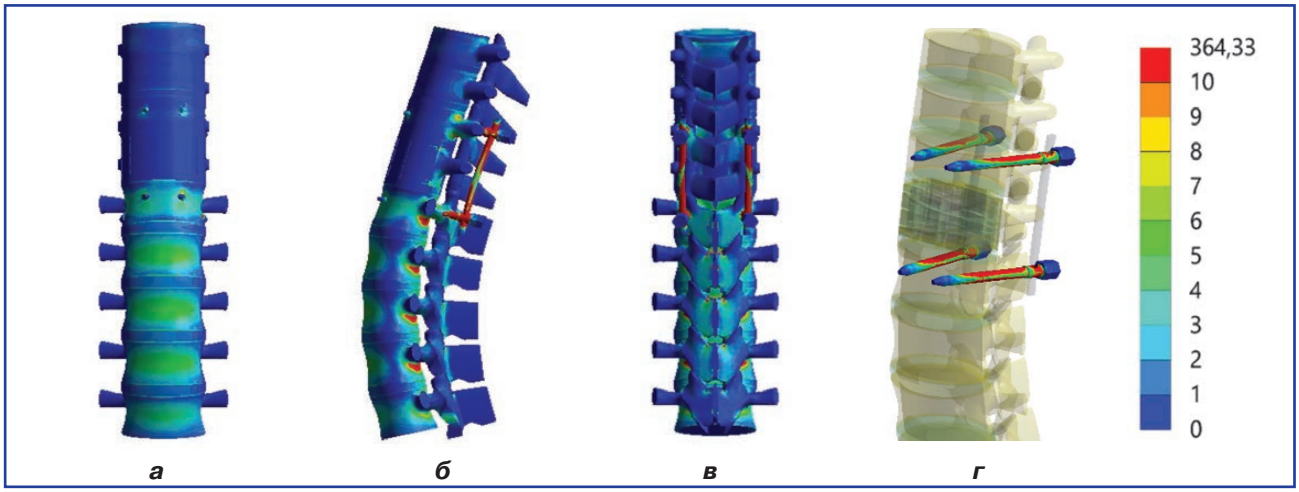

Рисунок 8. Розподіл напруження у моделі грудопоперекового відділу хребта з ВП тіла хребця Th12 під впливом навантаження на стискання. Транспедикулярна фіксація короткими гвинтами із проміжними в тілі хребця Th12: а — вигляд спереду; б — вигляд збоку; в — вигляд ззаду; г — гвинти

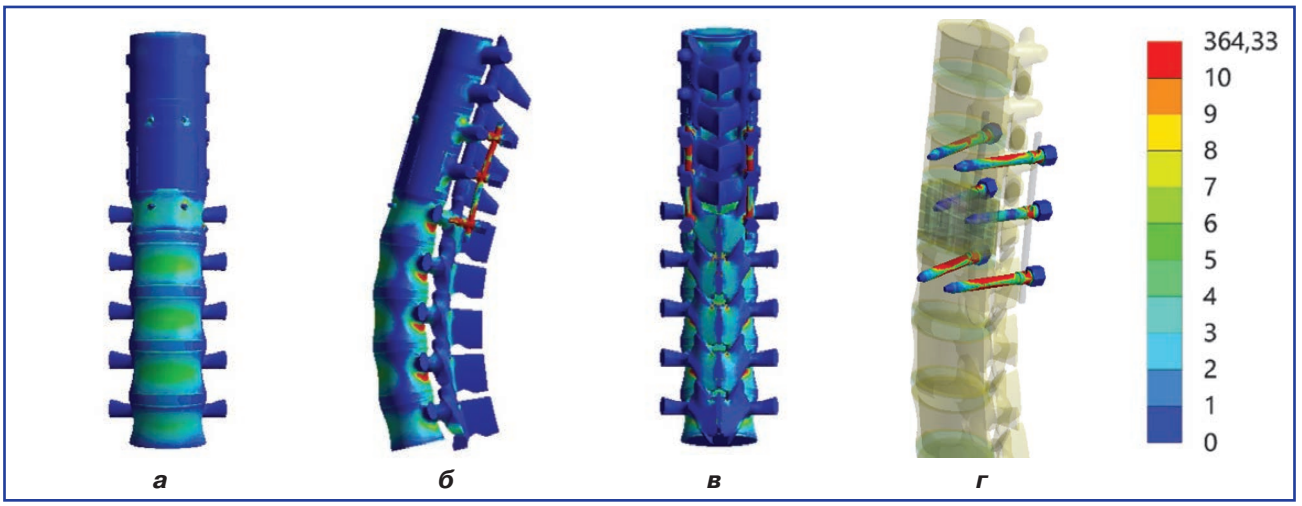

Рисунок 9. Розподіл напруження у моделі грудопоперекового відділу хребта з ВП тіла хребця Th12 під впливом навантаження на стискання. Транспедикулярна фіксація довгими гвинтами із проміжними у тілі хребця Th12: а — вигляд спереду; б — вигляд збоку; в — вигляд ззаду; г — гвинт

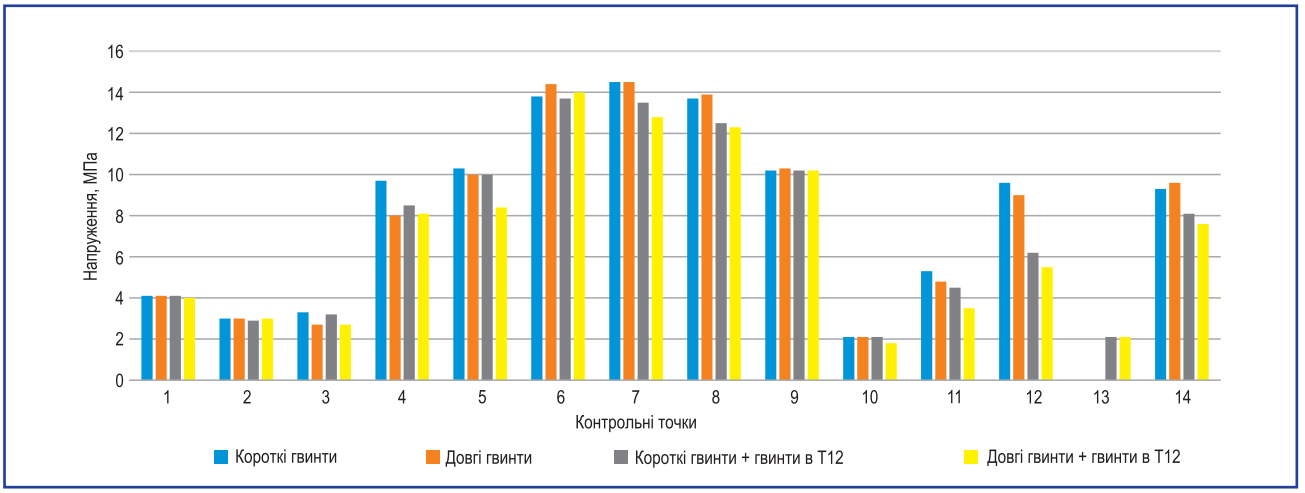

Рисунок 10. Величина напруження у контрольних точках на кісткових елементах моделей

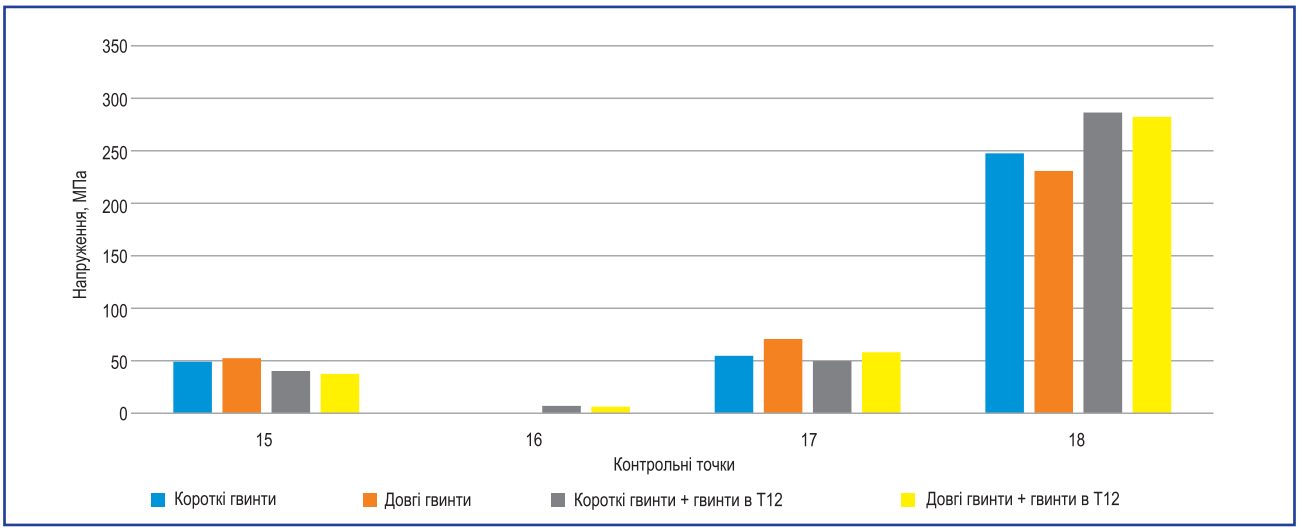

Рисунок 11. Величина напруження у контрольних точках на елементах металевих конструкцій моделей

Напружено-деформований стан моделей досліджували під впливом вертикального стискаючого розподіленого навантаження, яке прикладали до тіла Th9 хребця та фасеткових суглобів. Величина навантаження становила 350 Н, що відповідає вазі верхньої частини тіла. По дистальній поверхні диска L5 модель мала жорстке закріплення. Схема навантаження моделей наведена на рис. 4.

Для зручнішого аналізу змін напружено-деформованого стану моделей залежно від способу транспедикулярної фіксації величину напруження визначали у багатьох контрольних точках, розташованих у всіх ключових біомеханічно значущих ділянках (рис. 5).

Дослідження напружено-деформованого стану моделей виконували з використанням методу скінченних елементів. Критерієм оцінки напруженого стану моделей було напруження за Мізесом [18]. Моделювання виконували за допомогою системи автоматизованого проєктування SolidWorks (Dassault Systemes, Франція). Розрахунки напружено-деформованого стану моделей здійснювали за допомогою програмного комплексу CosmosM [19].

Результати та їх обговорення

На першому етапі дослідження було проаналізовано напружено-деформований стан моделі грудопоперекового відділу хребта із ВП тіла Th12 при стискаючому навантаженні. У цій моделі для транспедикулярної фіксації застосовували лише короткі гвинти без використання проміжних. На рис. 6 наведено розподіл напруження у моделі.

При стискаючих навантаженнях на модель із транспедикулярною фіксацією короткими гвинтами максимальні напруження виникають у поперековому відділі хребта нижче зони інструментації, а саме у тілі хребця L3, де вони сягають позначки 14,5 МПа, а також у тілах хребців L2 — 13,8 МПа та L4 — 13,7 МПа. У грудному відділі максимальне значення напруження 9,7 МПа зареєстрували у хребці Th12. Навколо фіксуючих гвинтів максимальний рівень напружень 9,7 МПа визначено у дугах хребця Th11, у дугах хребця L1 напруження трохи нижче — 9,3 МПа. Але на самих гвинтах спостерігається протилежна картина, напруження на гвинтах у хребці Th11 нижче, ніж на гвинтах у хребці L1, і визначається на рівні 39,1 і 54,8 МПа відповідно. Найбільш напруженими елементами металевої конструкціє є опорні балки, на яких напруження сягає позначки 247,7 МПа.

На рис. 7 наведено результати аналізу напружено-деформованого стану для наступної моделі з ВП Th12 при дії стискаючого навантаження. У цьому варіанті транспедикулярної фіксації використовують довгі гвинти без додаткової фіксації самого хребця Th12.

Використання довгих транспедикулярних гвинтів при стискальному навантаженні порівняно з моделлю, де застосовували короткі гвинти, знижує рівень напружень у хребцях зони інструментування: у Th11 — до 2,7 МПа, у Th12 — до 8,0 МПа та у L1 — до 10,0 МПа. Водночас у поперековому відділі нижче зони фіксації спостерігали дещо підвищений рівень напруження, максимальна величина якого (14,4 МПа) припадала на хребець L2. У тілах хребців Th9, Th10 та L3 змін рівня напружень не помічено. Навколо фіксуючих гвинтів визначали зниження величини напружень у дугах хребця Th11 до 9,0 МПа та підвищення їх до позначки 9,6 МПа у дугах хребця L1. На самих гвинтах рівень напружень підвищився до 52,4 МПа і 70,8 МПа на гвинтах у хребцях Th11 та L1 відповідно. Наслідком підвищення напружень на фіксуючих гвинтах є їх зниження на опорних балках до 230,9 МПа.

Досліджено вплив додаткової фіксації хребця Th12 проміжними гвинтами на розподіл напруження у моделі грудопоперекового відділу хребта з ВП тіла хребця Th12 під впливом навантаження на стискання. Розподіл напружень у моделі можна спостерігати на рис. 8.

Результати моделювання показали, що використання додаткової фіксації хребця Th12 у комбінації з короткими транспедикулярними гвинтами при навантаженнях на стискання знижує рівень напруження в усіх контрольних точках на кісткових елементах моделі порівняно з моделлю без фіксації хребця Th12. Винятком є тіла хребців Th9 та Th11, величини напружень у яких залишилися без змін. Також знижується рівень напружень на транспедикулярних гвинтах і в дугах хребців навколо них. Мінімальний рівень напружень визначається у дугах хребця Th12 — 2,1 МПа, що є наслідком мінімальних напружень 7,1 МПа на самих гвинтах. Зниження рівня напружень у кісткових елементах моделі виникає за рахунок перенесення частини навантажень на опорну балку, що підтверджується підвищенням напружень у ній до позначки 286,5 МПа.

Розглянути, як впливає наявність додаткової фіксації хребця Th12 на розподіл напружень у моделі із транспедикулярною фіксацією довгими гвинтами, можна на рис. 9.

Використання додаткової фіксації хребця Th12 у комбінації з довгими фіксувальними гвинтами при стискаючому навантаженні дозволяє знизити рівень напружень практично в усіх елементах моделі до рівня, нижчого за всі попередні варіанти транспедикулярної фіксації. Не змінюються тільки напруження навколо гвинтів у дугах хребця Th12. Все це також забезпечується за рахунок перерозподілу навантажень із хребта на опорні балки, напруження на яких зростають до 282,5 МПа.

Дані про величину напруження в усіх контрольних точках моделей за всіх варіантів транспедикулярної фіксації наведено у табл. 2.

Порівняння показників напруження під впливом навантаження на стискання на кісткових елементах моделей грудопоперекового відділу хребта з ВП тіла хребця Th12 за різних варіантів транспедикулярної фіксації (рис. 10) виявило, що позитивний вплив на розподіл напружень у моделях мала як довжина гвинтів, так і наявність додаткової фіксації хребця Th12.

Аналіз даних демонструє, що використання додаткової фіксації хребця Th12 у поєднанні з довгими бі-

кортикальними гвинтами забезпечує найнижчий рівень напружень у кісткових елементах моделі.

Діаграма, наведена на рис. 11, дає змогу порівняти величини напружень у контрольних точках на елементах металевих конструкцій моделей. Результати моделювання наочно демонструють, що використання довгих транспедикулярних гвинтів і додаткової фіксації хребця Th12 дозволяють перенести частину навантажень із фіксуючих гвинтів і, як слід із кісткових елементів моделі, на опорні балки транспедикулярної конструкції. Поєднання додаткової фіксації хребця Th12 із довгими бікортикальними гвинтами забезпечує найкращий варіант розподілу навантажень у моделі.

Як вже зазначалося раніше, серія публікацій, присвячених кінцево-елементному аналізу методів фіксації різних пошкоджень ГПП, частиною якої є ця робота, досить унікальна саме завдяки великій кількості зон, у яких реєструється напружено-деформований стан моделей. Це забезпечує більш детальну картину розподілу навантажень. Однак цей самий факт ускладнює зіставлення отриманих нами результатів із працями інших авторів, адже зазвичай аналіз обмежується лише кількома «точками інтересу» (наприклад, виключно гвинтами), що зумовлено конкретними завданнями дослідження. Водночас отримані нами дані мають чітке клінічне підтвердження.

Так, у ретроспективному аналізі R.M. Kanna et al. оцінили ефективність «короткої» транспедикулярної фіксації нестабільних переломів грудопоперекового відділу із залученням тіла ушкодженого хребця, аналізуючи дані 32 пацієнтів, яким виконували цю методику без додаткової передньої реконструкції, та спостерігаючи за їхнім станом упродовж щонайменше двох років [20]. Результати засвідчили відсутність поломок імплантів і стабільність корекції кіфозу, а також задовільне відновлення висоти хребця, низький рівень болю та інвалідизації. На підставі цього автори ставлять під сумнів необхідність обов'язкової передньої реконструкції та розширеної (двоетапної) фіксації, адже короткосегментна стабілізація з фіксацією компремованого хребця продемонструвала надійні результати й дала змогу уникнути прогресування деформації.

Схожі висновки роблять A. Ökten et al., які провели порівняльне дослідження двох способів короткої фіксації при ВП ділянки ГПП у пацієнтів без неврологічних порушень, оцінюючи ефективність застосування проміжних гвинтів [21]. Їхні результати підтверджують, що залучення ушкодженого хребця до короткої фіксації дає статистично вагому перевагу в корекції кіфозу,

Таблиця 2. Напруження під впливом навантаження на стискання у моделях грудопоперекового відділу хребта з ВП тіла хребця Th12 за різних варіантів короткої транспедикулярної фіксації

Контрольні точки			Напруження, МПа			
			Модель без проміжних гвинтів		Модель із проміжними гвинтами	
№	Зона		Короткі гвинти	Довгі гвинти	Короткі гвинти	Довгі гвинти
1	Кісткова тканина	Тіло хребця Th9	4,1	4,1	4,1	4,0
2		Тіло хребця Th10	3,0	3,0	2,9	3,0
3		Тіло хребця Th11	3,3	2,7	3,2	2,7
4		Тіло хребця Th12	9,7	8,0	8,5	8,1
5		Тіло хребця L1	10,3	10,0	10,0	8,4
6		Тіло хребця L2	13,8	14,4	13,7	14,0
7		Тіло хребця L3	14,5	14,5	13,5	12,8
8		Тіло хребця L4	13,7	13,9	12,5	12,3
9		Тіло хребця L5	10,2	10,3	10,2	10,2
10		Нижня замикальна пластинка хребця Th11	2,1	2,1	2,1	1,8
11		Верхня замикальна пластинка хребця L1	5,3	4,8	4,5	3,5
12		Вхід гвинтів у дугу хребця Th11	9,6	9,0	6,2	5,5
13		Вхід гвинтів у дугу хребця Th12	–	–	2,1	2,1
14		Вхід гвинтів у дугу хребця L1	9,3	9,6	8,1	7,6
15		Гвинти у тілі хребця Th11	49,1	52,4	40,2	37,6
16		Гвинти у тілі хребця Th12			7,1	6,2
17		Гвинти у тілі хребця L1	54,8	70,8	49,7	58,1
18		Опорні балки	247,7	230,9	286,5	282,5

покращенні сагітального індексу та відновленні висоти переднього відділу тіла хребця, тоді як різниця за показником компресії каналу залишається статистично недостовірною.

Водночас M. Dobran et al. порівняли ефективність короткої фіксації із залученням ушкодженого хребця і традиційної довгої фіксації у 60 пацієнтів із нестабільними пошкодженнями ГПП [22]. Автори не виявили статистично значущих відмінностей у ступені корекції кіфозу й відновленні висоти тіла хребця, а також у втраті корекції до моменту фінального контрольного огляду. Аналогічно не зафіксовано різниці у неврологічному результаті між двома групами. Дослідники дійшли висновку, що залучення ушкодженого хребця до короткої фіксації дає відновлення сагітального профілю, зіставне з довгою фіксацією, і не погіршує результати, одночасно дозволяючи зберегти більше рухових сегментів хребта.

Підсумовуючи наведені дані, можна відзначити, що коротка фіксація без проміжного гвинта під час лікування ВП ГПП пов'язана з високим ризиком неспроможності стабілізації, зумовленим значними напруженнями у системі. Тому коротку фіксацію із проміжним гвинтом у тілі пошкодженого хребця слід розглядати як перспективний варіант альтернативи довгої стабілізації, яка вважається найнадійнішою.

Висновки

Порівняльний аналіз варіантів короткої фіксації ВП зони ГПП при осьовому (компресійному) навантаженні з урахуванням наявності проміжних гвинтів і вибору моно- чи бікортикальних гвинтів свідчить, що найбільш сприятливих результатів вдається досягти у разі встановлення проміжних гвинтів у тіло ушкодженого хребця та використання бікортикальних (подовжених) гвинтів у суміжних рівнях. Така конфігурація дає змогу знизити пікові напруження у зоні перелому й у місцях входу гвинтів, що зменшує ймовірність прогресування деформації та розхитування імплантів.

Конфлікт інтересів. Автори заявляють про відсутність конфлікту інтересів та власної фінансової зацікавленості при підготовці даної статті.

Внесок авторів. Нехлопочин О.С. — концепція та дизайн роботи, збір та аналіз даних, написання статті, остаточне затвердження статті; Вербов В.В., Чешук Є.В. — збір та аналіз даних, критичний огляд; Карпінський М.Ю. — відповідальність за статистичний аналіз, написання статті; Яресько О.В. — збір та аналіз даних, відповідальність за статистичний аналіз; Корольков І.О. — збір та аналіз даних.

Список літератури

1. Rosenthal BD, Boody BS, Jenkins TJ, Hsu WK, Patel AA, Savage JW. Thoracolumbar Burst Fractures. Clin Spine Surg. 2018;31(4):143-151. doi: 10.1097/bsd.0000000000000634, PMID: 29578877.

2. Ivancic PC. Biomechanics of Thoracolumbar Burst and Chance-Type Fractures during Fall from Height. Global Spine J. 2014;4(3):161-168. doi: 10.1055/s-0034-1381729, PMID: 25083357.

3. Camino-Willhuber G, Bigdon S, Dandurand C, Dvorak MF, Öner CF, Schnake K, et al. Expert Opinion, Real-World Classification, and Decision-Making in Thoracolumbar Burst Fractures Without Neurologic Deficits? Global Spine J. 2024;14(1_suppl):49-55. doi: 10.1177/21925682231194456, PMID: 38324602.

4. Bensch FV, Koivikko MP, Kiuru MJ, Koskinen SK. The incidence and distribution of burst fractures. Emergency Radiology. 2006;12(3):124-129. doi: 10.1007/s0010140-005-0457-5.

5. Schouten R, Lewkonia P, Noonan VK, Dvorak MF, Fisher CG. Expectations of recovery and functional outcomes following thoracolumbar trauma: an evidence-based medicine process to determine what surgeons should be telling their patients. J Neurosurg Spine. 2015;22(1):101-111. doi: 10.3171/2014.9.Spine13849, PMID: 25396259.

6. Aly TA. Short Segment versus Long Segment Pedicle Screws Fixation in Management of Thoracolumbar Burst Fractures: Meta-Analysis. Asian Spine J. 2017;11(1):150-160. doi: 10.4184/asj.2017.11.1.150.

7. Mulcahy MJ, Dower A, Tait M. Orthosis versus no orthosis for the treatment of thoracolumbar burst fractures: A systematic review. J Clin Neurosci. 2021;85:49-56. doi: 10.1016/j.jocn.2020.11.044, PMID: 33581789.

8. Tanasansomboon T, Kittipibul T, Limthongkul W, Yingsakmongkol W, Kotheeranurak V, Singhatanadgige W. Thoracolumbar Burst Fracture without Neurological Deficit: Review of Controversies and Current Evidence of Treatment. World Neurosurg. 2022;162:29-35. doi: 10.1016/j.wneu.2022.03.061, PMID: 35318156.

9. Aras EL, Bunger C, Hansen ES, Sogaard R. Cost-Effectiveness of Surgical Versus Conservative Treatment for Thoracolumbar Burst Fractures. Spine (Phila Pa 1976). 2016;41(4):337-343. doi: 10.1097/BRS.0000000000001219, PMID: 26571155.

10. Dick W. The "fixateur interne" as a versatile implant for spine surgery. Spine (Phila Pa 1976). 1987;12(9):882-900. doi: 10.1097/00007632-198711000-00009, PMID: 3441835.

11. Nekhlopochyn OS, Verbov VV, Cheshuk IV, Karpinsky MY, Yaresko OV. Analysis of load distribution after transpedicular stabilization of burst fractures in the thoracolumbar junction. Trauma. 2024;25(1-2):35-44. doi: 10.22141/1608-1706.1-2.25.2024.972.

12. Nekhlopochyn OS, Verbov VV, Cheshuk IV, Vorodi MV, Karpinsky MY, Yaresko OV. Impact of transpedicular fixation on thoracolumbar junction burst fracture stability: a biomechanical perspective. Ukrainian Neurosurgical Journal. 2024;30(3):30-37. doi: 10.25305/unj.303393.

13. Cowin SC. Bone Mechanics Handbook. 2nd ed. Boca Raton: CRC Press; 2001. 980 p.

14. Boccaccio A, Pappalettere C. Mechanobiology of Fracture Healing: Basic Principles and Applications in Orthodontics and Orthopaedics. In: Klika V, editor. Theoretical Biomechanics. Croatia: InTech; 2011. c. 21-48.

15. Nekhlopochin A, Nekhlopochin S, Karpinsky M, Shvets A, Karpinskaya E, Yaresko A. Mathematical Analysis and Optimization of Design Characteristics of Stabilizing Vertebral Body Replacing Systems for Subaxial Cervical Fu-

sion Using the Finite Element Method. Hirurgiâ pozvonočnika. 2017;14(1):37-45. doi: 10.14531/ss2017.1.37-45.

16. Radchenko VA, Kutsenko VA, Popov AI, Karpinskyi MY, Karpinska OD. Modeling the variants of transpedicular fixation of the thoracic spine in the rejection of one-three vertebrae. Trauma. 2022;18(5):95-102. doi: 10.22141/1608-1706.5.18.2017.114125.

17. Niinomi M. Mechanical biocompatibilities of titanium alloys for biomedical applications. J Mech Behav Biomed Mater. 2008;1(1):30-42. doi: 10.1016/j.jmbbm.2007.07.001, PMID: 19627769.

18. Зенкевич О.К. Метод конечных элементов в технике. Москва: Мир; 1975. 271 с.

19. Алямовский А. COSMOSWorks. Основы расчета конструкций в среде SolidWorks: ЛитРес; 2022.

20. Kanna RM, Shetty AP, Rajasekaran S. Posterior fixation including the fractured vertebra for severe unstable thoracolumbar fractures. Spine J. 2015;15(2):256-264. doi: 10.1016/j.spinee.2014.09.004, PMID: 25245505.

21. Ökten A, Gezercan Y, Özsoy KM, Ateş T, Menekşe G, Aslan A, et al. Results of treatment of unstable thoracolumbar burst fractures using pedicle instrumentation with and without fracture-level screws. Acta Neurochir (Wien). 2015;157(5):831-836. doi: 10.1007/s00701-015-2383-y, PMID: 25757843.

22. Dobran M, Nasi D, Brunozzi D, di Somma L, Gladi M, Iacoangeli M, et al. Treatment of unstable thoracolumbar junction fractures: short-segment pedicle fixation with inclusion of the fracture level versus long-segment instrumentation. Acta Neurochir (Wien). 2016;158(10):1883-1889. doi: 10.1007/s00701-016-2907-0, PMID: 27541493.

Отримано/Received 06.01.2025
Рецензовано/Revised 17.01.2025
Прийнято до друку/Accepted 26.01.2025

Information about authors

Oleksii S. Nekhlopochyn, PhD in Medicine, Neurosurgeon, Senior Research Fellow, Department of Spinal Pathology, Romodanov Neurosurgery Institute of NAMSU, Kyiv, Ukraine; e-mail: AlexeyNS@gmail.com; phone: +380 (95) 033-04-48; https://orcid.org/0000-0002-1180-6881

Vadym V. Verbov, PhD in Medicine, Neurosurgeon, Department of Restorative Neurosurgery, Romodanov Neurosurgery Institute of NAMSU, Kyiv, Ukraine; e-mail: v.verbov@gmail.com; https://orcid.org/0000-0002-3074-9915

Ievgen V. Cheshuk, Neurosurgeon, Department of Restorative Neurosurgery, Romodanov Neurosurgery Institute of NAMSU, Kyiv, Ukraine; e-mail: evcheshuk@gmail.com; https://orcid.org/0000-0002-8063-2141

Mykhailo Yu. Karpinsky, Senior Research Fellow, Biomechanics Laboratory, Sytenko Institute of Spine and Joint Pathology of NAMSU, Kharkiv, Ukraine; e-mail: korab.karpinsky9@gmail.com; phone: +380 (67) 571-48-63; https://orcid.org/0000-0002-3004-2610

Olexander V. Yaresko, Junior Research Fellow, Biomechanics Laboratory, Sytenko Institute of Spine and Joint Pathology of NAMSU, Kharkiv, Ukraine; e-mail: avyresko@gmail.com; phone: +380 (57) 725-14-74; https://orcid.org/0000-0002-2037-5964

Ivan O. Korolkov, Student master's degree, Department of Digital Design Automation, Kharkiv National University of Radio Electronics, Kharkiv, Ukraine; e-mail: ctepler48@gmail.com; phone: +380 (66) 717-50-85; https://orcid.org/0009-0002-6171-0391

Conflicts of interests. Authors declare the absence of any conflicts of interests and own financial interest that might be construed to influence the results or interpretation of the manuscript.

Authors' contribution. O.S. Nekhlopochyn — work concept and design, data collection and analysis, writing the article, final approval of the article; V.V. Verbov, Ie.V. Cheshuk — data collection and analysis, critical review; M.Yu. Karpinsky — responsibility for statistical analysis, writing the article; O.V. Yaresko — data collection and analysis, responsibility for statistical analysis; I.O. Korolkov — data collection and analysis.

O.S. Nekhlopochyn[1], V.V. Verbov[1], Ie.V. Cheshuk[1], M.Yu. Karpinsky[2], O.V. Yaresko[2], I.O. Korolkov[3]
[1]Romodanov Neurosurgery Institute of the NAMSU, Kyiv, Ukraine
[2]Sytenko Institute of Spine and Joint Pathology of the NAMSU, Kharkiv, Ukraine
[3]Kharkiv National University of Radio Electronics, Kharkiv, Ukraine

Finite element modeling and optimization of biomechanical parameters of short stabilization of burst fractures of the thoracolumbar junction under compression loading

Abstract. ***Background.*** Burst fractures account for up to 15–20 % of thoracolumbar injuries, with 40–50 % of them localized at the level of the thoracolumbar junction. There is a need to develop optimal treatment strategy for victims with burst fractures of the thoracolumbar junction. One of the compromise solutions is the insertion of intermediate screws directly in the affected vertebra. The question of the biomechanical feasibility of using such screws in the structure of short fixation, as well as the selection of the length of the main screws of the system remains open. Objective: to study the stress-strain state of the model of the thoracolumbar spine with a burst fracture of the Th12 vertebra with short variants of transpedicular fixation and the feasibility of using intermediate screws. ***Materials and methods.*** A mathematical finite element model of the human thoracolumbar spine with a burst fracture of the Th12 vertebra was developed. Four variants of transpedicular fixation of two adjacent vertebrae to the damaged one were simulated. In two models, short and long fixing screws were used without additional short intermediate screws into the Th12 body. In the other two models, two short screws were additionally installed into the Th12 vertebra. The stress-strain state of the models was investigated under a vertical compressive distributed load of 350 N. ***Results.*** With short fixation, the installation of intermediate screws into the fractured Th12 vertebra additionally stabilizes its body, which is especially noticeable in models with monocortical screws at the Th11 and L1 levels. If without intermediate screws the stresses in the Th12 body could reach 9.7 MPa, then with additional screws, they usually decrease to 8.5–9.0 MPa. The transition to bicortical screws in combination with intermediate screws can further reduce the load in the damaged vertebra — up to 8.1 MPa, but causes an increase in the loads on the screws themselves and their entry points. At the same time, approximately 220–230 MPa instead of 240–250 is usually fixed in the support beams, which is still lower than in the variant without intermediate screws, but not enough for uniform load distribution. ***Conclusions.*** A comparative analysis of options for short fixation of burst fractures of the thoracolumbar junction under axial compression load, taking into account the presence of intermediate screws and the choice of mono- or bicortical screws, shows that the most favorable outcomes can be achieved when intermediate screws are installed in the body of the damaged vertebra and bicortical screws are used in adjacent levels. This configuration allows you to reduce peak stresses in the fracture zone and at the screw entry points, which reduces the likelihood of deformity progression and loosening of implants.

Keywords: spine; thoracolumbar junction; transpedicular fixation

УДК 616.718.51-001.5-089
DOI: https://doi.org/10.22141/1608-1706.1.26.2025.999

Кваша В.П., Гліба Г.Г.
Національний медичний університет імені О.О. Богомольця, м. Київ, Україна

Сучасні принципи хірургічного лікування переломів проксимального епіметафіза великогомілкової кістки

Резюме. ***Актуальність.*** *Переломи проксимального епіметафіза великогомілкової кістки становлять від 8,9 до 11 % випадків серед усіх переломів кісток гомілки і до 87 % — серед переломів у ділянці колінного суглоба. У даній групі переломи латерального виростка зустрічаються в 52–80 % випадків, медіального — в 7 %, а багатоуламкові переломи — у 41 %. Основним механізмом травми є варусне або вальгусне навантаження з осьовим перенавантаженням або без нього.* ***Мета:*** *провести аналіз сучасних способів оперативного лікування переломів проксимального епіметафіза великогомілкової кістки, визначити проблемні питання й перспективні шляхи їх вирішення.* ***Матеріали та методи.*** *Проведено аналіз літературних джерел з використанням бази даних Pubmed, UpToDate, Scopus, Web of Science, MEDLINE, The Cochrane Library, Embase, Global Health, пошук здійснювався за словами: «переломи проксимального епіметафіза великогомілкової кістки», «оперативне лікування».* ***Результати.*** *Загальноприйнятою класифікацією переломів проксимального епіметафіза великогомілкової кістки є класифікація AO/ASIF. Однак на практиці при визначенні типу перелому більш вживаною є класифікація J. Schatzker, R. McBroom, D. Bruce. Враховуючи сучасну концепцію трьох колон, J. Schatzker та співавт. доопрацювали свою класифікацію. Сучасні принципи лікування відображені в концепціях ORIF і MIPPO. Для стабілізації відламків використовуються гвинти, різноманітні пластини, відмінні за своїми конструктивними характеристиками, інтрамедулярні цвяхи й апарати зовнішньої фіксації.* ***Висновки.*** *Незважаючи на розробку ґрунтовних систематизованих підходів до лікування переломів проксимального епіметафіза великогомілкової кістки, які відображені в концепціях ORIF і MIPPO, залишаються невирішеними низка важливих питань. Дискусійними питаннями є: показання до оперативного й консервативного лікування; передопераційне планування; застосування типів фіксації та конструкцій, які забезпечать малоінвазивність і стабільність, що зумовлює необхідність подальших досліджень.*

Ключові слова: *огляд; переломи проксимального епіметафіза великогомілкової кістки; класифікація; оперативне лікування*

Вступ

Проблема лікування внутрішньосуглобових переломів, незважаючи на певні позитивні тенденції, до сьогодні зберігає свою актуальність стосовно анатомо-функціональних результатів.

Переломи проксимального епіметафіза великогомілкової кістки (ПЕМВГК) становлять від 8,9 до 11 % випадків серед переломів кісток гомілки і до 87 % — серед переломів у ділянці колінного суглоба. У даній групі переломи латерального виростка зустрічаються в 52–80 % випадків, медіального — у 7 %, а багатоуламкові переломи — у 41 %. Основним механізмом травми є варусне або вальгусне навантаження з осьовим перенавантаженням або без нього [1].

Частка даних переломів різко зростає з віком пацієнтів. Так, у молодих людей ПЕМВГК становлять близько 1 % від усіх переломів, переважають пацієнти чоловічої статі, а в людей похилого віку — 8 %, переважають жінки. Середній вік пацієнтів становить 52,6 року. Розподіл даних переломів серед пацієнтів має бімодальний характер: чоловіки віком до 50 років частіше отримують цю травму через високоенергетичні впливи

© «Травма» / «Trauma» («Travma»), 2025
© Видавець Заславський О.Ю. / Publisher Zaslavsky O.Yu., 2025

Для кореспонденції: Кваша Володимир Петрович, доктор медичних наук, професор, кафедра травматології та ортопедії, Національний медичний університет імені О.О. Богомольця, бульв. Тараса Шевченка, 13, м. Київ, 01601, Україна; e-mail: vlkvash@ukr.net, vlkvasha@ukr.net; тел.: +380 (50) 381-65-57
For correspondence: Volodymyr P. Kvasha, MD, DSc, PhD, Professor, Department of Traumatology and Orthopedics, Bogomolets National Medical University, Taras Shevchenko boulevard, 13, Kyiv, 01601, Ukraine; e-mail: vlkvash@ukr.net, vlkvasha@ukr.net; phone: +380 (50) 381-65-57
Full list of authors information is available at the end of the article.

(падіння з висоти та приземлення на ноги, зіткнення автомобіля), у той час як серед пацієнтів похилого віку превалюють жінки, які отримують дані пошкодження в результаті помірних впливів у побуті (падіння). У людей похилого віку остеопороз є домінуючим фактором ризику при низькоенергетичних впливах [2].

Переломи ПЕМВГК супроводжуються ушкодженнями м'якотканинних структур колінного суглоба — до 56 % випадків. Так, пошкодження менісків діагностується в 50–94 % пацієнтів, колатеральних зв'язок — у 20–83 %, передньої схрещеної зв'язки — у 20–69 %, сухожилків м'язів стегна — до 47 %, розриви капсули суглоба — до 75 %, пошкодження малогомілкового нерва — у 3 % випадків [3, 4].

Серед переломів ПЕМВГК суттєве місце посідають досить складні внутрішньосуглобові пошкодження міжвиросткового підвищення, які становлять до 1,2 % від усіх переломів, до 4,5 % — від усіх переломів кісток гомілки і до 10 % — від усіх внутрішньосуглобових переломів. У віці до 20 років ці переломи зустрічаються переважно в чоловіків, у середній віковій групі — однаково часто в чоловіків і жінок, а в старшій — превалюють серед жінок [3].

Частка незадовільних результатів лікування переломів даної локалізації становить від 24,2 до 50 % [5].

Отже, незважаючи на досягнення в лікуванні переломів ПЕМВГК шляхом використання сучасних консервативних і оперативних методів, віддалені результати не задовольняють пацієнтів і ортопедів-травматологів, що потребує подальшого вивчення і ставить питання про лікування даних пошкоджень у ряд важливих медичних і соціальних проблем, які потребують невідкладного вирішення.

Мета: провести аналіз сучасних способів оперативного лікування переломів проксимального епіметафіза великогомілкової кістки, визначити проблемні питання й перспективні шляхи їх вирішення.

Матеріал та методи

Проведено аналіз літературних джерел з використанням бази даних Pubmed, UpToDate, Scopus, Web of Science, MEDLINE, The Cochrane Library, Embase, Global Health, пошук здійснювався за словами: «переломи проксимального епіметафіза великогомілкової кістки», «оперативне лікування».

Результати

Загальноприйнятою класифікацією переломів ПЕМВГК є класифікація AO/ASIF [6]. Однак на практиці при визначенні типу перелому більш уживаною є класифікація J. Schatzker, R. McBroom, D. Bruce (1979) [7].

Враховуючи сучасну концепцію трьох колон, J. Schatzker та співавт. доопрацювали свою класифікацію [8, 9]. Порівняльний аналіз класифікацій J. Schatzker від 1974 і 2018 р. подано на рис. 1.

При переломах ПЕМВГК пошкодження м'яких тканин зустрічаються в 73–99 % випадків. Загальна частка ушкоджень статичних стабілізаторів, за оцінками досліджень магнітно-резонансної томографії (МРТ), становить від 40 до 77 %. Повні розриви передньої схрещеної зв'язки відбуваються в 11–44 %, задньої колатеральної зв'язки — 8–40 %, латеральної колатеральної зв'язки — 29 %, медіальної колатеральної зв'язки — 32 %, а травми заднього бокового кута — 45–68 % [3].

Згідно з даними літератури, частка пошкодження менісків, пов'язаного з переломами плато великогомілкової кістки, становить від 49 до 91 %. Пошкодження латерального та медіального менісків було виявлено в 91 і 44 % випадків відповідно [10, 11].

Діагностика переломів ПЕМВГК, а тим більше пошкодження м'яких тканин на основі результатів фізикального обстеження є важкою, тому що біль, набряк і нестабільність притаманні низці інших пошкоджень даної ділянки.

У більшості випадків переломи ПЕМВГК можна визначити шляхом застосування класичного рентгенологічного обстеження, яке проводиться в стандартній передньозадній бічній проєкції. У 7,5 % випадків переломи ПЕМВГК залишаються нерозпізнаними [12, 13].

Спіральна комп'ютерна томографія (КТ) дозволяє адекватно компенсувати обмеження двовимірного дослідження. Переваги способу: широкий діапазон і висока роздільна здатність у практичному застосуванні дозволяють проводити дослідження в гіпсових пов'язках без спеціальних укладок, одержати зображення горизонтальних і вертикальних зрізів суглобової поверхні виростків на заданих рівнях з різною товщиною зрізу (до 3 мм), визначити наявність і локалізацію дефекту суглобової поверхні, глибину компресії, розташування відламків. КТ дозволяє точно визначити колапс кісткової тканини за допомогою технології реконструкції. Однак помилкові діагнози під час КТ також можливі, вони пов'язані з ефектами рівня сканування та об'єму [14].

МРТ забезпечує різноспрямоване сканування з використанням багатьох послідовностей при обстеженні пацієнтів з переломами ПЕМВГК. Спосіб дозволяє діагностувати пошкодження суглобового хряща, суглобових зв'язок і менісків, зміни кісткової тканини й окістя. Заснована на принципі хімічної візуалізації, МРТ більш чутлива до змін у молекулах води, а її роздільна здатність щодо м'яких тканин і ефективність відображення кращі, ніж у КТ [15].

Для лікування переломів ПЕМВГК використовують консервативний і оперативний методи.

Нехірургічне лікування є варіантом для певних переломів і конкретних клінічних обставин. Показання до консервативного лікування включають: переломи без зміщення або з мінімальним зміщенням, варусну/вальгусну нестабільність менше за 5°, тяжкі супутні захворювання, які не дозволяють застосувати оперативний метод, а також воно застосовується в пацієнтів, які не пересуваються, осіб похилого віку з низьким функціональним статусом, у яких допустимі деформації. Ключем до проведення консервативного лікування є здатність передбачити ризик деформації, неправильного розташування й нестабільності після лікування [16].

Суттєві недоліки консервативного методу пов'язані з необхідністю використання зовнішньої іммобілізації, яка викликає обмеження рухів у суглобі, погіршення трофіки кінцівки, утворення спайок між сухожилками і їх піхвами, стоншення і деградацію гіалінового хряща, зморщування й переродження суглобової капсули з розвитком тяжких контрактур колінного суглоба. Встановлена закономірність: іммобілізація колінного суглоба на три тижні викликає дефіцит амплітуди в 2 %, а для відновлення потребує 6 тижнів, іммобілізація протягом дванадцяти тижнів — до 9 % з терміном відновлення до 20 тижнів, а триваліші терміни іммобілізації призводять до втрати 30–50 % маси кістки [17, 18].

Показання до оперативного лікування переломів ПЕМВГК змінювались з упровадженням і розробкою новітніх способів діагностики й технічного забезпечення.

Відкрита репозиція та внутрішня фіксація (ORIF) [19–21] показані при зміщенні суглобової поверхні > 4 мм; розширенні виростків > 5 мм; варусній/вальгусній нестабільності > 10º; переломах медіального плато; двовиросткових переломах.

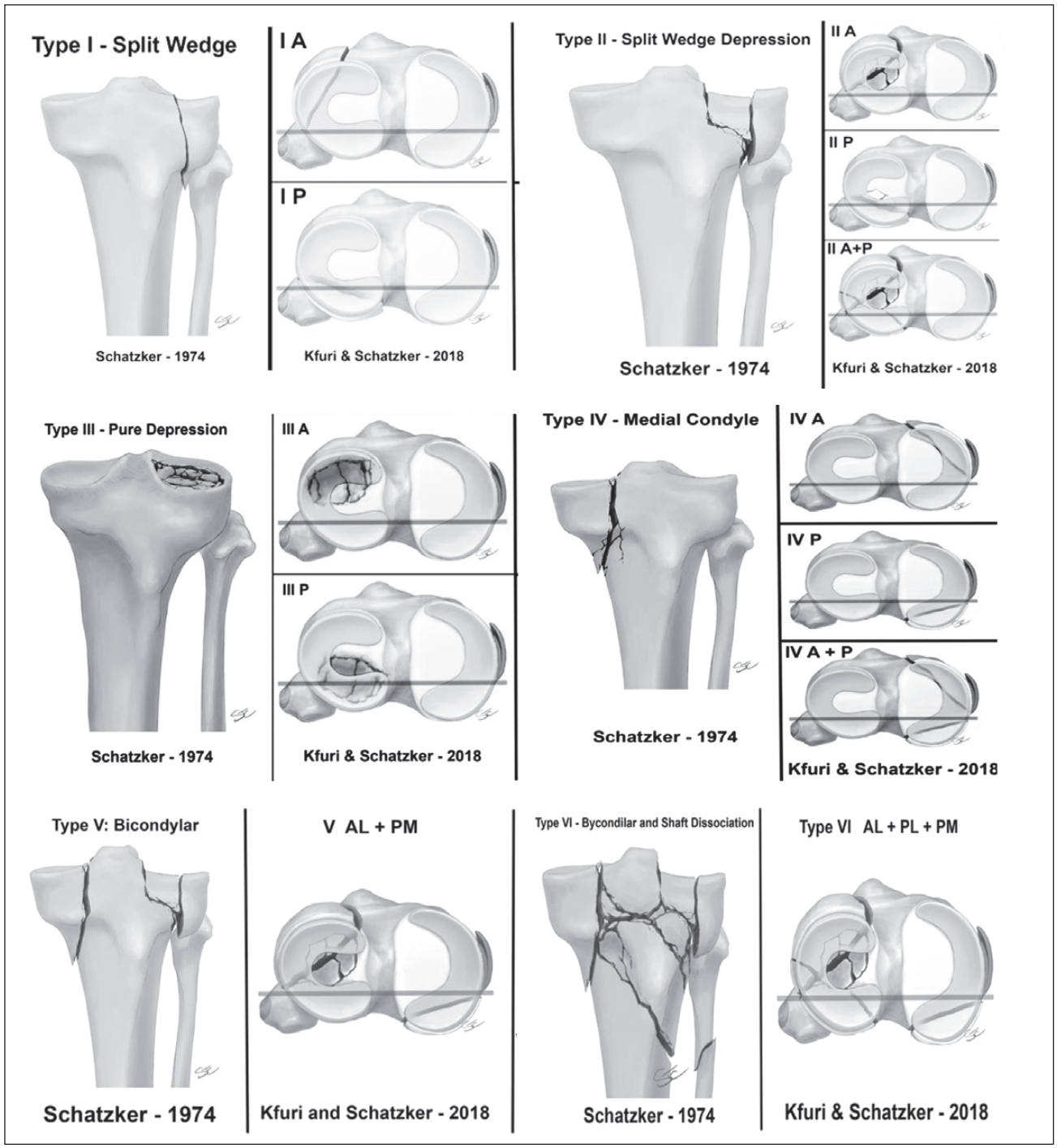

Рисунок 1. Порівняльний аналіз класифікацій J. Schatzker від 1974 і 2018 року

Оптимальними термінами для виконання оперативного втручання є перші 3 доби після травми. Протипоказаннями до оперативного лікування можуть бути: тяжкий загальний стан хворого та інфікування в ділянці колінного суглоба, що потребує відповідної підготовки [22].

Внутрішня фіксація може виконуватись за допомогою різноманітних конструкцій, як окремих гвинтів, так і пластин, з метою досягнення абсолютної стабільності для підтримки суглобової поверхні. Вибір фіксуючої конструкції залежить від типу перелому, характеру зміщення відламків, стану суглобової поверхні й кісткової тканини [23].

При оперативному лікуванні переломів ПЕМВГК найбільше застосовуються пластини, які відрізняються за конструктивною концепцією та формою, що зумовлена локалізацією їх розташування на даній ділянці великогомілкової кістки: Т- і Г- подібні DCP (динамічні компресійні пластини), LCP (блокуючі компресійні пластини) і LC-DCP (динамічні компресійні пластини з обмеженим контактом) [23, 24].

Подальші накопичення знань привели до розробки й упровадження в практику остеосинтезу концепції малоінвазивної хірургії (Minimally invasive surgery), яка останніми роками одержала значне поширення в травматології та ортопедії загалом. До таких методик належить і малоінвазивний остеосинтез пластинами (Minimally Invasive Percutaneous Plate Osteosynthesis (MIPPO)). MIPPO характеризується обмеженим доступом без артротомії, проведенням репозиції за допомогою дистракторів під контролем електронно-оптичного перетворювача й використанням спеціальних інструментів (репозиційні щипці, елеватори тощо). Для фіксації відламків застосовуються спеціально розроблені для цієї локалізації конструкції пластин з кутовою стабільністю та гвинтів [25, 26].

Серед недоліків занурювальних конструкцій слід відзначити: недостатню жорсткість фіксації при переломах СII–III, що потребує застосування зовнішньої іммобілізації; неможливість корекції відламків у післяопераційному періоді за наявності діастазу між фрагментами; високий ризик некрозу м'яких тканин і гнійно-запальних ускладнень; порушення періостального і внутрішньокісткового кровообігу в результаті відкритої репозиції і механічної дії, що супроводжується пошкодженням кісткових і м'якотканинних структур; неможливість використання при пошкодженнях м'яких тканин, у тому числі при відкритих переломах [27, 28].

Стабілізація відламків при переломах ПЕМВГК за допомогою інтрамедулярних цвяхів, на думку M.S. Kulkarni та співавт., є життєздатним варіантом для проксимальних переломів верхньої третини великогомілкової кістки завдяки перевагам позиціонування, ідеального входу і розміщення цвяха. Крім того, додаткова перевага цієї методики — відсутність болю в передній частині колінного суглоба. Автори рекомендують супрапателярний цвях при переломах ПЕМВГК при ретельному виконанні з використанням поточних хірургічних принципів і технік і належним вибором імплантату, що приводить до відмінних клінічних і рентгенологічних результатів з мінімальними ускладненнями порівняно з іншими методами лікування [29, 30].

При лікуванні переломів ПЕМВГК застосовуються апарати зовнішньої фіксації ± обмежена відкрита/черезшкірна репозиція суглобової ділянки. Показаннями до їх застосування є: тяжкі відкриті переломи з вираженим забрудненням; виражені післятравматичні ішемічні порушення; багатоосколкові переломи, при яких внутрішня фіксація неможлива [31].

За кілька останніх десятиліть принципи лікування певних типів внутрішньосуглобових переломів ПЕМВГК принципово змінилися у зв'язку з використанням артроскопічної техніки. Сучасна концепція застосування даного способу полягає в тому, що фіксацію відламків можна застосовувати для різних переломів ПЕМВГК, однак мінімально інвазивний підхід найкраще зарекомендував себе в пацієнтів з I–III типом пошкодження за Шатцкером, коли збережений кортикальний шар. Навіть вдавлені ділянки з високим ступенем подрібнення можна відновити за допомогою відповідної методики із задовільними результатами. Навіть у випадку депресії суглобову поверхню можна відновити з використанням передопераційної КТ та інтраопераційної артроскопічної техніки. Додатковою перевагою є лікування супутніх ушкоджень внутрішньосуглобових структур [32, 33].

Обговорення

З метою оптимізації інструментального обстеження ведеться предметне обговорення застосування КТ і МРТ при переломах ПЕМВГК.

L.I. Changrong і співавт. провели порівняльний аналіз діагностичної інформативності рентгенологічного, КТ- і МРТ-дослідження і дійшли висновку, що рентгенологічне дослідження є простим в експлуатації, однак тут мають місце помилки при діагностиці перелому, особливо у випадках, що супроводжуються компресією кісткової тканини. КТ і МРТ мають більшу діагностичну вагу порівняно з класичним рентгенологічним дослідженням. Однак при клінічному застосуванні КТ також можливі помилки [34].

Не було суттєвої різниці між КТ і МРТ щодо відламків і зміщення, а також щодо частоти виявлення перелому та збігу діагнозів при переломах типу B3, C2 і C3, що вказувало на те, що методики КТ і МРТ мали надійний діагностичний ефект у клінічній діагностиці пацієнтів з переломами ПЕМВГК. Перевагами МРТ є можливість діагностувати пошкодження менісків, зв'язок, капсули суглоба [35].

Існує багато суперечок щодо того, який ступінь зміщення відламків при переломах ПЕМВГК можна прийняти за показання до консервативного або оперативного лікування. Запропоноване зміщення в 2 мм є довільним і базується на даних рентгенограм, а не на КТ, і не підтверджується клінічними доказами останніх досліджень — наприклад, залишкові міжфрагментарні проміжки після оперативного лікування [36].

Існує точка зору, що прийнятний діапазон внутрішньосуглобового зміщення повинен бути між 2 і 10 мм. Однак здебільшого ці висновки базуються на вимірюванні зміщення на звичайних рентгенограмах, тоді як сьогодні при прийнятті клінічних рішень все більше спираються на результати КТ-досліджень [18, 37].

Дослідження Vaartjes Thijs та співавторів показало, що зміщення відламків до 4 мм, виміряні на КТ-зображеннях, можуть призвести до кращого функціонального результату в пацієнтів, які розглядають безопераційне лікування переломів ПЕМВГК. Автори не виявили відмінностей у функціональних результатах між підгрупами зі збільшенням проміжків і кроків до 4 мм, що означає, що довільне обмеження проміжків у 2 мм або межу кроків потрібно переглянути [38].

Сучасна дискусія щодо застосування гвинтів для стабілізації відламків стосується не показань, а їх використання залежно від кількості й особливостей конструктивних характеристик і, відповідно, функціональної спроможності [39, 40].

Тривають дослідження, метою яких є вибір оптимальної конструкції. Так, Salvadori Ferre та співавт. у своєму дослідженні подали порівняльний структурний аналіз кінцевих елементів між двома різними методами фіксації високоенергетичних переломів плато великогомілкової кістки: динамічна компресійна пластина з обмеженим контактом і блокуюча компресійна пластина.

Метод фіксації за допомогою LCP показав менший зсув між уламками перелому типу V за Шатцкером порівняно з методом LC-DCP. Було зроблено об'єктивний висновок, що LCP є найбільш оптимальною конструкцією при даному типі перелому [41].

Предметна дискусія стосується питання способів фіксації при бікондилярних переломах ПЕМВГК, а саме доцільності використання двох пластин з латеральної та медіальної сторони відповідно. Саме типи V/VI за Шатцкером завжди є великим викликом для ортопедів, усе ще обговорюються багато різних методів щодо ідеального способу лікування.

Ще в 90-ті роки минулого століття G.M. Georgiadis аргументовано сформулював позицію щодо фіксації даного типу переломів, яка полягає в тому, що подвійна фіксація пластинами є золотим стандартом [42].

Однак загальна частка післяопераційних ускладнень, за даними різних авторів, становить близько 11,4 %. Аналіз післяопераційних ускладнень вказує, що пацієнти, яким застосовували один хірургічний доступ, мали нижчий рівень ускладнень (2,25 %) порівняно з хворими, яким застосовували два доступи (33,3 %). Існує статистичний зв'язок між подвійними доступами і кількістю післяопераційних ускладнень (P = 0,018). Використання двох пластин також було пов'язане з післяопераційними ускладненнями (P = 0,09). Не було зв'язку між типом використаної пластини (блокуючі компресійні пластини або динамічні компресійні пластини (прямі, L- або T-подібні)) і післяопераційними ускладненнями. Поряд із цим автори констатують, що тяжкість перелому плато великогомілкової кістки зумовлює гірші результати хірургічного втручання і вищу частку післяопераційних ускладнень. Подвійні хірургічні доступи або остеосинтез подвійною пластиною можуть бути лише факторами ризику, і якщо можливо отримати достатню стабілізацію відламків, то один хірургічний доступ і остеосинтез однією пластиною є більш безпечним варіантом [28, 29, 43].

Висновок

Незважаючи на розробку ґрунтовних систематизованих підходів до лікування переломів проксимального епіметафіза великогомілкової кістки, які відображені в концепціях ORIF і MIPPO, ціла низка важливих питань залишаються невирішеними. Дискусійними питаннями є: показання до оперативного й консервативного лікування; передопераційне планування; застосування типів фіксації та конструкцій, які забезпечать малоінвазивність і стабільність, що зумовлює необхідність подальших досліджень.

Конфлікт інтересів. Автори заявляють про відсутність конфлікту інтересів і власної фінансової зацікавленості при підготовці даної статті.

Інформація про фінансування. Автори заявляють про відсутність сторонньої фінансової підтримки даного дослідження.

Внесок авторів. Кваша В.П. — аналіз отриманих даних; Гліба Г.Г. — написання тексту.

Список літератури

1. Bormann M, Neidlein C, Gassner C et al. Changing patterns in the epidemiology of tibial plateau fractures: a 10-year review at a level-I trauma center. Eur J Trauma Emerg Surg. 2023;49(1):401-409. doi: 10.1007/s00068-022-02076-w.

2. Donovan RL, Smith JRA, Yeomans D et al. Epidemiology and outcomes of tibial plateau fractures in adults aged 60 and over treated in the United Kingdom. Injury. 2022;53(6):2219-2225. doi: 10.1016/j.injury.2022.03.048.

3. Lv H, Zhang Q, Chen W et al. Epidemiological Study of Tibial Plateau Fractures Combined with Intercondylar Eminence Fractures. Orthopaedic Surgery. 2020;12(2):561-569. https://doi.org/10.1111/os.12658.

4. Porrino J, Richardson ML, Hovis K et al. Association of Tibial Plateau Fracture Morphology With Ligament Disruption in the Context of Multiligament Knee Injury. Curr Probl Diagn Radiol. 2018;47(6):410-416. doi: 10.1067/j.cpradiol.2017.09.001.

5. Le Baron M, Cermolacce M, Flecher X et al. Tibial plateau fracture management: ARIF versus ORIF — clinical and radiological comparison. Orthop Traumatol Surg Res. 2019;105(1):101-106. doi: 10.1016/j.otsr.2018.10.015.

6. Gicquel T, Najihi N, Vendeuvre T et al. Tibial plateau fractures: Reproducibility of three classifications (Schatzker, AO, Duparc) and a revised Duparc classification. Orthopaedics & Traumatology: Surgery & Research. 2013;805-816. doi: 10.1016/j.otsr.2013.06.007.

7. Schatzker J, McBroom R, Bruce D. The tibial plateau fracture. The Toronto experience 1968–1975. Clin Orthop Relat Res. 1979 Jan-Feb;(138):94-104.

8. Kfuri M, Schatzker J. Revisiting the Schatzker classification of tibial plateau fractures. Injury. 2018;49:2252-63. doi: 10.1016/j.injury.2018.11.010.

9. Schatzker J, Kfuri M. Revisiting the management of tibial plateau fractures. Injury. 2022;53(6):2207-2218. doi: 10.1016/j.injury.2022.04.006.

10. Chang H, Zheng Z, Shao D, Yu Y, Hou Z, Zhang Y. Incidence and radiological predictors of concomitant meniscal and cruciate ligament injuries in operative tibial plateau fractures: a prospective diagnostic study. Sci Rep. 2018;8:13317. doi: 10.1038/s41598-018-31705-x.

11. Yan B, Sun J, Yin W. The prevalence of soft tissue injuries in operative Schatzker type IV tibial plateau fractures. Arch Orthop Trauma Surg. 2021;141(8):1269-1275. doi: 10.1007/s00402-020-03533-0.

12. Hinterwimmer S, Kanz KG, Hinterwimmer S. Gultigkeitsprufung der Ottawa Knee Rules fur Standard-Rontgenaufhahmen bei akuten Knieverletzungen. Unfall Chirurg. 2002;05(7):624-626. doi: 10.1007/s00113-002-0421-8.

13. Mattijssen-Horstink L, Joëlle Langeraar J, van der Stappen W et al. Radiologic discrepancies in diagnosis of fractures in a Dutch teaching emergency department: a retrospective analysis. Scandinavian Journal of Trauma, Resuscitation and Emergency Medicine. 2020;28(38).

14. Assink N, Kraeima J, Slump CH et al. Quantitative 3D measurements of tibial plateau fractures. Sci Rep. 2019;9(1):14395. doi: 10.1038/s41598-019-50887-6.

15. MacKay JW, Murray PJ, Kasmai B, Johnson G, Donell ST, Toms AP. MRI texture analysis of subchondral bone at the tibial plateau. Eur Radiol. 2016;26:3034-3045. doi: 10.1007/s00330-015-4142-0.

16. Nikolopoulos D, Michos J, George K. Safos Tibia Pathology and Fractures. 2020;144. doi: 10.5772/intechopen.87317.

17. Booth FW. Physiologic and Biochemical Effects of immobilization on Muscle. Clin Orthop. 1987;219:21-27.

18. Mthethwa J, Chikate A. A review of the management of tibial plateau fractures. Musculoskelet Surg. 2018;102(2):119-27. doi: 10.1007/s12306-017-0514-8.

19. Liu ZY, Zhang JL, Liu C et al. Surgical Strategy for Anterior Tibial Plateau Fractures in Hyperextension Knee Injuries. Orthop Surg. 2021;13(3):966-978. doi: 10.1111/os.12997.

20. Shen QJ, Xing GS, Liu ZY et al. Surgical treatment of the complex bicondylar tibial plateau fracture using a midline longitudinal incision]. 2020;100(16):1260-1263. doi: 10.3760/cma.j.cn112137-20190904-01962.

21. Canton G, Sborgia A, Dussi M et al. Early weight bearing in tibial plateau fractures treated with ORIF: a systematic review of literature. Journal of Orthopaedic Surgery and Research. 2022;17(1):261. doi: 10.1186/s13018-022-03156-8.

22. Rudran B, Little C, Wiik A et al. Tibial plateau fracture: anatomy, diagnosis and management. Br J Hosp Med. 2020;81(10):1-9. doi: 10.12968/hmed.2020.0339.

23. Forna N, Sîrbu P-D. Epidemiological features and osteosynthesis methods: a clinical study on 63 patients with tibial plateaus fractures. Romanian Journal of Oral Rehabilitation. 2022;14(1):102-113.

24. Mohandes Y, Tahani M, Rouhi G et al. Osteosynthesis of diaphyseal tibia fracture with locking compression plates: A numerical investigation using Taguchi and ANOVA. Int J Numer Method Biomed Eng. 2021;37(12):3528. doi: 10.1002/cnm.3528.

25. Parhamfar M, Mohammadsharifi G, Taravati A. The Comparison Between 3.5- and 4.5-mm T-plates for Management of the Patients with Schatzker Type II Tibial Plateau Fractures that Referred to our Emergency Department: A Clinical Trial. Biomed Res. 2023;12:206. doi: 10.4103/abr.abr_40_23.

26. Biggi F, Di Fabio S, D'Antimo C et al. Tibial plateau fractures: internal fixation with locking plates and the MIPPO technique. Injury. 2010;41(11):1178-82. doi: 10.1016/j.injury.2010.08.001.

27. Meena DK, Choubisa R, Sharma A et al. Comprehensive analysis of locking compression plate (LCP) treatment for proximal tibia fractures: utilizing minimally invasive percutaneous plate osteosynthesis (MIPPO) technigue and assessing clinical outcomes, complication, and fixation strategies. Journal of Population Therapeutics and Clinical Pharmacology. 2021:28(2):237-243. doi: 10.53555/jptcp.v28i2.3660.

28. Mónico JL, Andrade R, Matos P. Tibial plateau fractures osteosynthesis — a case series of 88 patients evaluating surgical approaches, results and complications. Annals of Joint. 2021;6. doi: 10.21037/aoj-20-95.

29. Oleo-Taltavull R, Corró S, Tomàs-Hernández J. et al. Staged treatment of bicondylar tibial plateau fractures: influence of frame configuration and quality of reduction on outcomes. Eur J Trauma Emerg Surg. 2023;18. doi: 10.1007/s00068-023-02411-9.

30. Kulkarni MS, Tummala M, Aroor MN et al. Suprapatellar nailing in proximal third tibial fractures-clinicoradiological outcome. Injury. 2020;51(8):1879-1886. doi: 10.1016/j.injury.2020.05.008.

31. Tripathy SK, Varghese P, Panigrahi S et al. External fixation versus open reduction and internal fixation in the treatment of Complex Tibial Plateau Fractures: A systematic review and meta-analysis. Acta Orthop Traumatol Turc. 2021;55(5):444-456. doi: 10.5152/j.aott.2021.20350.

32. Jabara JT, Only AJ, Paull TZ et al. Arthroscopically Assisted Percutaneous Screw Fixation of Tibial Plateau Fractures. JBJS Essential Surgical Techniques. 2022;12(2):e21.00026. doi: 10.2106/JBJS.ST.21.00026.

33. Dhillon MS, Virk MS, Kumar P et al. The effectiveness of arthroscopy assisted fixation of Schatzker types I-III tibial plateau fractures: our experience at a tertiary centre. Int J Burns Trauma. 2021;11(3):163-169.

34. Li C, Chen Z. Diagnostic value of X-ray and CT combined with MRI in tibial plateau fracture. Journal of Molecular Imaging. 2020;43(1):122-125. doi: 10.12122/j.issn.1674-4500.2020.01.25.

35. Liu XD, Wang HB, Zhang TC et al. Comparison between computed tomography and magnetic resonance imaging in clinical diagnosis and treatment of tibial platform fractures. World J Clin Cases. 2020;8(18):4067-4074. doi: 10.12998/wjcc.v8.i18.4067.

36. Singleton N, Sahakian V, Muir D. Outcome after tibial plateau fracture: how important is restoration of articular congruity? J Orthop Trauma. 2017;31:158-163. doi: 10.1097/BOT.0000000000000762.

37. Jeelani A, Arastu MH. Tibial plateau fractures — review of current concepts in management. Orthop Trauma. 2017;31:102-115. doi: 10.1016/j.mporth.2016.10.005.

38. Vaartjes T, Assink N, Nijveldt R et al. Functional Outcome After Nonoperative Management of Tibial Plateau Fractures in Skeletally Mature Patients: What Sizes of Gaps and Stepoffs Can be Accepted? Clinical Orthopaedics and Related Research. 2022;480(12):2288-2295. doi: 10.1097/CORR.0000000000002266.

39. Giordano V, Belangero WD, Sá BA et al. Plate-screw and screw-washer stability in a Schatzker type-I lateral tibial plateau fracture: a comparative biomechanical study. Rev Col Bras Cir. 2020;47:e20202546. doi: 10.1590/0100-6991e-20202546.

40. Belaid D, Delmon R, Aubert K et al. Biomechanical study between 4.5 mm and 3.5 mm distal locking screws in tibial plateau fractures. Computer Methods in Biomechanics and Biomedical Engineering. 44th Congress of the Société de Biomécanique. 2019;22(1):430-431. doi: 10.1080/10255842.2020.1714970.

41. Ferre S, Di Nisio FG, Mendonça CJA et al. Comparative analysis of tibial plateau fracture osteosynthesis: A finite element study. Journal of the Mechanical Behavior of Biomedical Materials. 2022;134:105392. https://doi.org/10.1016/j.jmbbm.2022.105392.

42. Georgiadis GM. Combined anterior and posterior approaches for complex tibial plateau fractures. J Bone Joint Surg Br. 1994;76:285-289.

43. Gahr P, Mittlmeier T, Grau A et al. Functional assessment and outcome following surgical treatment of displaced tibial plateau fractures: a retrospective analysis. Eur J Trauma Emerg Surg. 2023;49(6):2373-2379. doi: 10.1007/s00068-023-02401-x.

Отримано/Received 03.01.2025
Рецензовано/Revised 14.01.2025
Прийнято до друку/Accepted 23.01.2025

Information about authors

Volodymyr P. Kvasha, MD, DSc, PhD, Professor, Department of Traumatology and Orthopedics, Bogomolets National Medical University, Kyiv, Ukraine; e-mail: vlkvash@ukr.net, vlkvasha@ukr.net; phone: +380 (50) 381-65-57; https://orcid.org/0000-0002-7444-6289

Heorhii H. Hliba, Postgraduate Student, Department of Traumatology and Orthopedics, Bogomolets National Medical National University, Kyiv, Ukraine; e-mail: gliba.georgiy@ gmail.com; https://orcid.org/0009-0002-4974-9330

Conflicts of interests. Authors declare the absence of any conflicts of interests and own financial interest that might be construed to influence the results or interpretation of the manuscript.
Information about funding. The authors declared that this study has received no financial support.
Authors' contribution. V.P. Kvasha — analysis of the data obtained; H.H. Hliba — writing text.

V.P. Kvasha, H.H. Hliba
Bogomolets National Medical University, Kyiv, Ukraine

Principles of modern surgical treatment for fractures of the proximal tibial epimetaphysis

Abstract. ***Background.*** Proximal tibial epimetaphysis fractures account for 8.9–11 % of all tibial fractures and up to 87 % of fractures in the knee joint. In the latter group, lateral condyle fractures occur in 52 to 80 % of cases, medial condyle fractures — in up to 7 %, and comminuted fractures — in 41 % of patients. The main mechanism of injury is varus or valgus loading with or without axial overload. Purpose: to analyze modern methods of surgical treatment for proximal tibial epimetaphysis fractures, to identify problematic issues and promising ways to solve them. ***Material and methods.*** Literature sources were analyzed in the following databases: Pubmed, UpToDate, Scopus, Web of Science, MEDLINE, The Cochrane Library, Embase, Global Health using the search terms: "proximal tibial epimetaphysis fractures", "surgical treatment". ***Results.*** The AO/ASIF classification is considered to be the generally accepted classification of the proximal tibial epimetaphysis fractures. However, when determining the type of fracture, classification of J. Schatzker, R. McBroom, D. Bruce is more commonly used. Given the modern three-column concept, J. Schatzker and co-authors have finalized their classification. Current treatment principles are represented by the ORIF and MIPPO concepts. To stabilize the fragments, one can use screws, plates with various design characteristics, intramedullary nails and external fixation devices. ***Conclusions.*** Despite the development of thorough systematized approaches to the treatment of the proximal tibial epimetaphysis fractures, represented by the ORIF and MIPPO concepts, some crucial issues remain unresolved. Controversial issues include indications for surgical and conservative treatment; preoperative planning; use of fixation types and structures that will be minimally invasive and stable, which necessitates further research.

Keywords: examination; proximal tibial epimetaphysis fractures; classification; surgical treatment

Вітання з ювілеєм Васюку Володимиру Леонідовичу

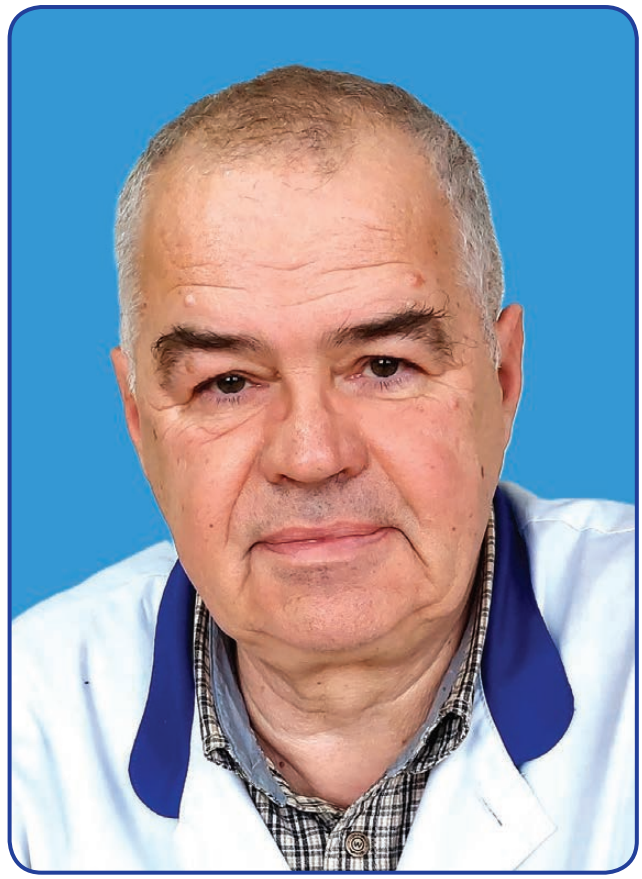

18 листопада 2024 року виповнилося 70 років від дня народження талановитого ортопеда-травматолога вищої лікарської категорії, доктора медичних наук, професора кафедри травматології, ортопедії та нейрохірургії Буковинського державного медичного університету Васюка Володимира Леонідовича. Для ювіляра це 48 років лікарської, наукової, педагогічної та громадської діяльності.

Народився Володимир Васюк у м. Чернівцях. Закінчив спеціалізовану середню школу № 9 з англійською мовою навчання. У 1977 році з відзнакою закінчив Чернівецький державний медичний інститут, навчався в інтернатурі та три роки працював ортопедом-травматологом травматологічного відділення у м. Черкасах. У 1981 році вступив до клінічної ординатури на кафедру травматології, ортопедії та ВПХ Чернівецького медичного інституту, де ґрунтовно підвищив професійну кваліфікацію та залучився до наукової роботи, отримав перші патенти, опублікував наукові статті. Працюючи практичним лікарем ортопедом-травматологом у травматологічному відділенні Чернівецької обласної лікарні швидкої медичної допомоги, з 1986 по 1990 рік навчався в заочній аспірантурі Київського інституту травматології та ортопедії, де у 1990 році під керівництвом академіка АМН України Г.В. Гайка захистив кандидатську дисертацію «Клініко-експериментальне обґрунтування полімерного та металополімерного остеосинтезу переломів великогомілкової кістки».

Подальший трудовий шлях Володимира Васюка пов'язаний з Буковинським державним медичним університетом. З 1991 по 2000 рік працював асистентом, а з 2000 по 2007 рік — доцентом кафедри травматології, ортопедії та нейрохірургії. У 2007 році захистив докторську дисертацію «Нові технології в лікуванні переломів кісток та їх наслідків» і очолив роботу кафедри. Наукові інтереси професора В.Л. Васюка стосуються використання полімерних матеріалів, що розсмоктуються, для остеосинтезу переломів кісток і їх наслідків; металополімерного інтрамедулярного остеосинтезу; лазерно-поляриметричної діагностики артритів та інфекційних ускладнень ендопротезування кульшового та колінного суглобів. Володимиром Леонідовичем встановлені морфометричні показники топографії променевого нерва в ділянці плеча, розроблено схему проходження вказаного нерва на рівні променевої борозни для передопераційного планування хірургічного лікування переломів плечової кістки. У процесі роботи над проблемою перипротезної інфекції розроблена удосконалена технологія двохетапного ревізійного ендопротезування та методи профілактики септичних ускладнень ендопротезування шляхом стерилізації повітря в операційній. При цьому вперше в Україні вивчено вміст мікрочасток у повітрі операційних та їх кореляційні зв'язки з патогенною мікрофлорою. На кафедрі проводяться наукові дослідження стосовно лікування, діагностики та профілактики захворювань і пошкоджень опорно-рухового апарату у хворих в йодо- та селенодефіцитному регіоні, яким є Буковина. Професор В.Л. Васюк зробив суттєвий внесок у розробку нового напрямку у лікуванні переломів кісток — біологічного, малоінвазивного методів остеосинтезу.

© «Травма» / «Trauma» («Travma»), 2025
© Видавець Заславський О.Ю. / Publisher Zaslavsky O.Yu., 2025

Професор В.Л. Васюк є автором 470 друкованих праць, зокрема 8 монографій, з яких 3 закордонні, 220 статей, із них 21 у Scopus, 33 патентів СРСР і України, членом авторського колективу національного підручника з травматології та ортопедії, 12 навчальних посібників з грифом МОН, 14 друкованих праць навчально-методичного характеру. Під керівництвом професора В.Л. Васюка захищено 7 кандидатських дисертацій. Ювіляр бере активну участь у роботі спецрад із захисту дисертацій на ступінь доктора філософії та доктора медичних наук, виступаючи в ролі опонента або рецензента.

Протягом 47 років Володимир Леонідович займається лікуванням ортопедо-травматологічних хворих, вважається провідним фахівцем з впровадження новітніх технологій хірургічного лікування переломів і їх наслідків. Неодноразово стажувався з актуальних проблем ортопедії та травматології (ендопротезування, артроскопії) в провідних клініках Швеції, Польщі, Чехії. Виконав понад 2000 оперативних втручань найвищої категорії складності з використанням сучасних технологій.

Значну увагу В.Л. Васюк приділяє педагогічній роботі. Під його керівництвом 46 лікарів ортопедів-травматологів закінчили клінічну ординатуру, серед яких не тільки вітчизняні спеціалісти, а й лікарі з різних країн світу — Індії, Сирії, Марокко, Палестини, Йорданії, Сомалі та ін. Завдяки багатому науковому і педагогічному досвіду професор В.Л. Васюк організував і проводить регіональні курси тематичного удосконалення для ортопедів-травматологів та первинну спеціалізацію з травматології та ортопедії.

Багато зусиль ювіляр витрачає на громадську діяльність: член правління Української асоціації ортопедів-травматологів, голова обласного осередку цієї ж організації, член правління Української асоціації травматології та остеосинтезу, член правління Дитячого фонду Буковини, координатор програми обміну знаннями між Буковинським державним медичним університетом і шведською клінікою Angelholm, член вченої ради БДМУ.

За свою багаторічну працю та високий професіоналізм, вагомий внесок у розвиток охорони здоров'я В.Л. Васюк відзначений Почесними грамотами МОЗ України (2009, 2011, 2014). Неодноразово отримував почесні грамоти Чернівецької обласної ради, Буковинського державного медичного університету та лікарні швидкої медичної допомоги.

Лікувальна та наукова робота професора В.Л. Васюка висвітлювалася на сторінках «Урядового кур'єра», «Буковини», «Молодого буковинця», «Здоров'я Буковини», «Чернівців».

Багатогранна діяльність професора В.Л. Васюка відзначена у виданнях, присвячених 65-річчю, 70-річчю і 80-річчю Буковинського державного медичного університету: «Професори Буковинського державного медичного університету (1944–2009)», «Випускників славетні імена» (2009), «Буковинський державний медичний університет. Історія і сьогодення» (2014, 2024).

Ерудиція, творчий пошук, енергія, доброзичливість, активна участь у наукових форумах принесли Володимиру Леонідовичу визнання та шану медичної громадськості України.

Колеги, друзі, учні щиро вітають ювіляра, бажають йому доброго здоров'я, творчої наснаги, успіхів у науковій, педагогічній, лікарській і громадській роботі на многії літа!

Ректорат Буковинського державного медичного університету
Колектив кафедри травматології, ортопедії та нейрохірургії БДМУ
Чернівецький обласний осередок Української асоціації ортопедів-травматологів
Травматологічне відділення для дорослих Чернівецької обласної лікарні швидкої медичної допомоги
Редакція журналу «Клінічна анатомія і оперативна хірургія»
Редакція журналу «Проблеми травматології та остеосинтезу»
Редакція журналу «Травма»

ЦЕНТР ЛІКУВАННЯ СКОЛІОЗУ

AKCIMED
КЛІНІКА СУЧАСНОЇ НЕВРОЛОГІЇ

(044) 390 0055
AKSIMED.UA

Ліцензія МОЗ України: серія АГ № 599054 від 21.11.2011 р.

САМОЛІКУВАННЯ МОЖЕ БУТИ ШКІДЛИВИМ ДЛЯ ВАШОГО ЗДОРОВ'Я

«Аксімед» завжди попереду!

НА БАЗІ КЛІНІКИ "АКСІМЕД" ФУНКЦІОНУЄ

ЦЕНТР ПРОБЛЕМ СНУ

ЕФЕКТИВНА ДІАГНОСТИКА ТА ЛІКУВАННЯ:

- порушень дихання уві сні (нічне апное);
- усіх видів безсоння;
- синдрому неспокійних ніг.

ПРОВОДИМО НАЙСУЧАСНІШУ ПОЛІСОМНОГРАФІЮ

ЛІКУВАННЯ ХРАПУ

AKSIMED.UA • 044 390 00 55